



**Universidad Centroccidental Lisandro Alvarado.
Decanato de Ciencias de la Salud "Dr. Pablo Acosta Ortíz".
Hospital Central Universitario "Dr. Antonio María Pineda".
Servicio de Dermatología "Dr. Humberto Campins Macías".**



PARAPSORIASIS EN PLACAS

**Dra. Karla Bracho.
1° año – Dermatología.
14 de Abril de 2012**

DATOS DE IDENTIFICACIÓN

Nombre y Apellido: D.M.G.E

Sexo: Femenino

Edad: 62 años

Procedencia: Barquisimeto, Estado
Lara

Consulta: 01-03-2012

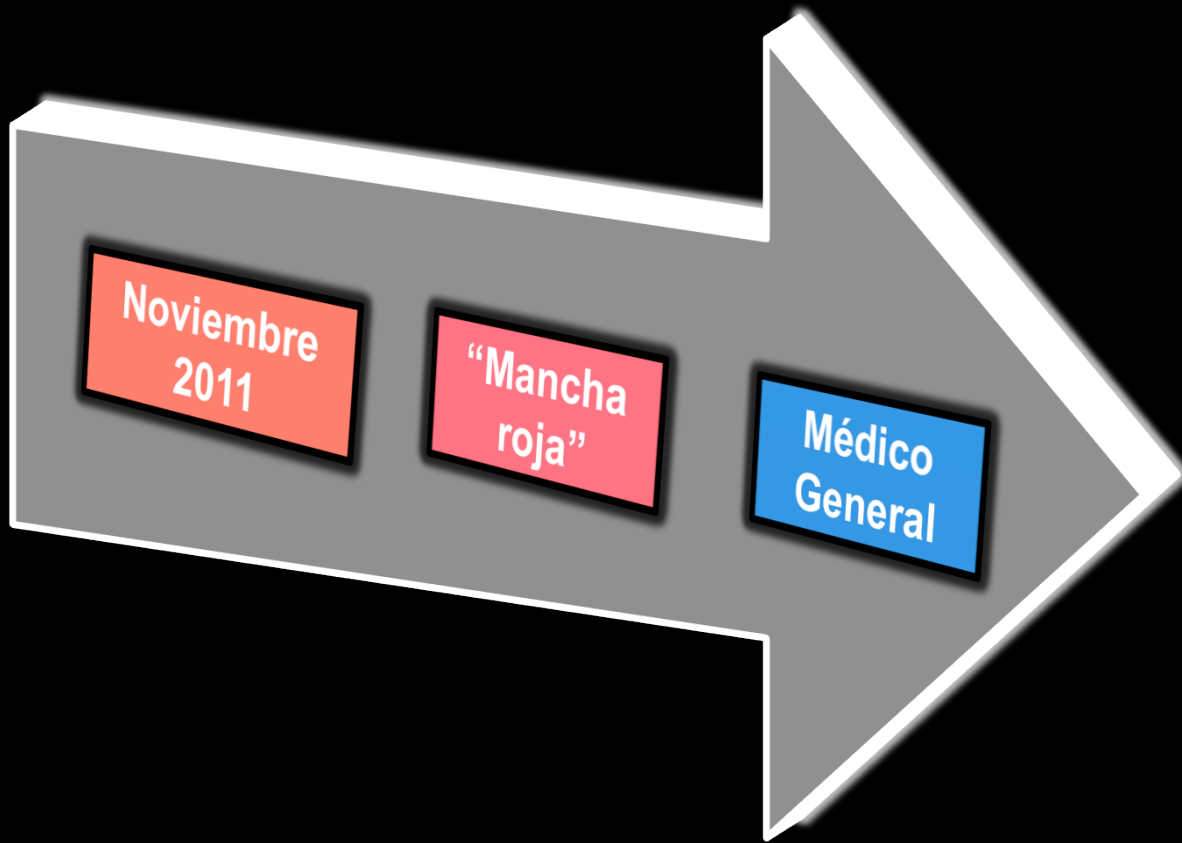


“MANCHAS ROJAS EN PIEL”





ENFERMEDAD ACTUAL



Consulta



Antecedentes Personales



**HIPERTENSIÓN ARTERIAL
ARTROPLASTIA RODILLA**

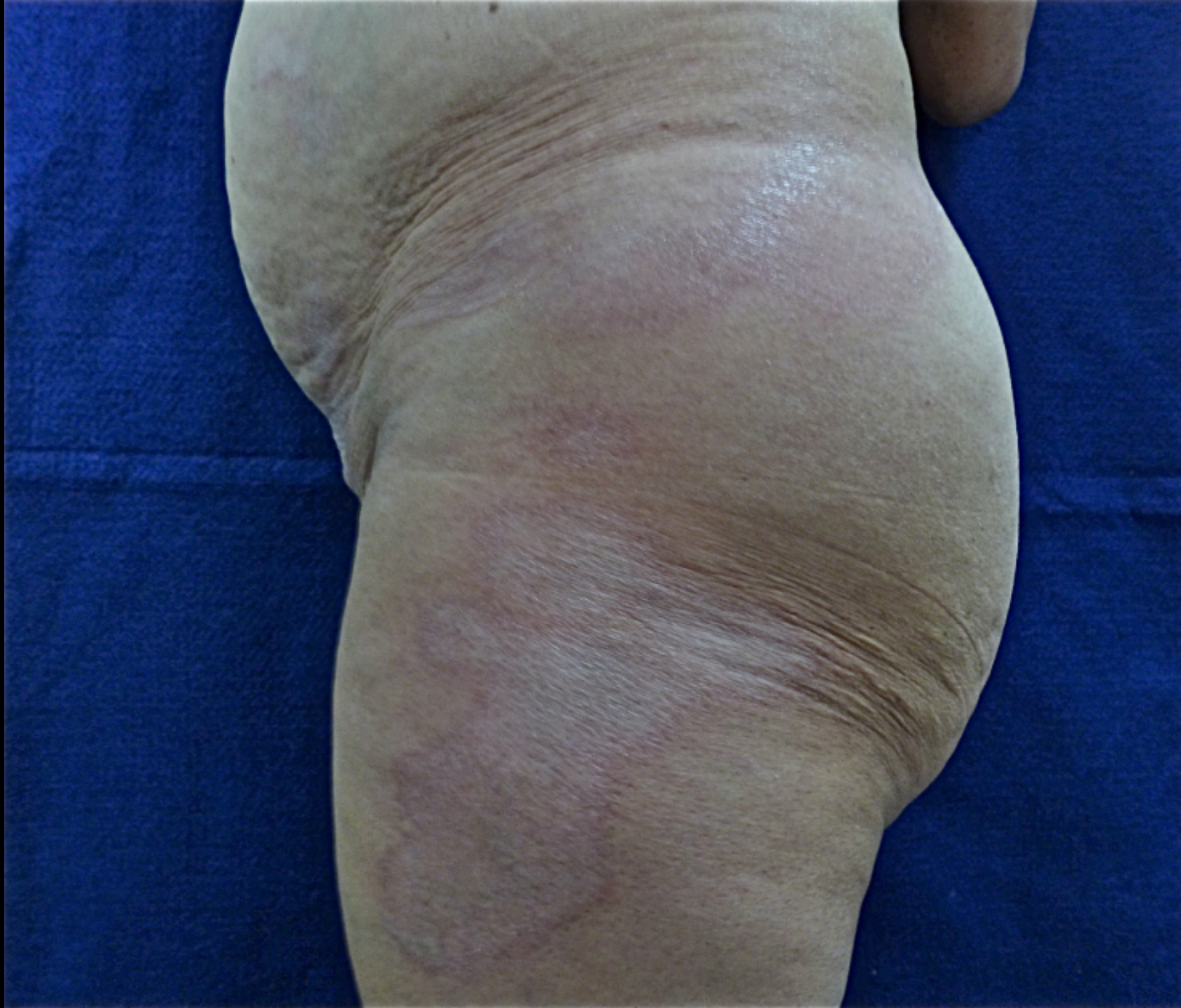
**III GESTAS, III PARAS, 0 ABORTOS
MENOPAUSIA: 52 AÑOS**

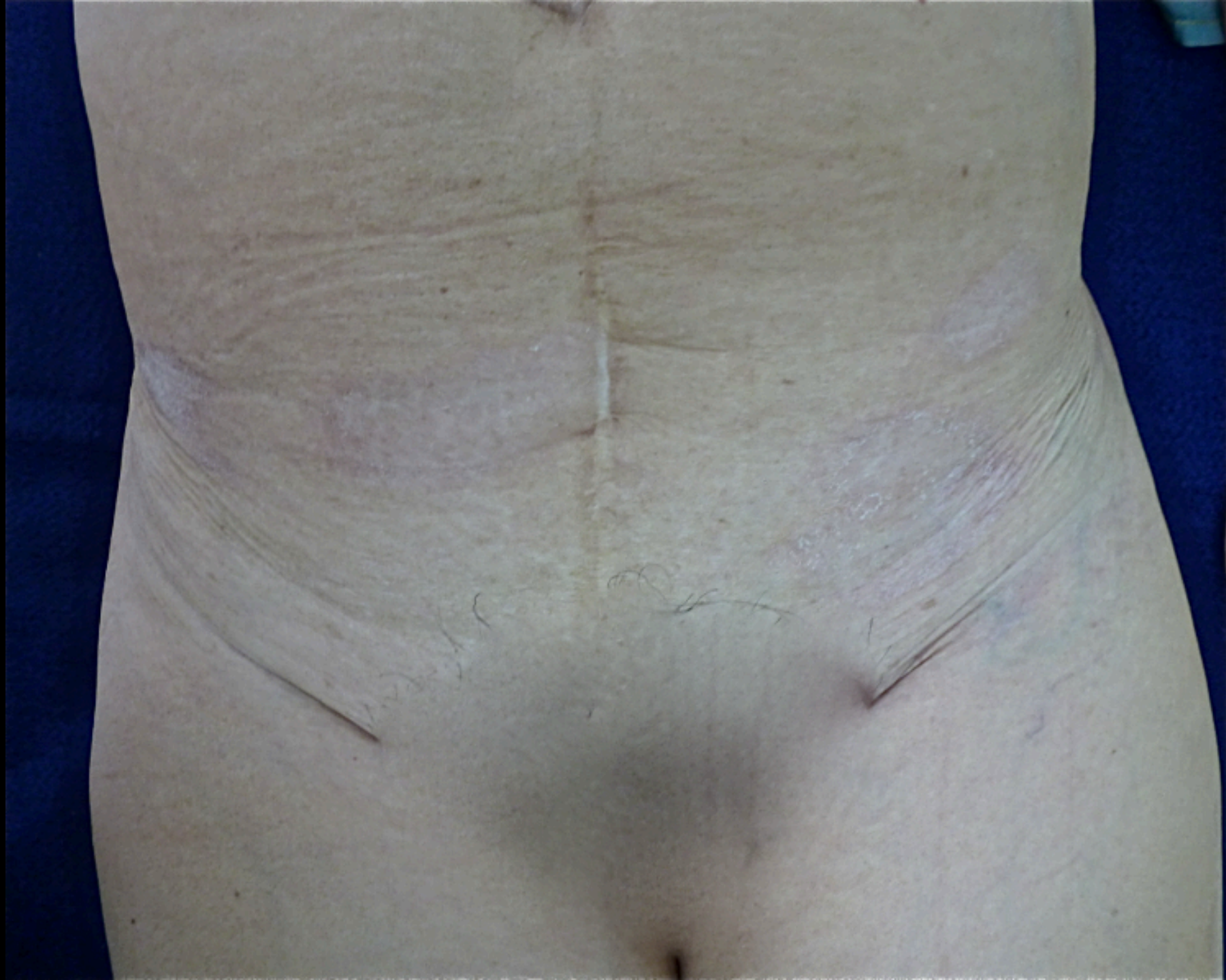


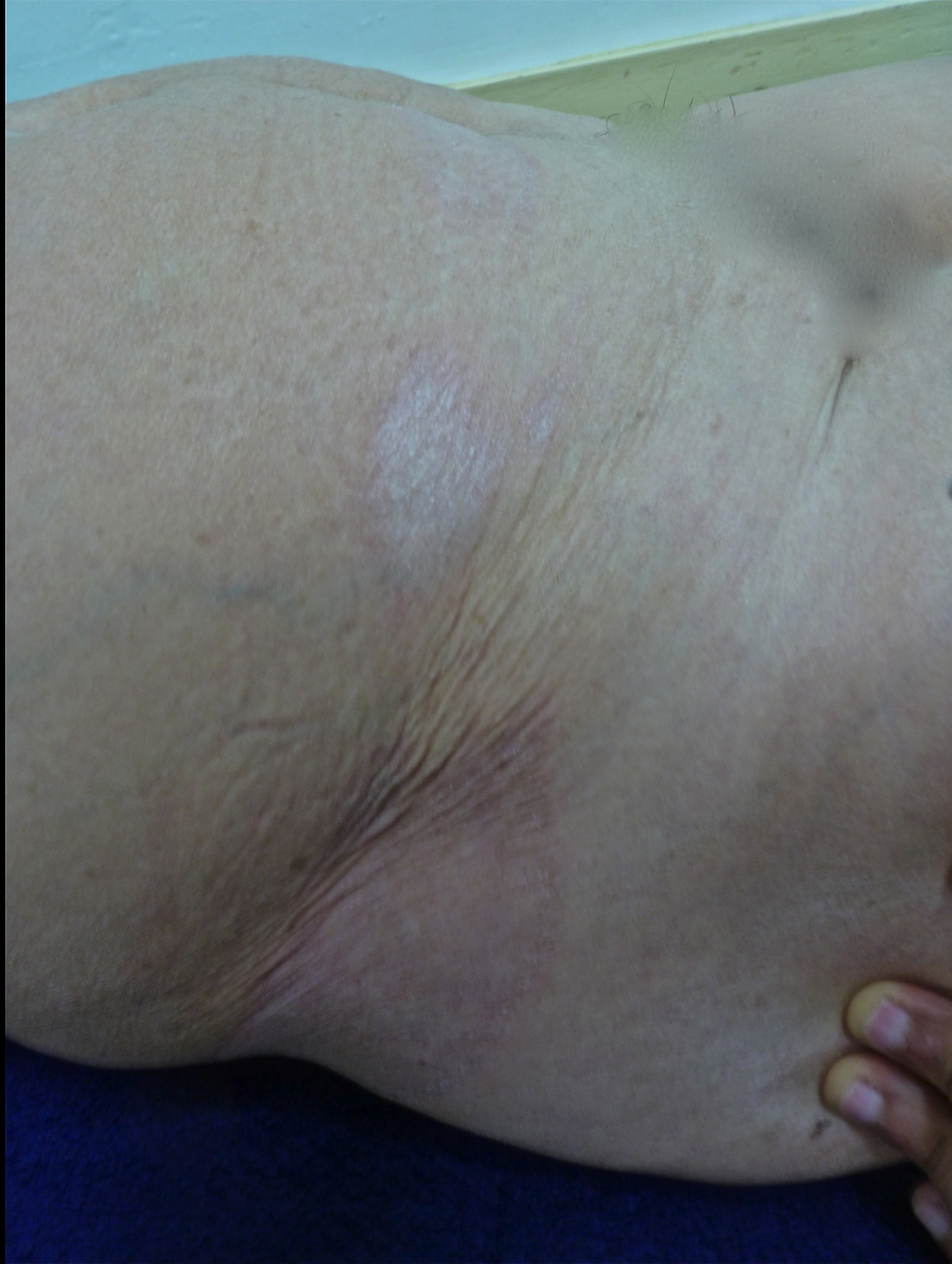

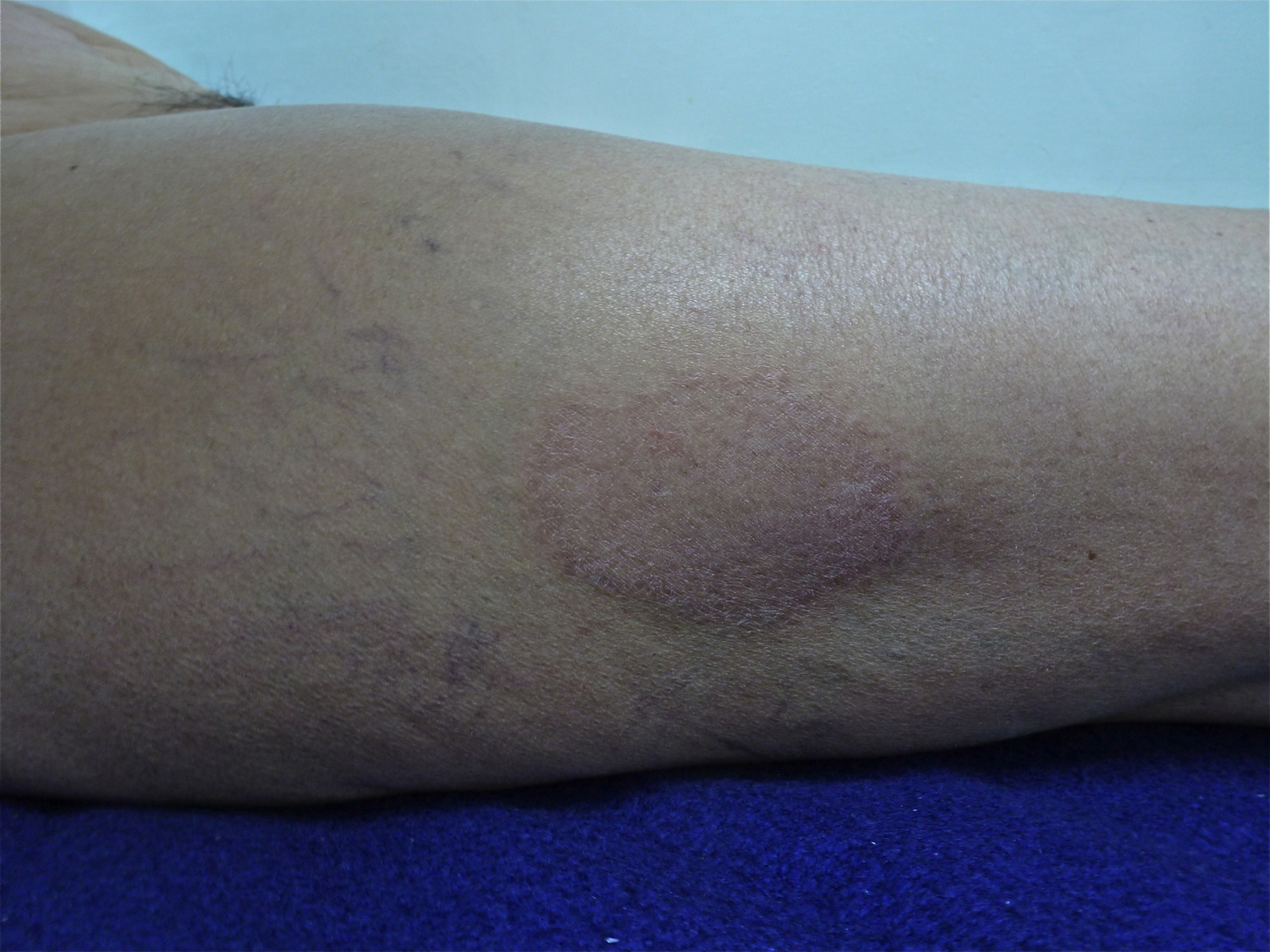EXAMEN FÍSICO













IMPRESIÓN DIAGNÓSTICA

Parapsoriasis en Placas Grandes

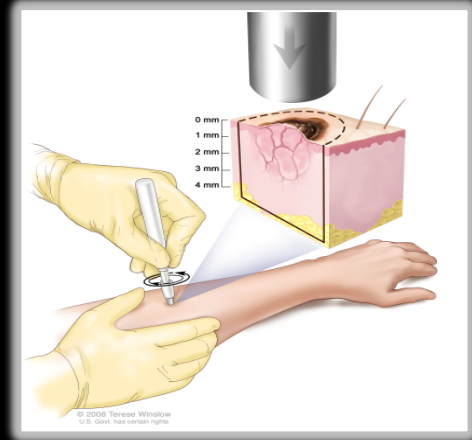
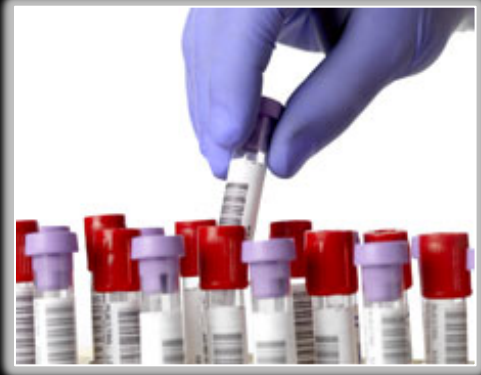Enfermedad de Hansen Variedad Tuberculoide

Síndrome de las Escleroatrofias Circunscritas



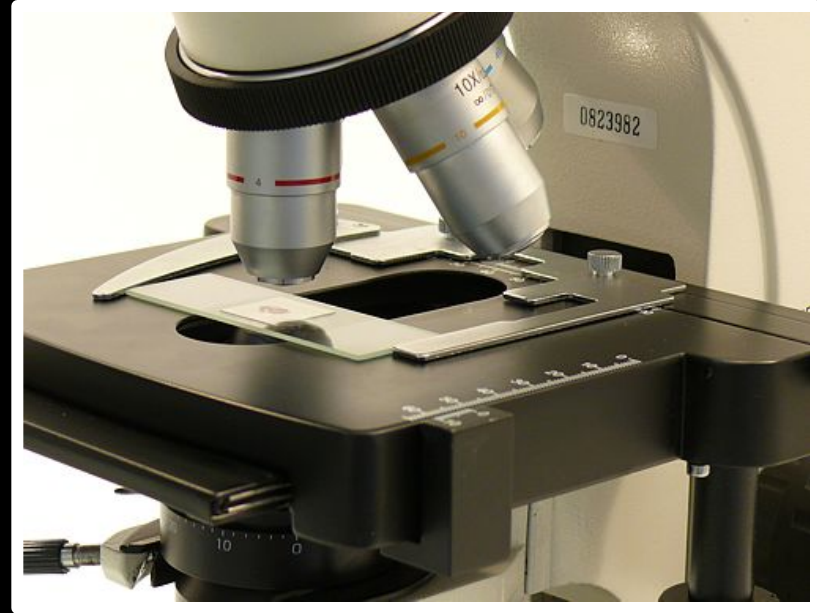

PLAN DE TRABAJO

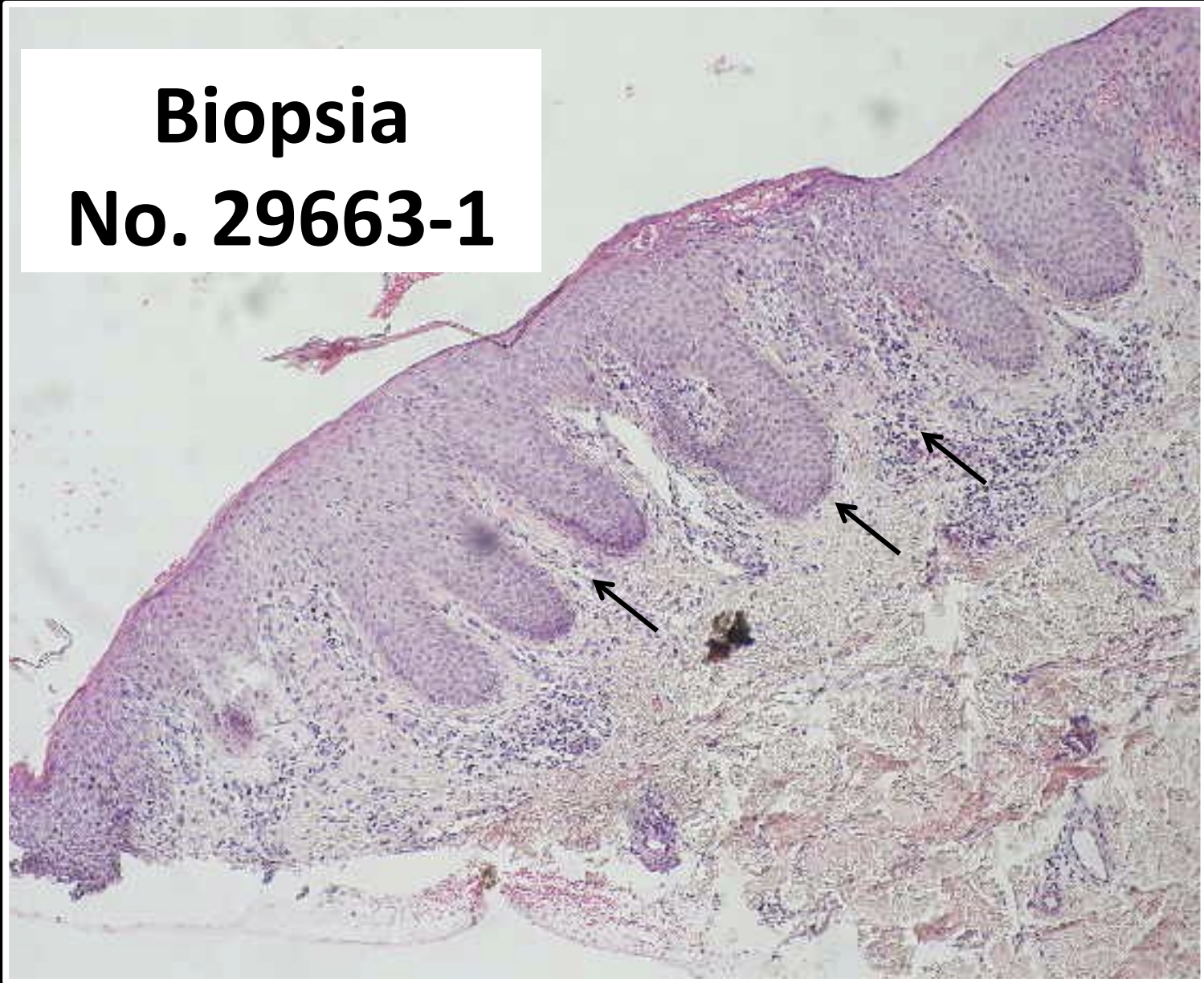


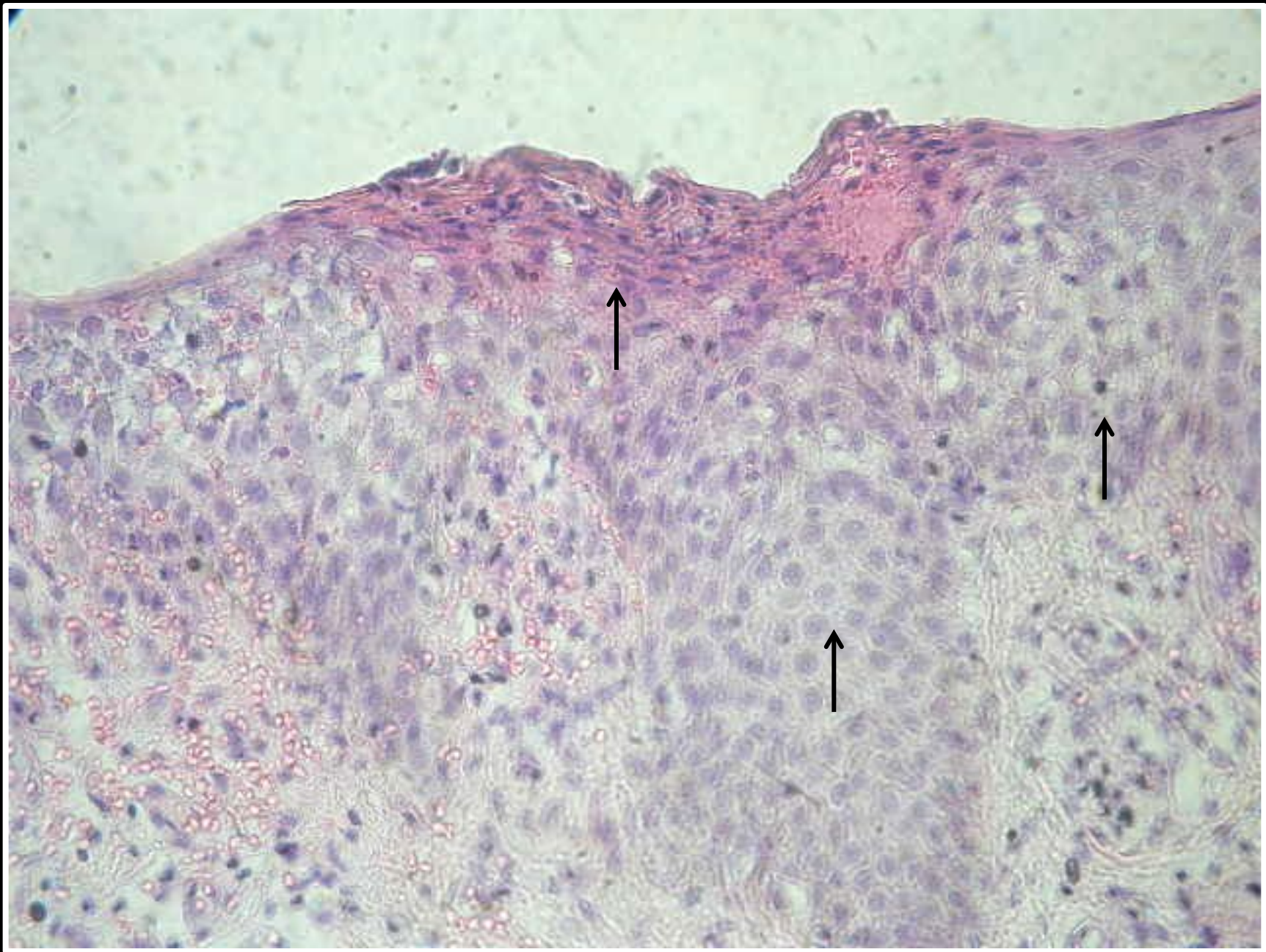

ESTUDIO HISTOPATOLÓGICO

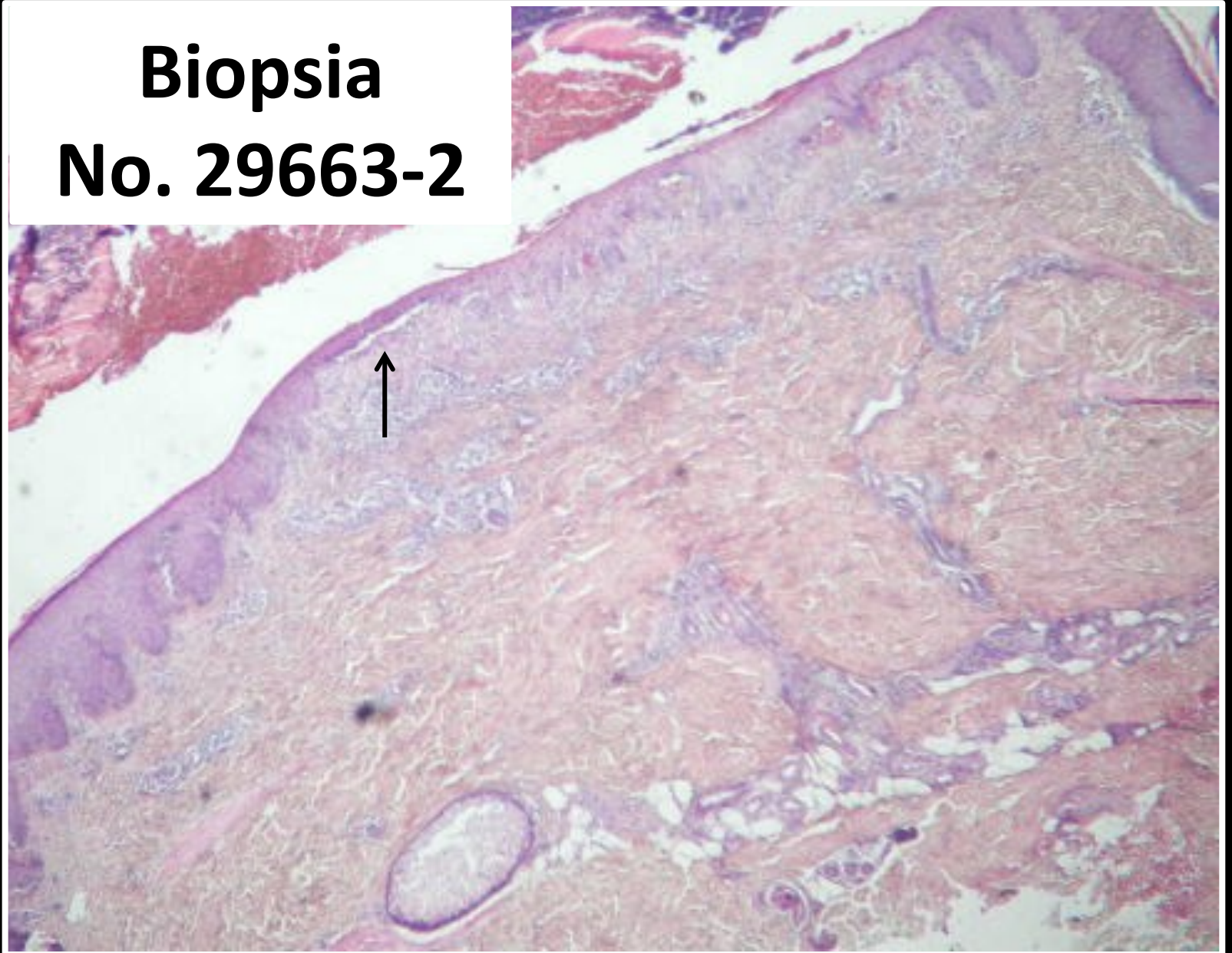


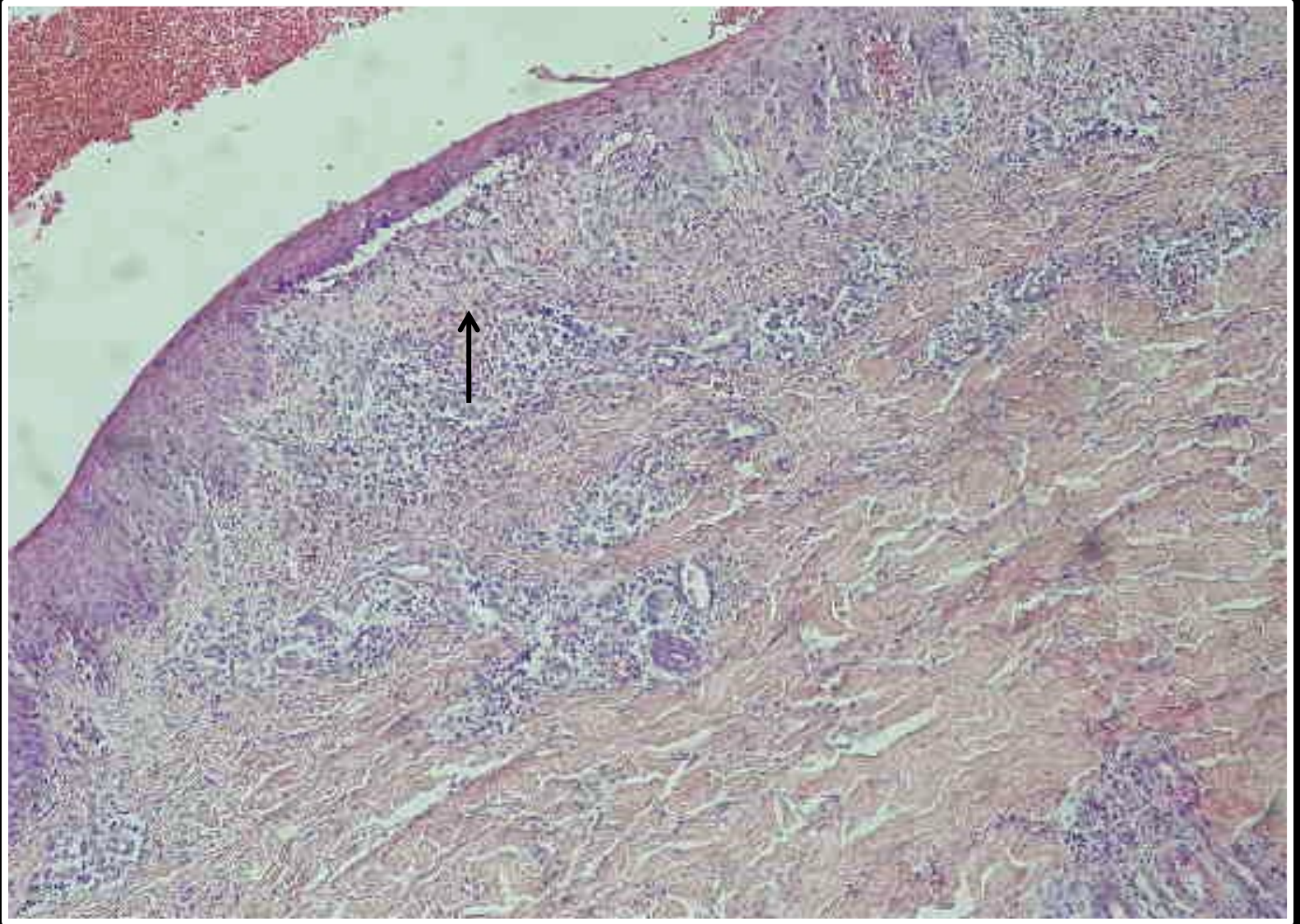
**Biopsia
No. 29663-1**



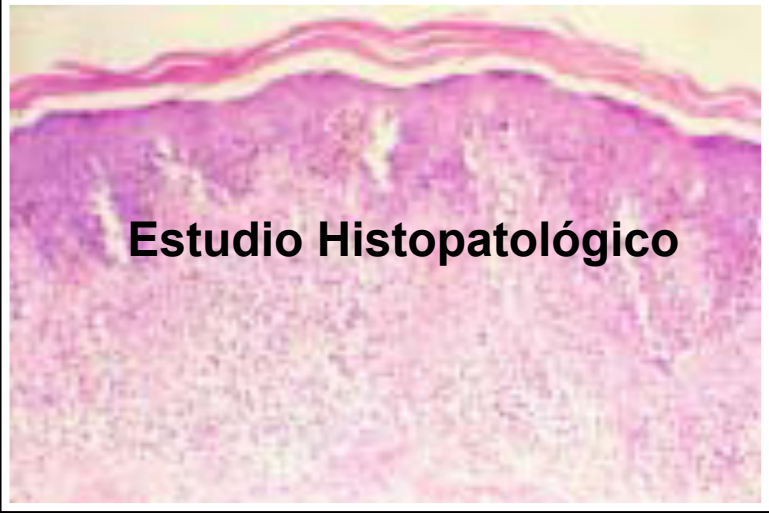
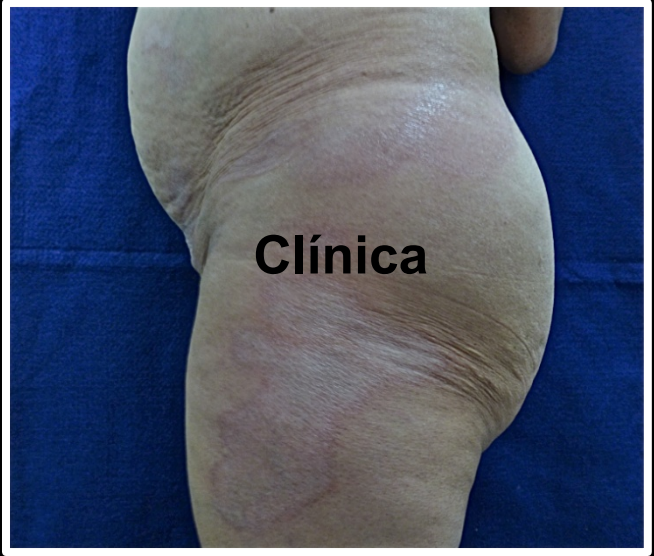




**Biopsia
No. 29663-2**









**PARAPSORIASIS EN PLACAS
GRANDES**





PARAPSORIASIS EN PLACAS

Trastornos linfoproliferativos de linfocitos T CD4⁺



PARAPSORIASIS EN PLACAS GRANDES

PARAPSORIASIS EN PLACAS PEQUEÑAS



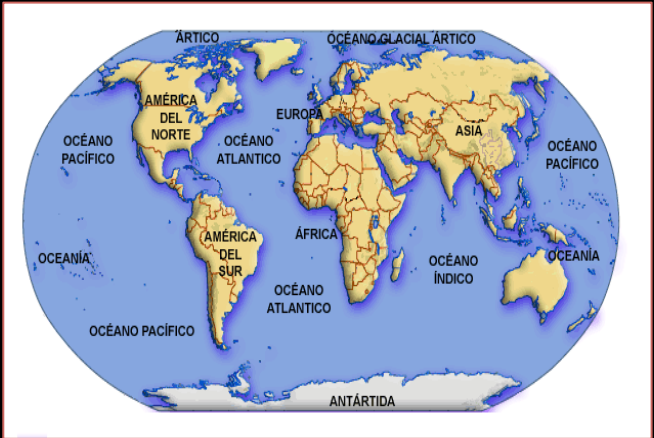

DIFERENCIAS	PARAPSORIASIS PLACAS GRANDES	PARAPSORIASIS PLACAS PEQUEÑAS
TAMAÑO	> 5cm	< 5cm
FORMA	Redondeada Irregular	Redondeadas Ovaladas
LOCALIZACIÓN	Tronco Extremidades	Tronco
POIQUILODERMIA	Si	No
PROGRESIÓN A MICOSIS FUNGOIDE	10-30%	Rara Nunca



PARAPSORIASIS EN PLACAS: EPIDEMIOLOGÍA

**40 a 50 años
de edad**





REFERENCIAS

1. Fitzpatrick. Dermatología en Medicina General. 7^a Edición. Editorial Médica Panamericana. Tomo 1. Capítulo 25; 236 – 240.
2. Bologna J. Dermatología. Volumen I. Sección 3. Capítulo 10; 151-155.
3. Parapsoriasis en Grandes Placas. Reporte de dos casos. Rev Cent Dermatol Pascua. Vol 11, Num. 2. May-Ago 2002.
4. Sehgal VN, Srivastava G, Aggarwal AK. Parapsoriasis a complex issue. Skinmed 2007; 6 (6): 280-286.





*Muchas
Gracias!*