

# Síndrome de Sweet (2do Caso)

Dra Ruth Lopez

Dr Francisco Hernandez

Dr Helio Estrada

Dra Gypsy Inojosa

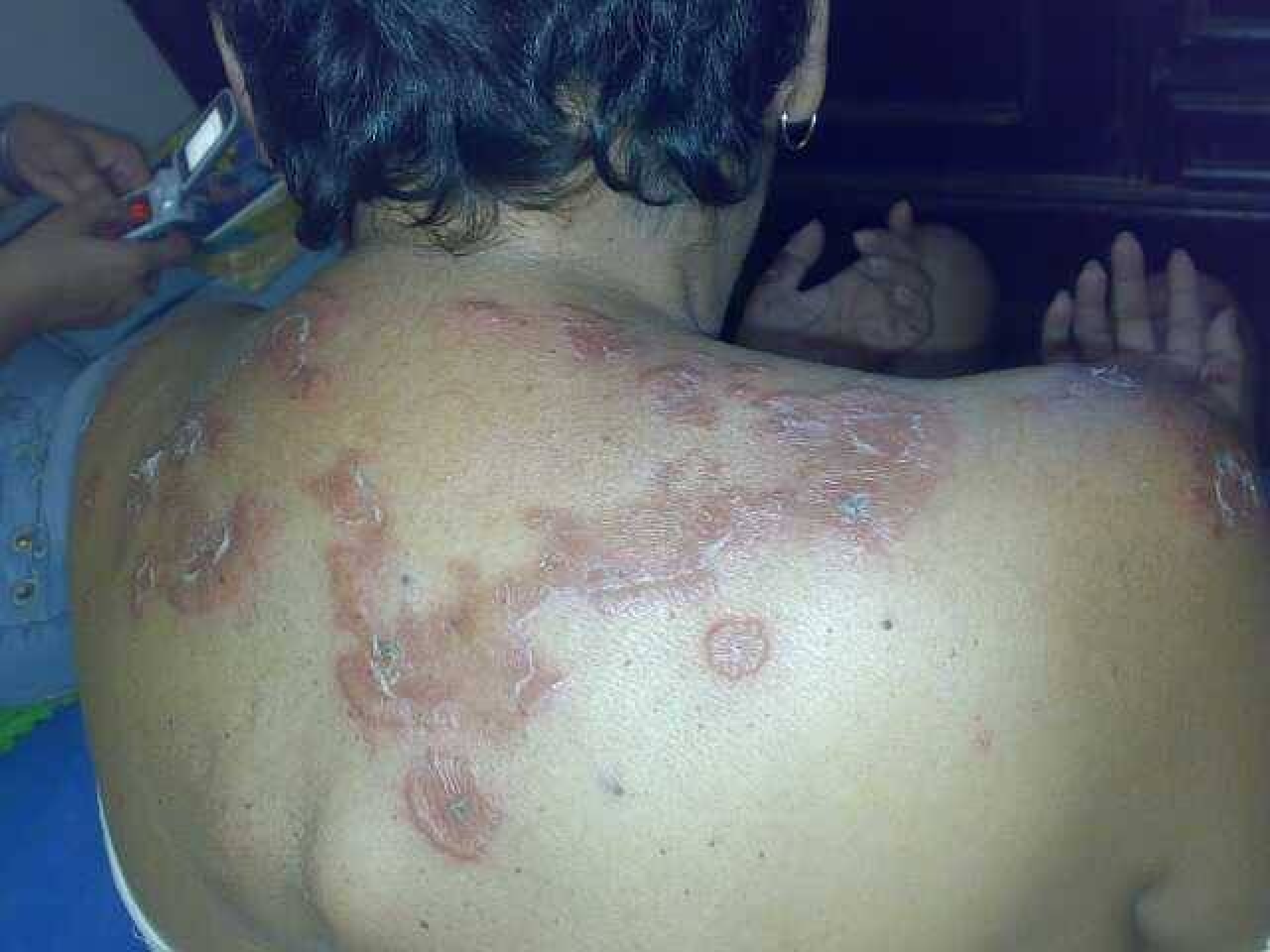## Caso N 2

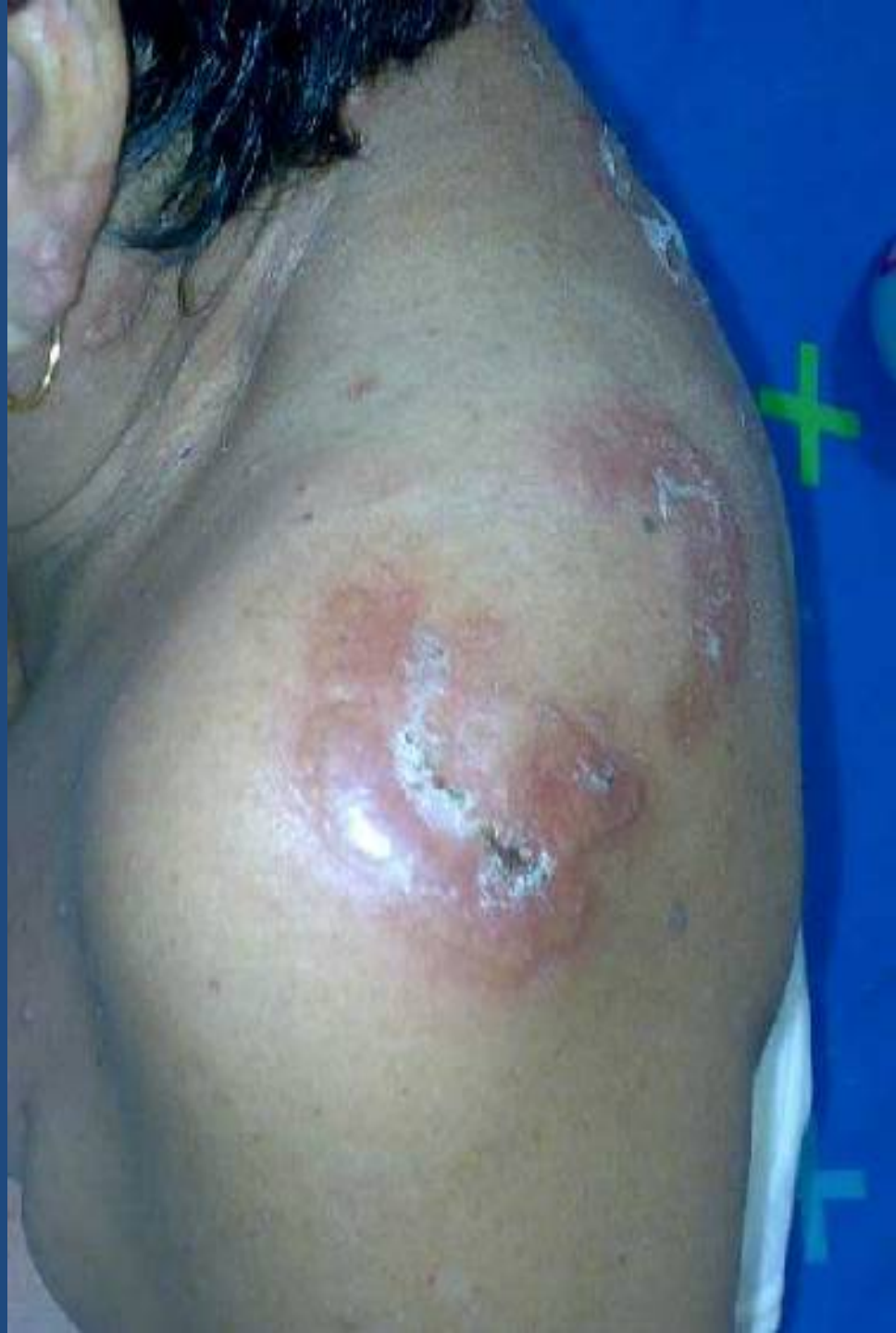- Fecha de consulta: 10-12-2007.
- EA: paciente femenina de 49 años, natural y procedente de Calabozo. Refiere que desde hace 4 meses, ha presentado fiebre que fluctuaba entre 39 y 40º y lesiones cutáneas ubicadas en cara, espalda, miembros superiores e inferiores.
- AP: eruptivas, parotiditis, herpes zoster.
- Aobs: 4 emb. 4 partos.

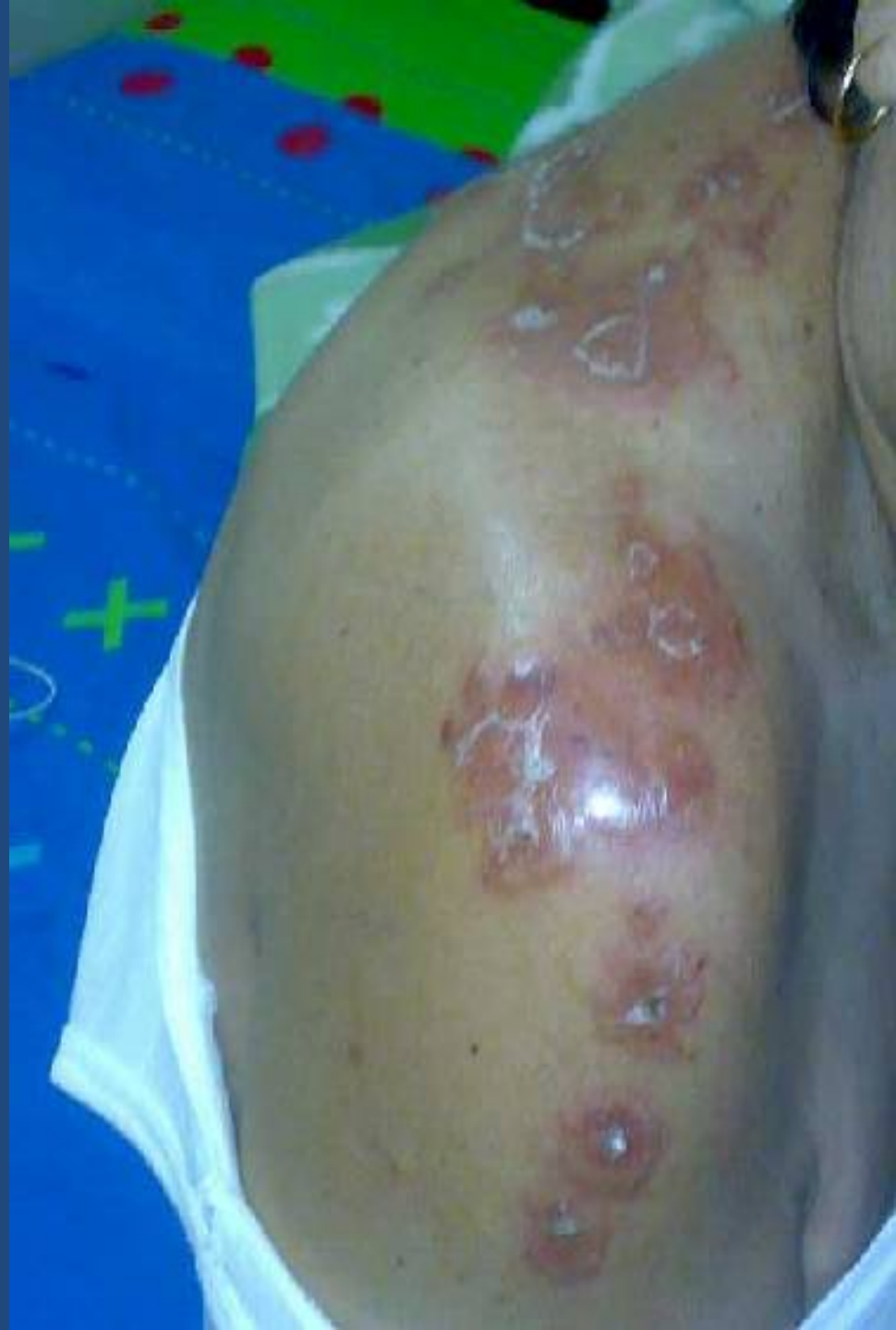- AQ: operada de hernias discales, histerectomizada,
- AP: tratada de TBC en el año 2006.
- Hospitalizada por sepsis de punto de partida biliar.
- Examen Físico: Cara: pápulas eritematosas en la frente y eritema en las mejillas. En los miembros superiores: placas eritematosas, edematosas con escamo-costras de diferentes tamaños, en el dorso de la primera falange del pulgar y el anular placas eritematosas con costras serohemáticas. En los miembros inferiores: hay placas de diferentes tamaños.

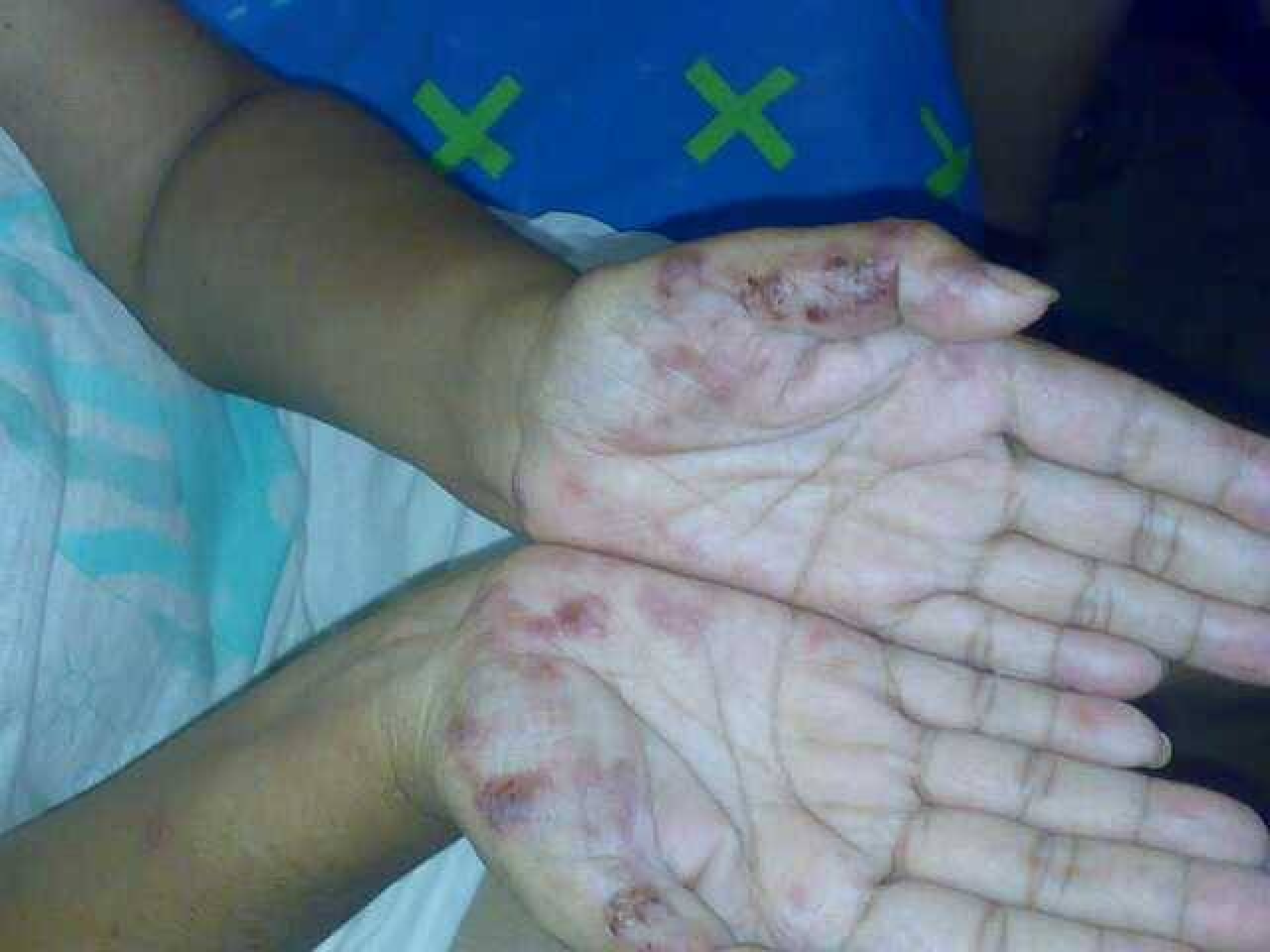# Exámenes de laboratorio

Tipo de examen	11-02-07	02-05-08
Hb	10	13
Hto	32	45
ChCm	31,2	31,2
VSG	55	-
G.B.	16500	7600
Seg	-	74
Linf.	-	26

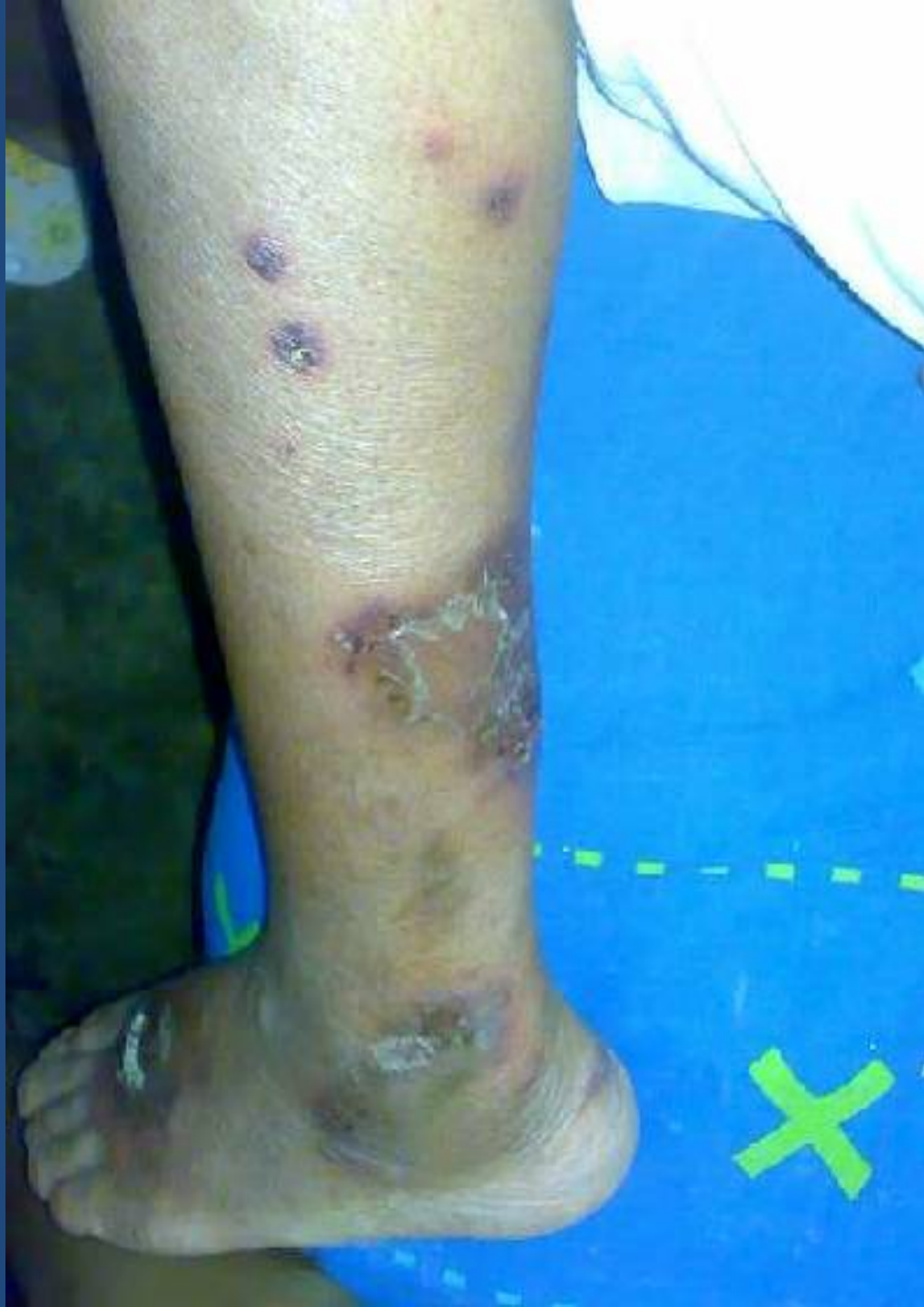


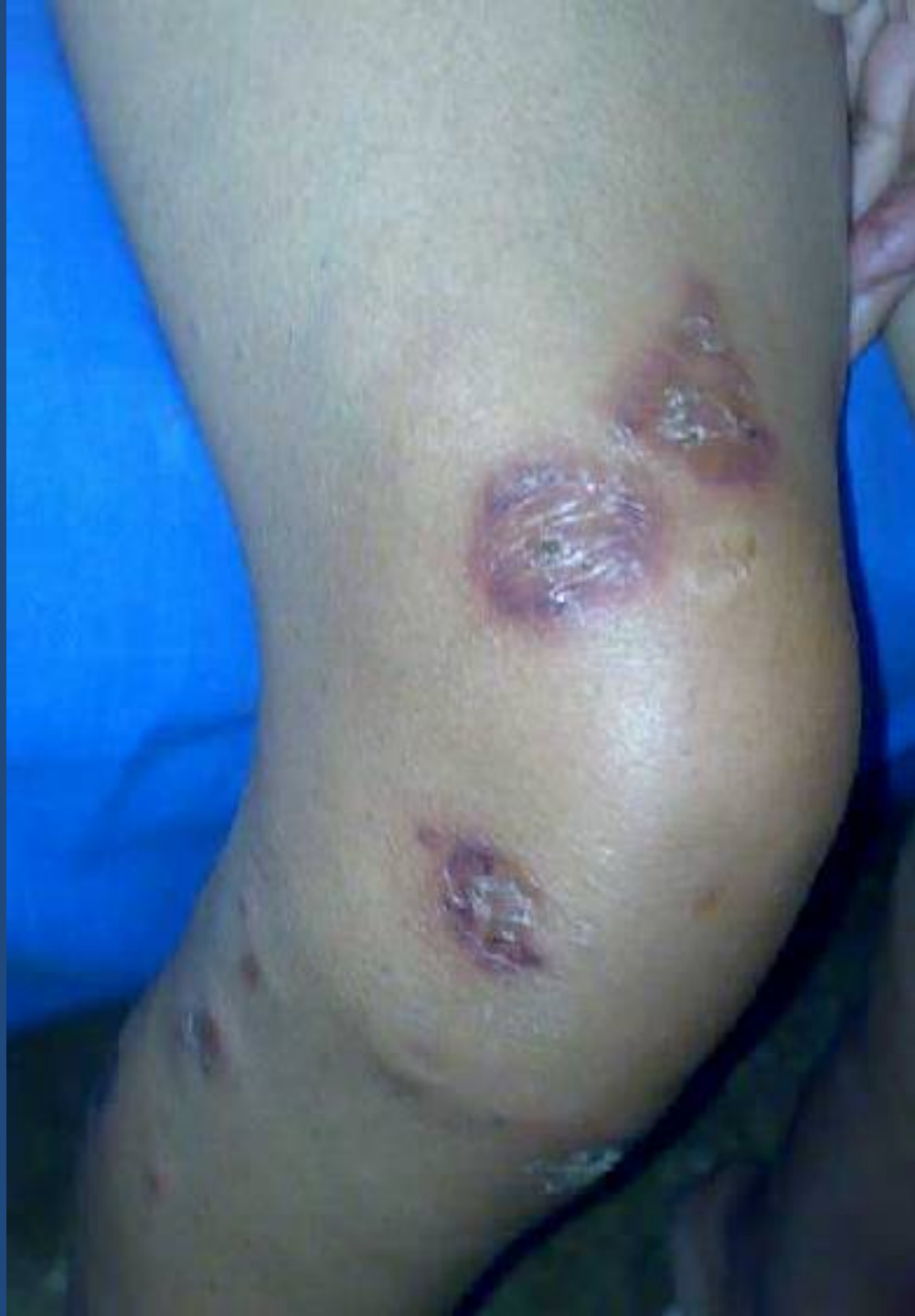


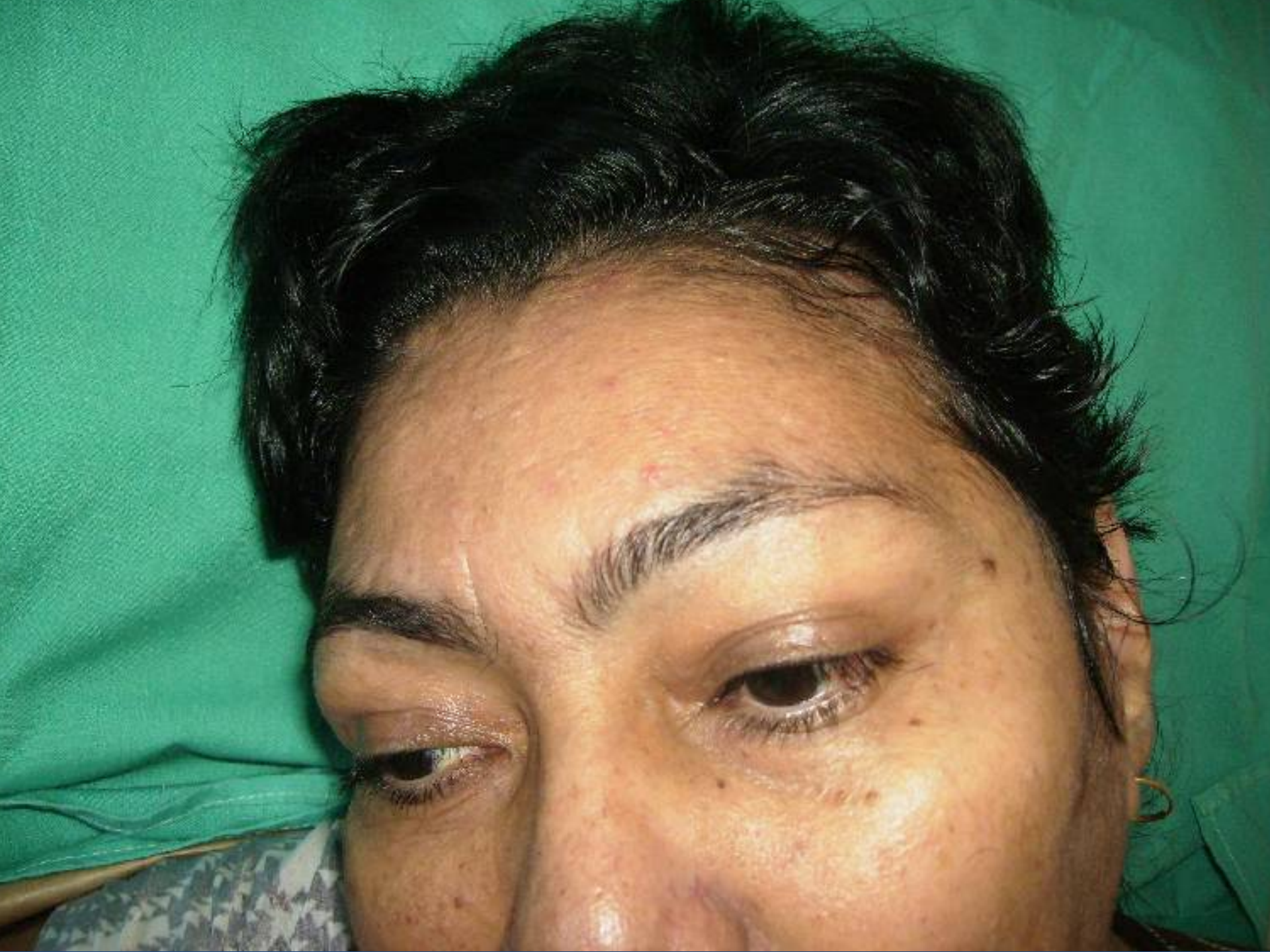




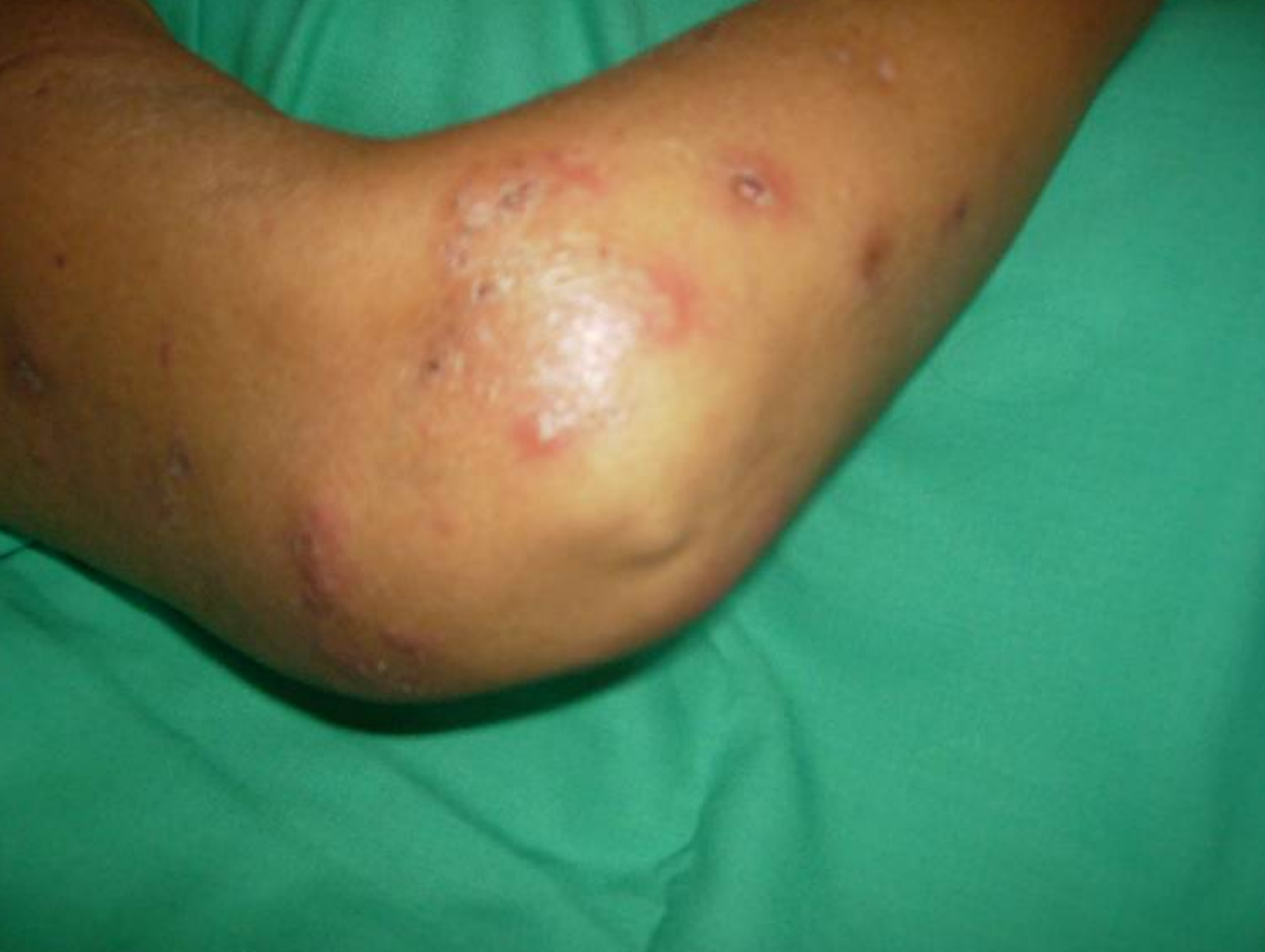


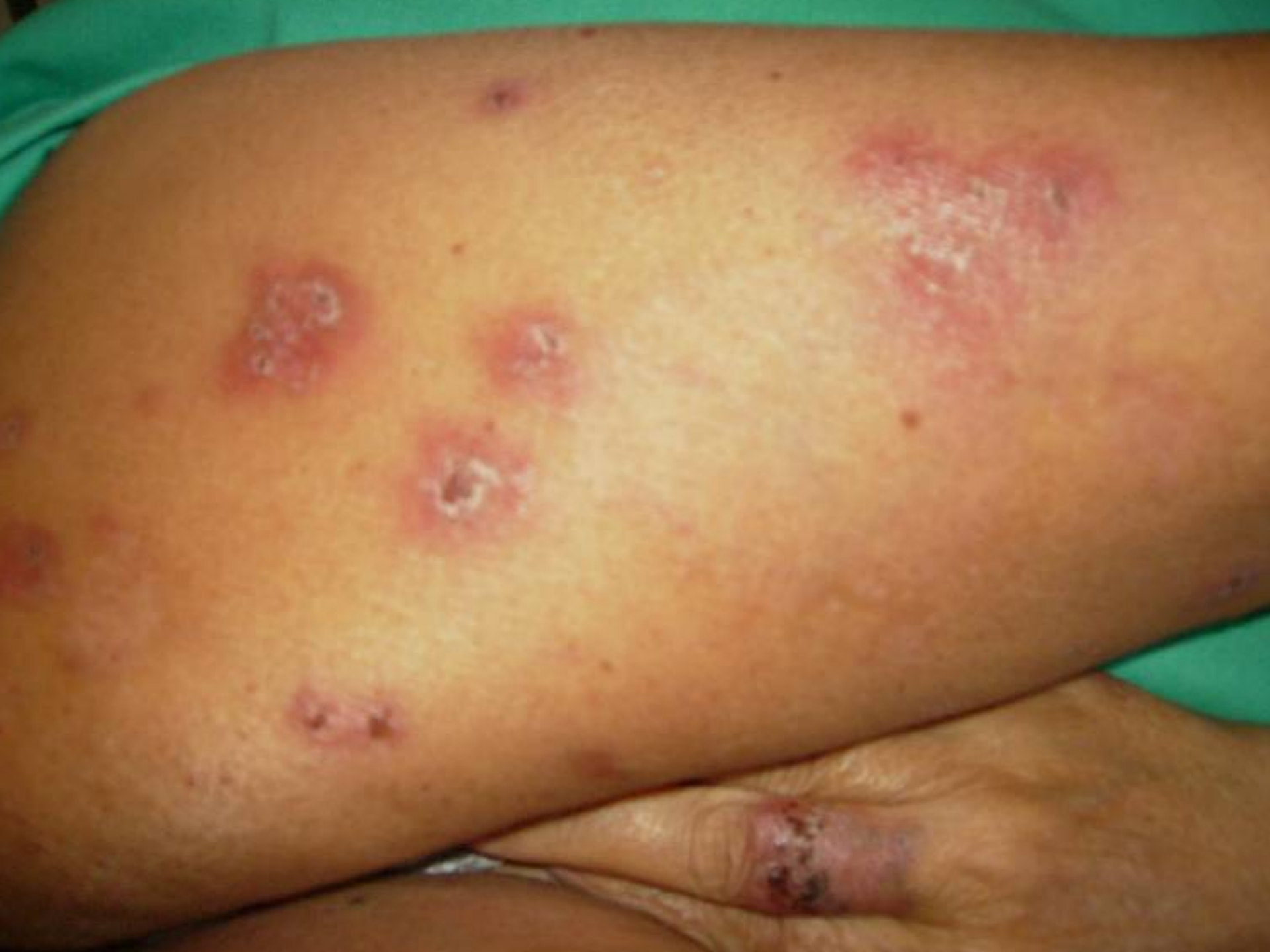


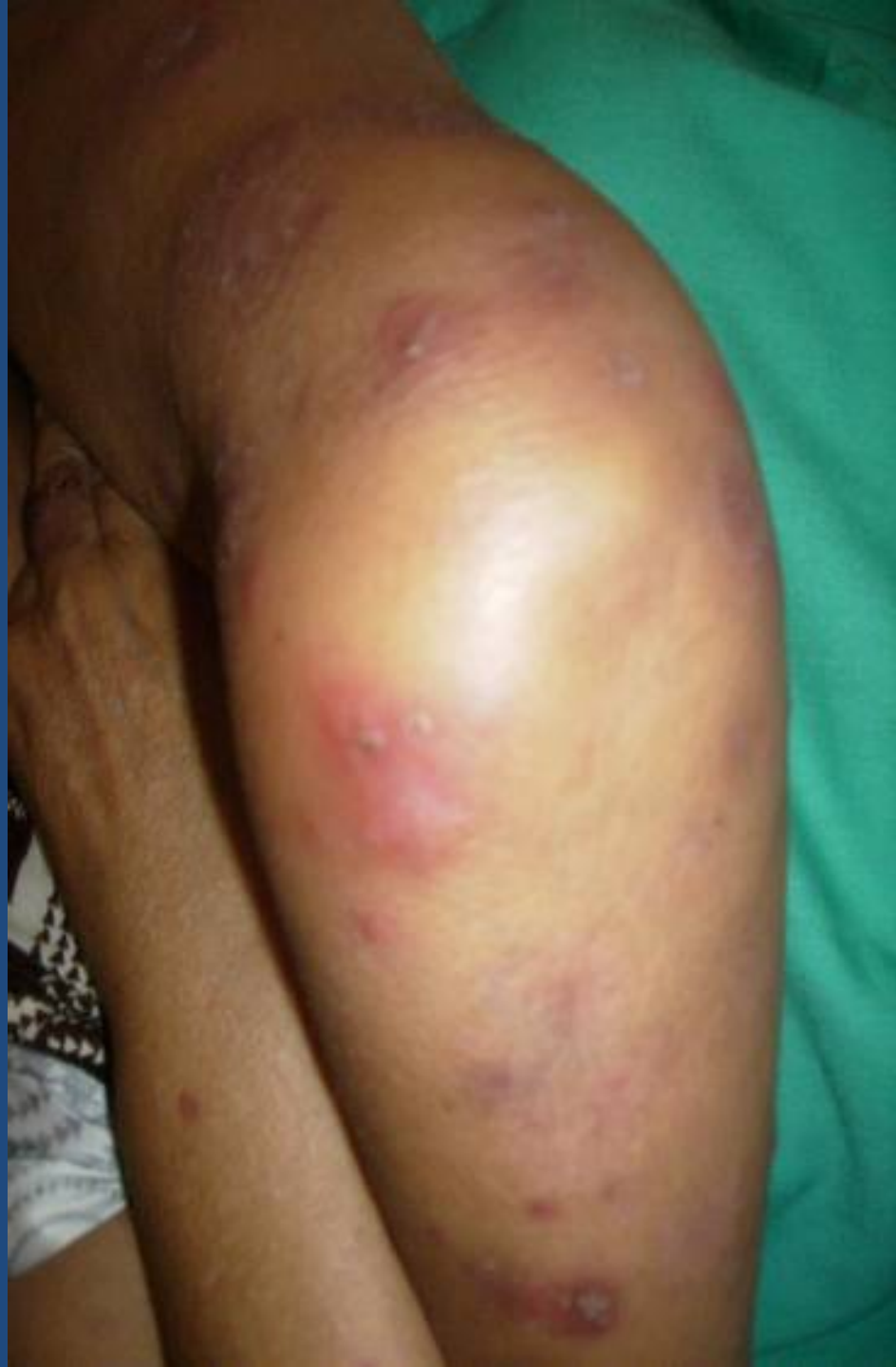


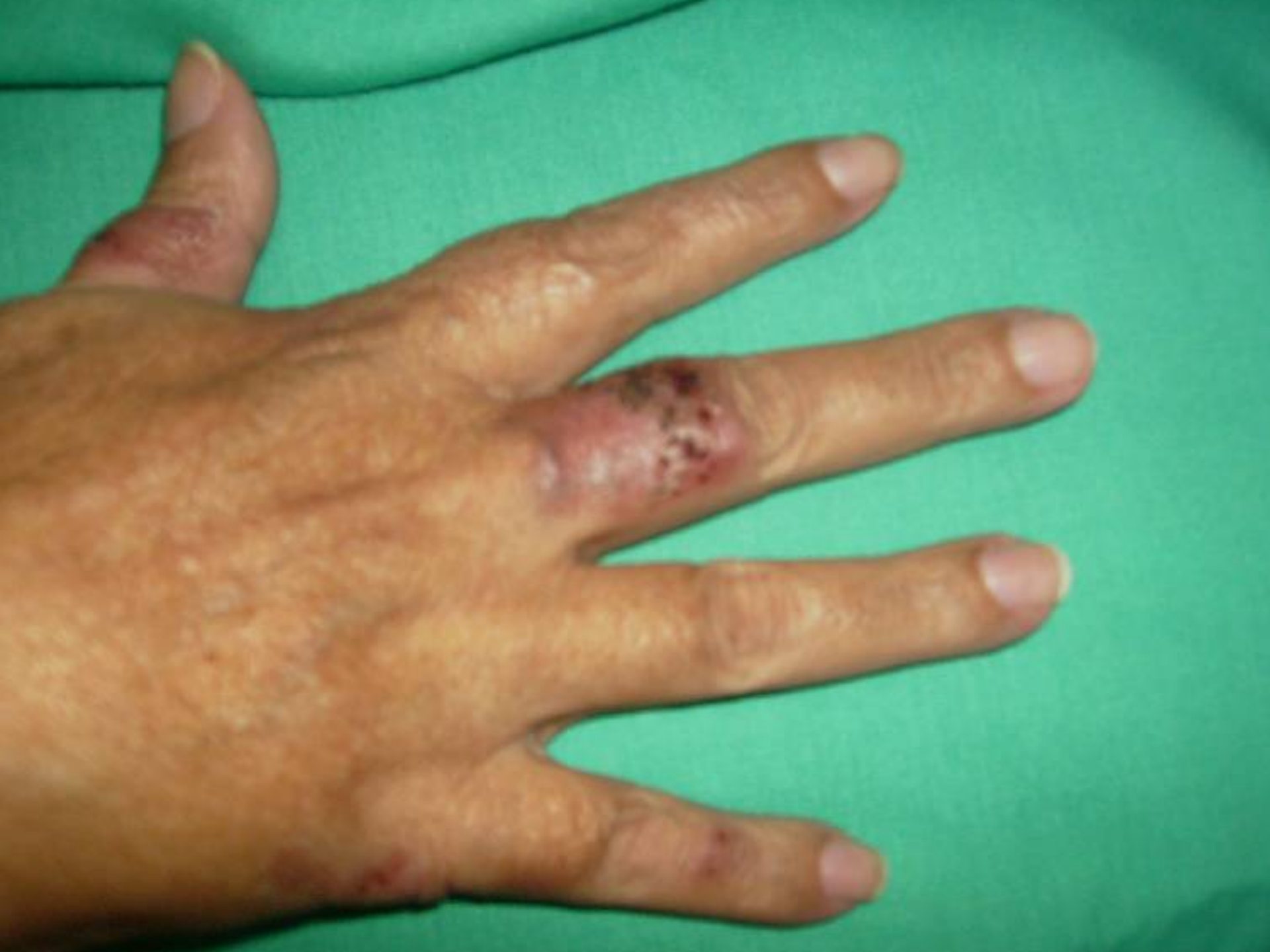


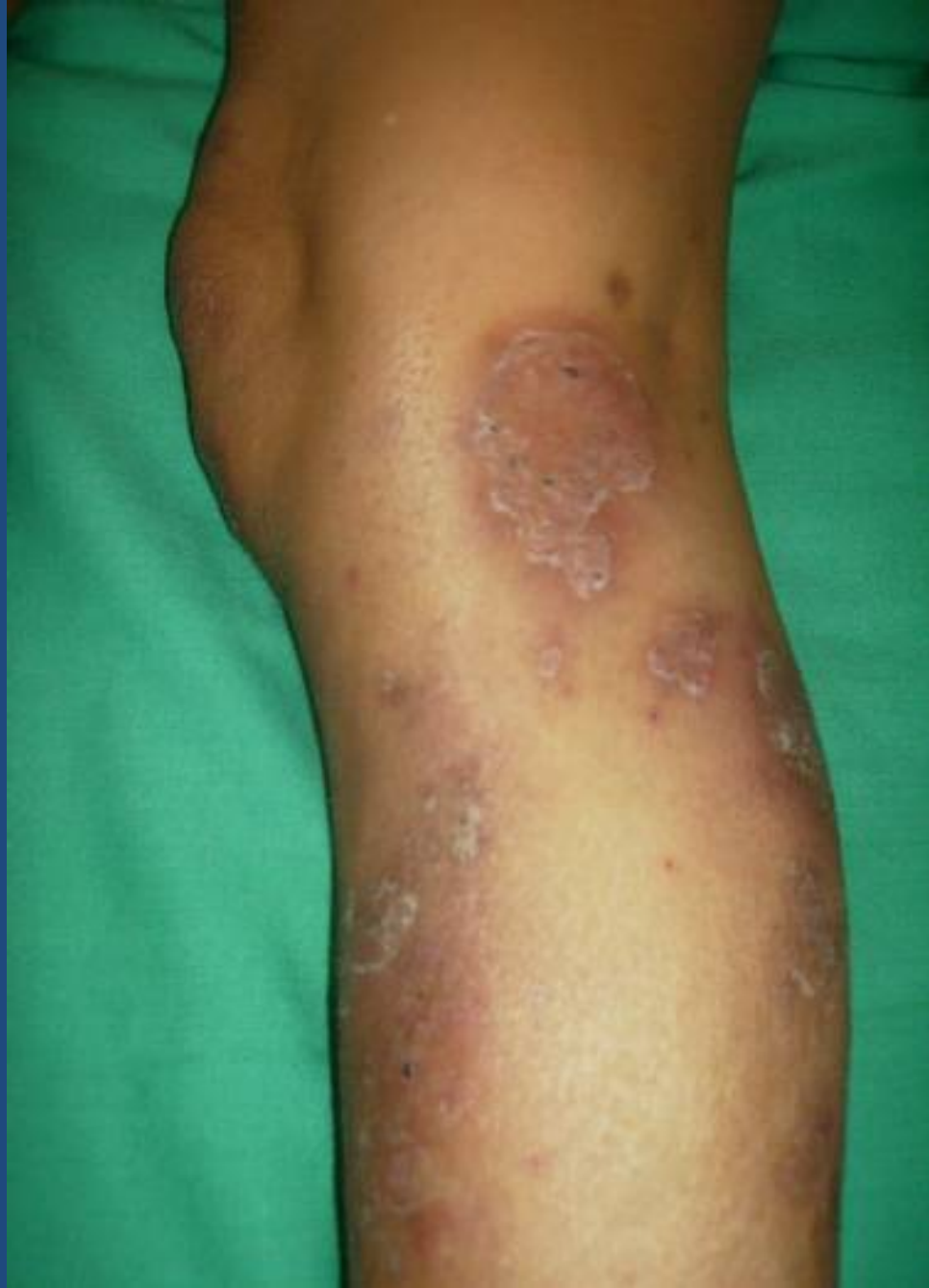




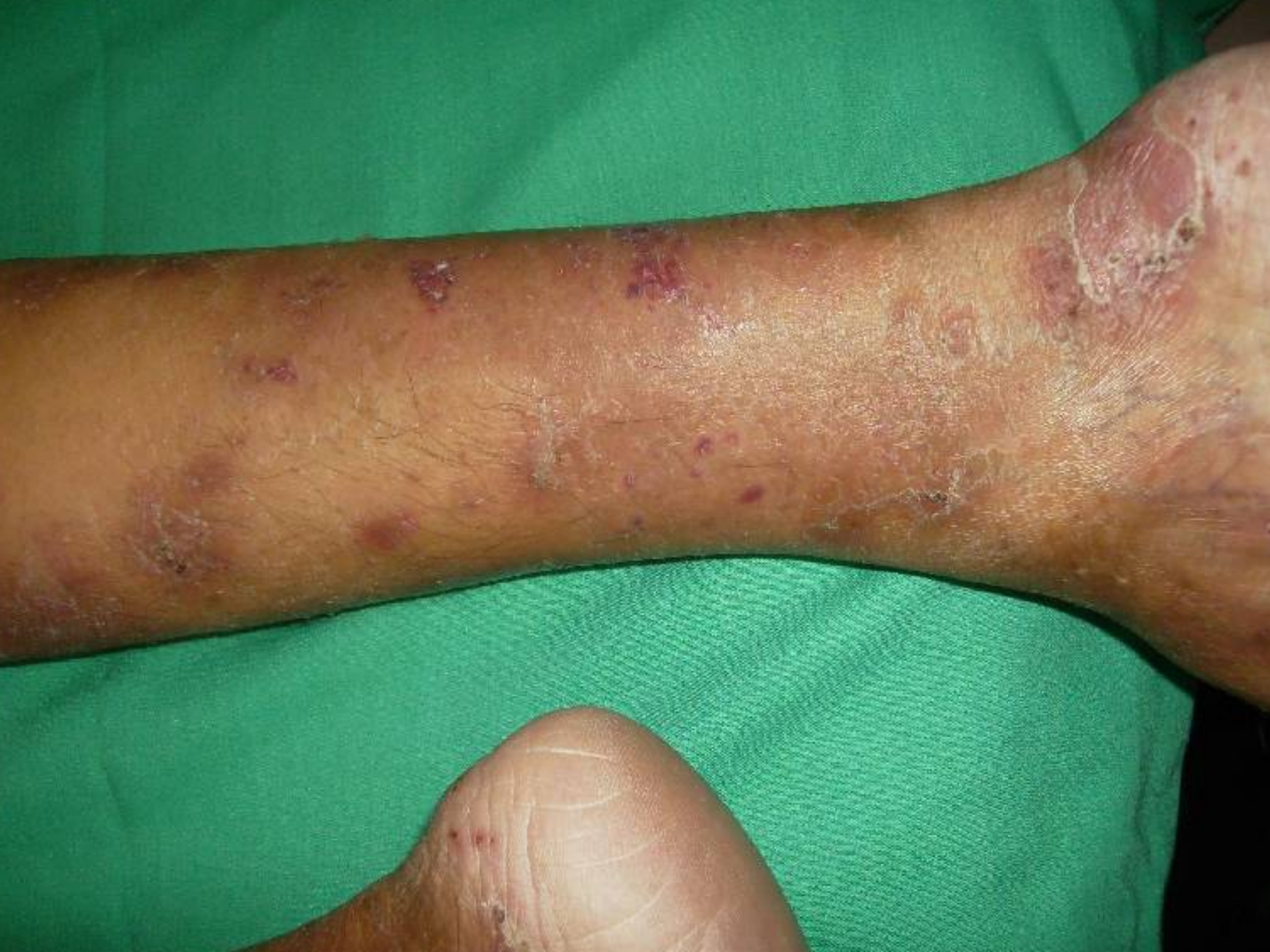



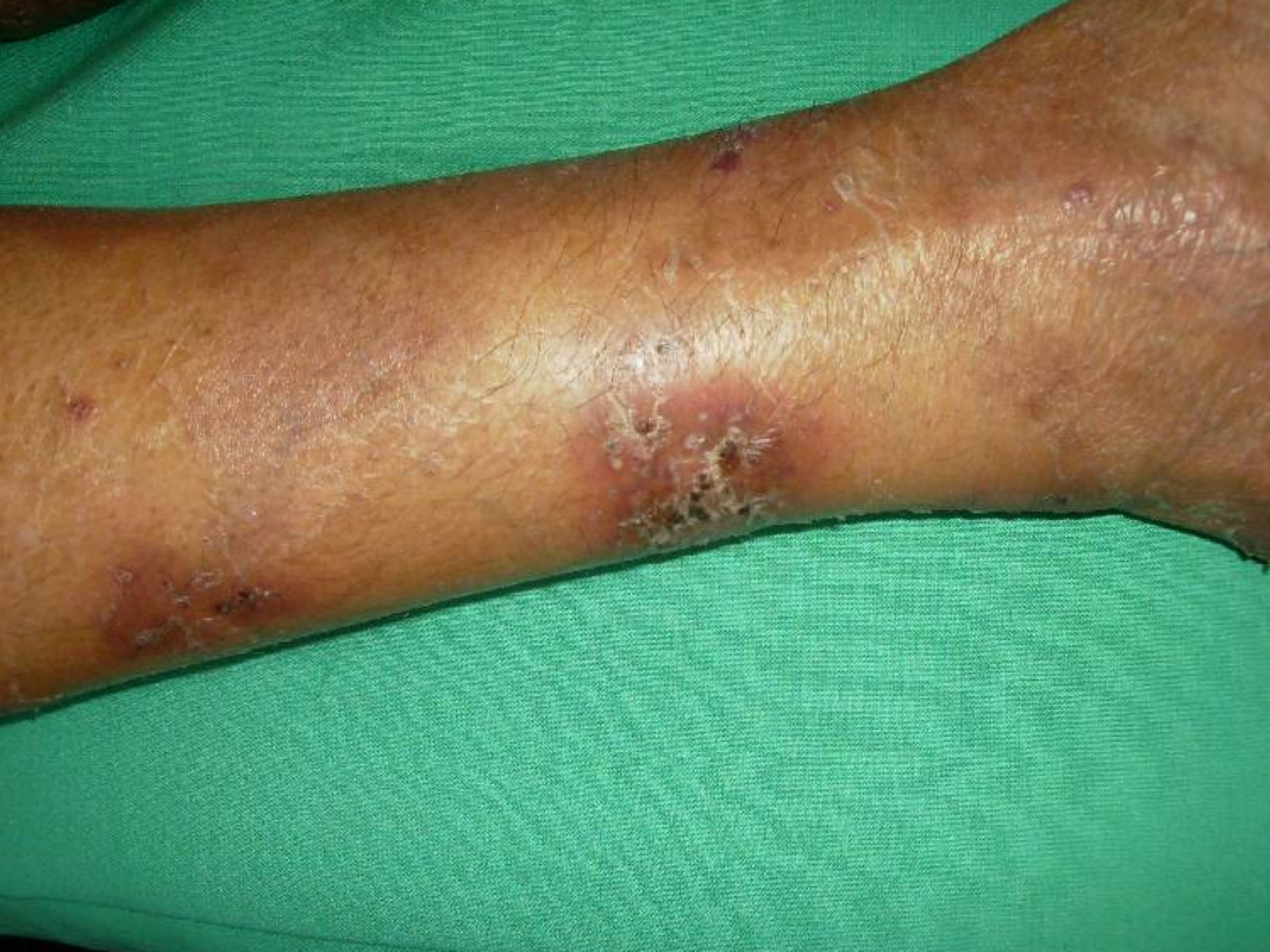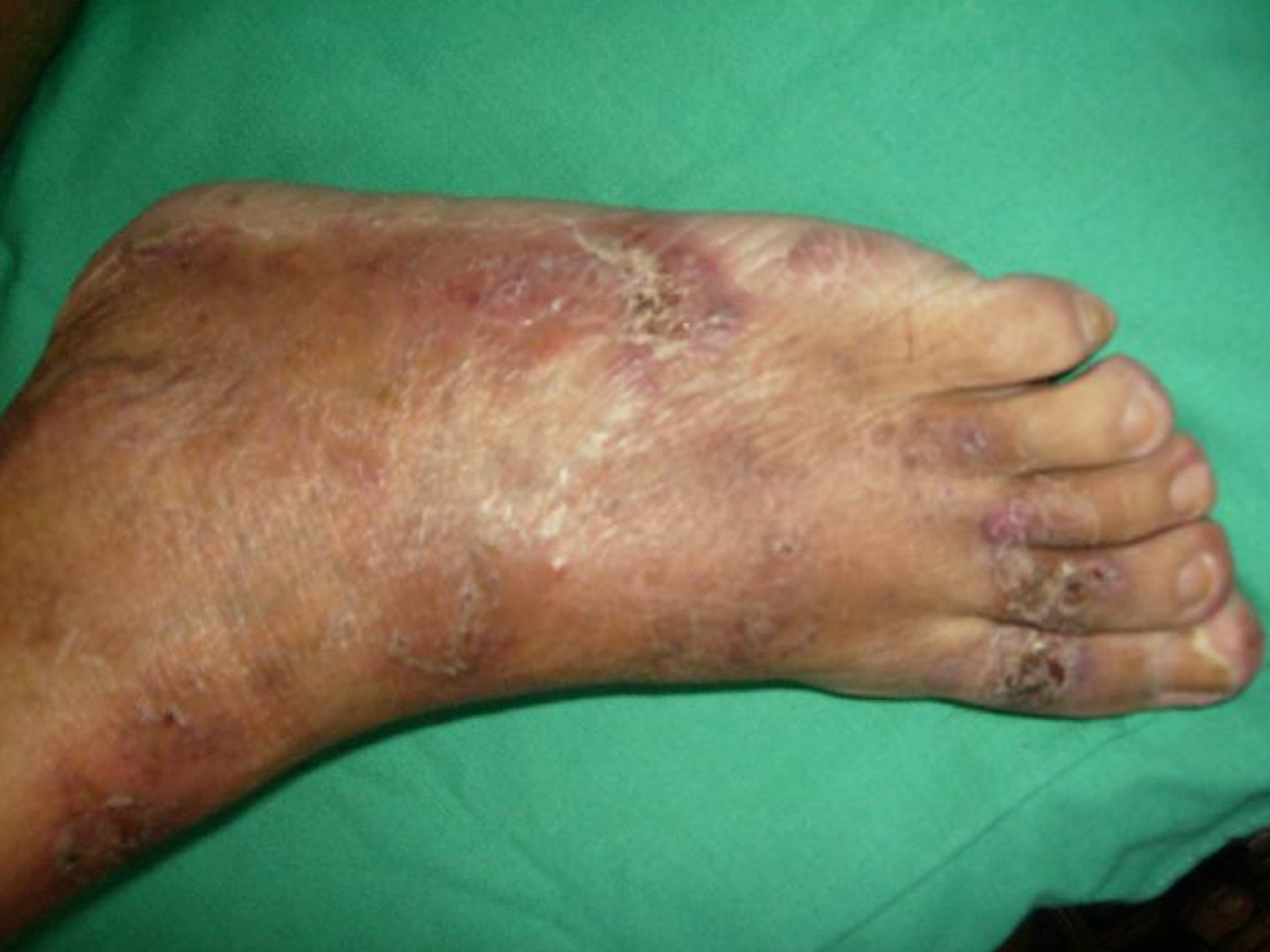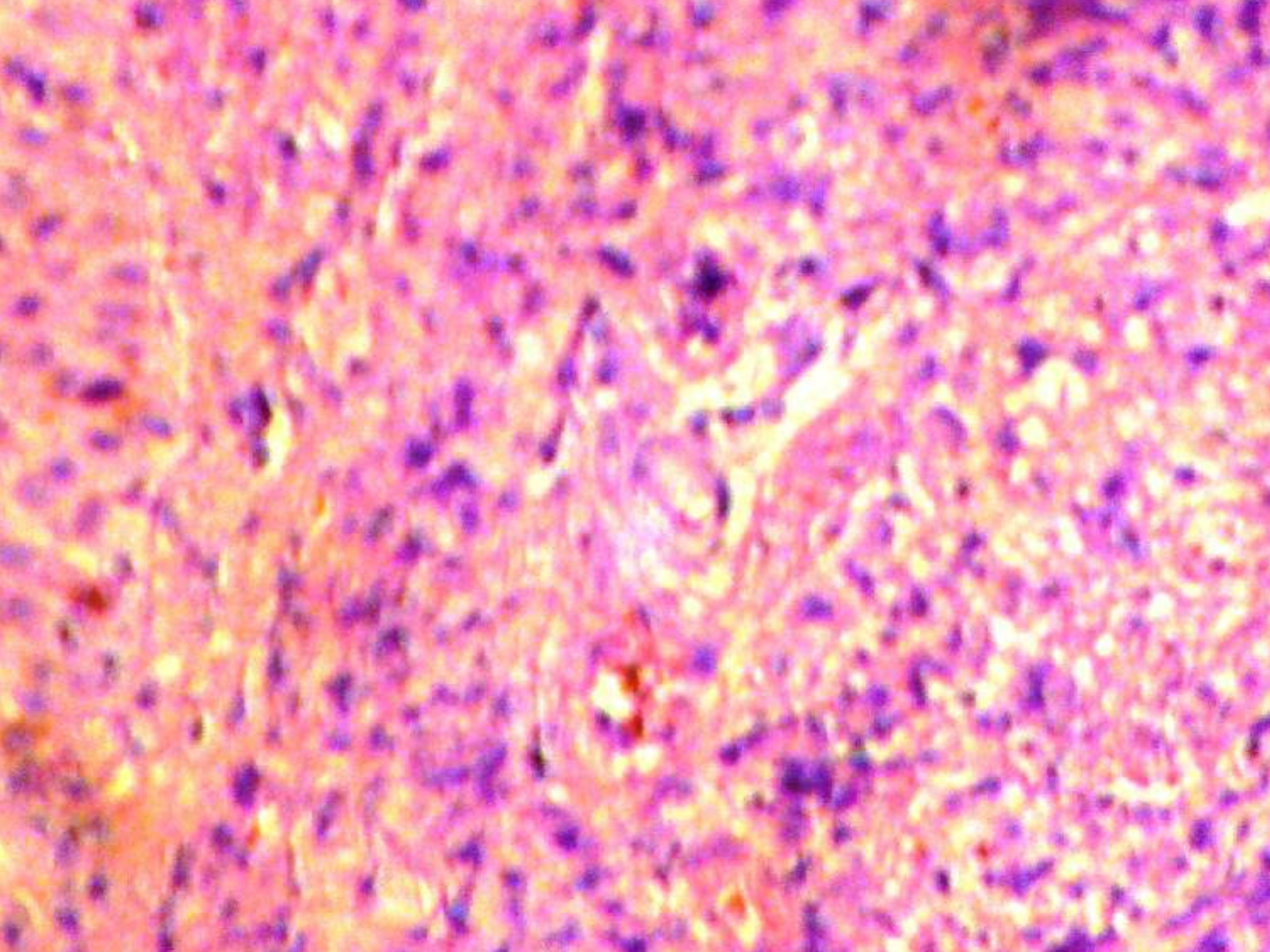




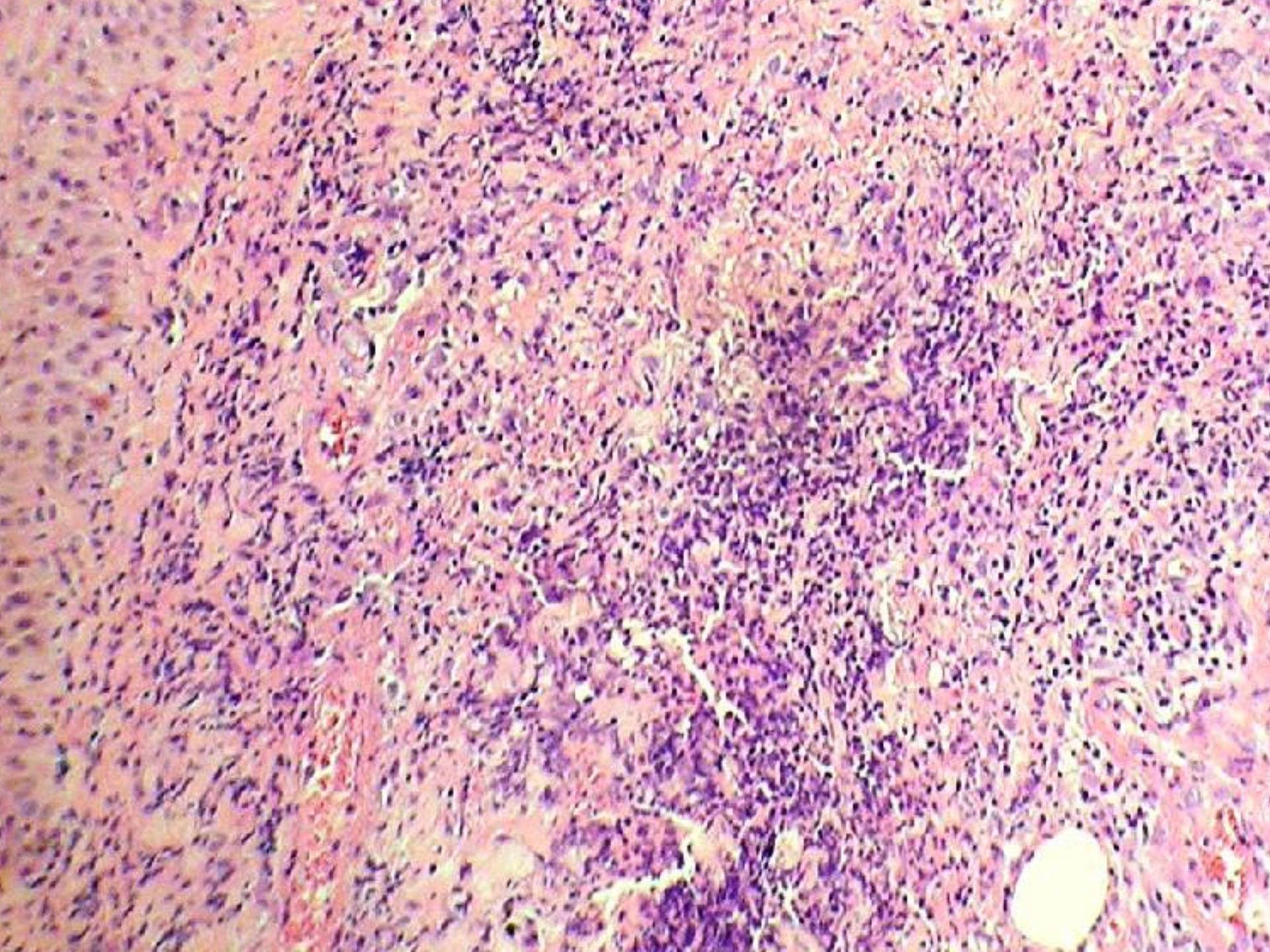


# Histopatología

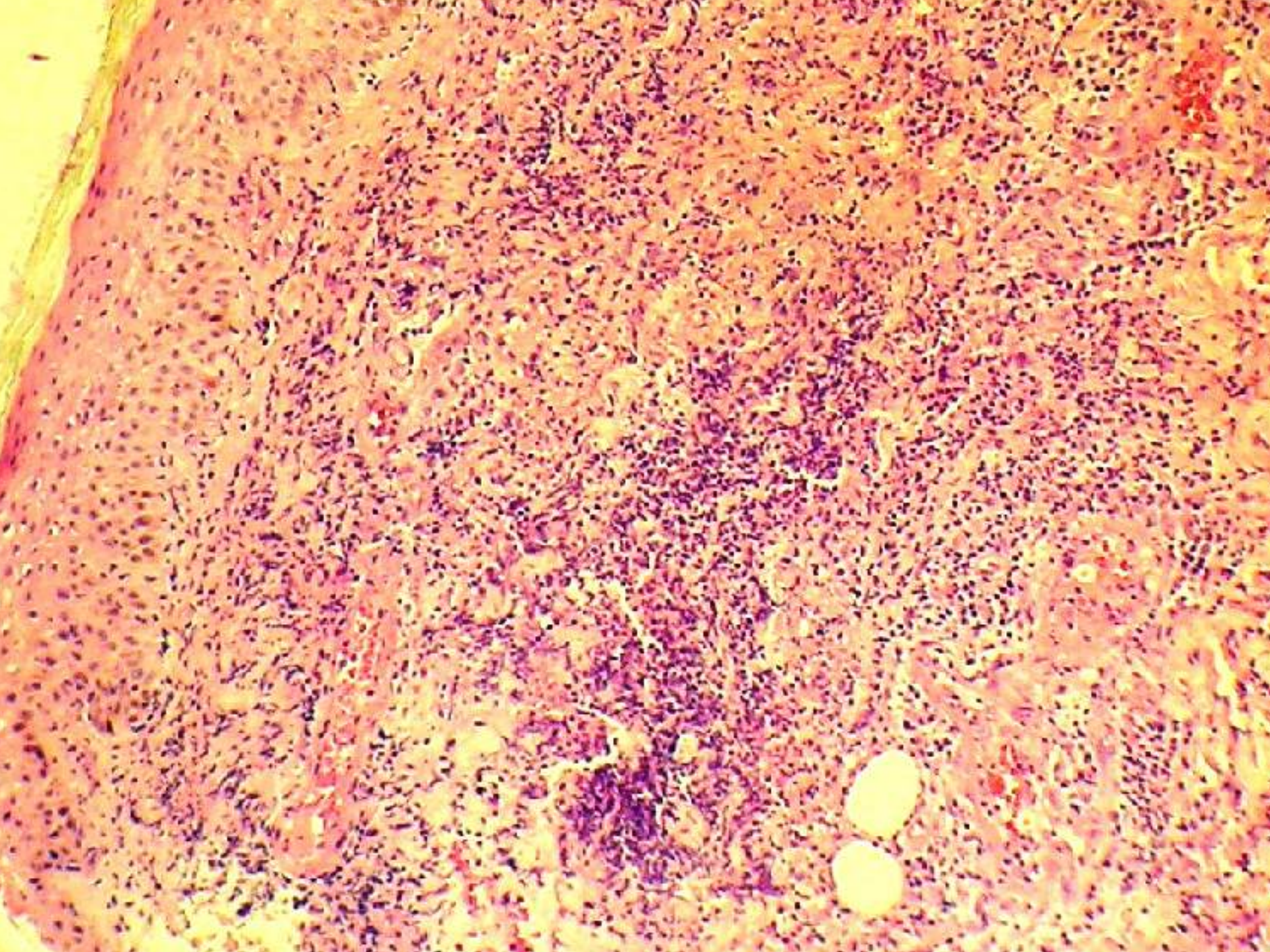




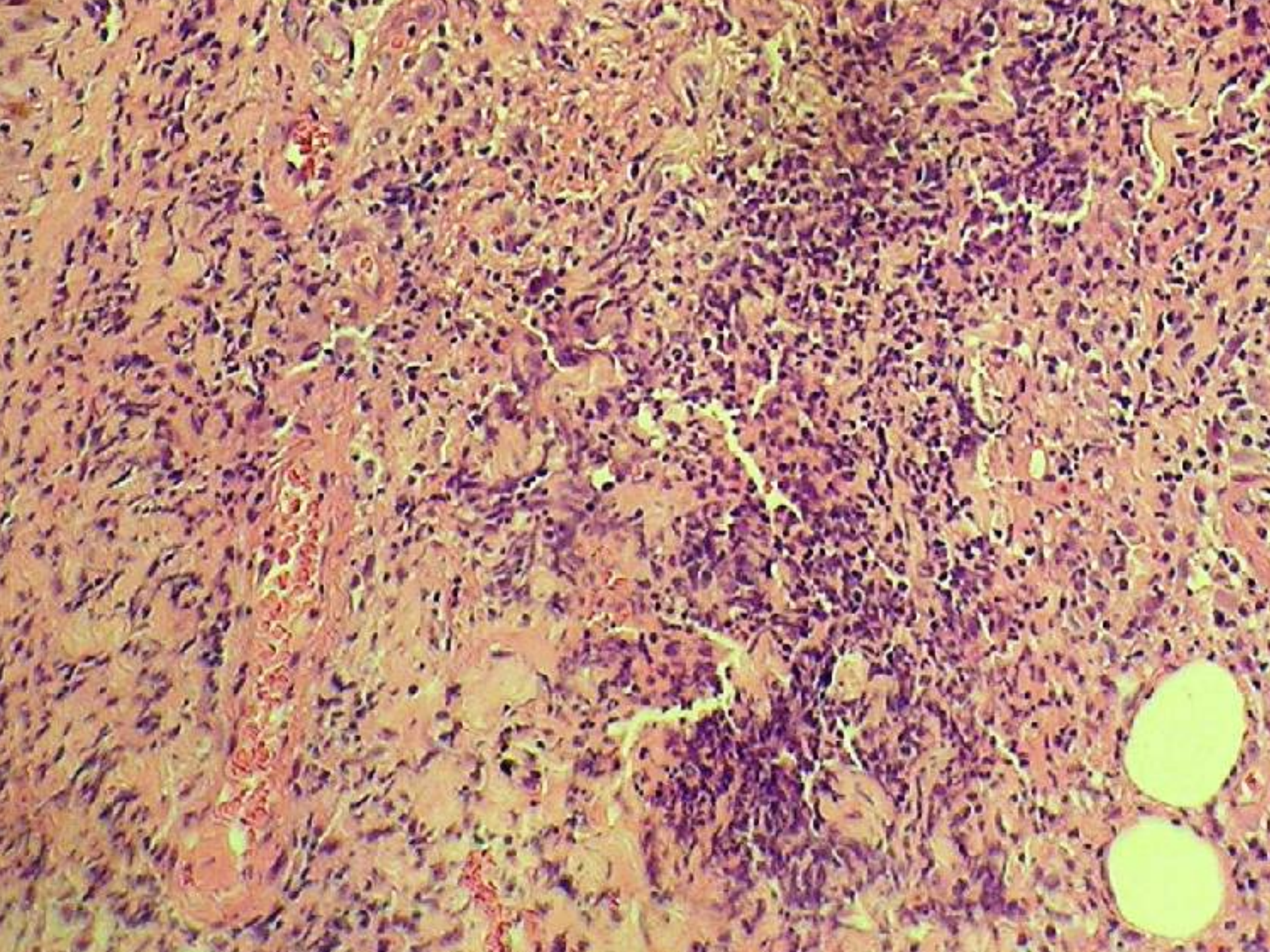




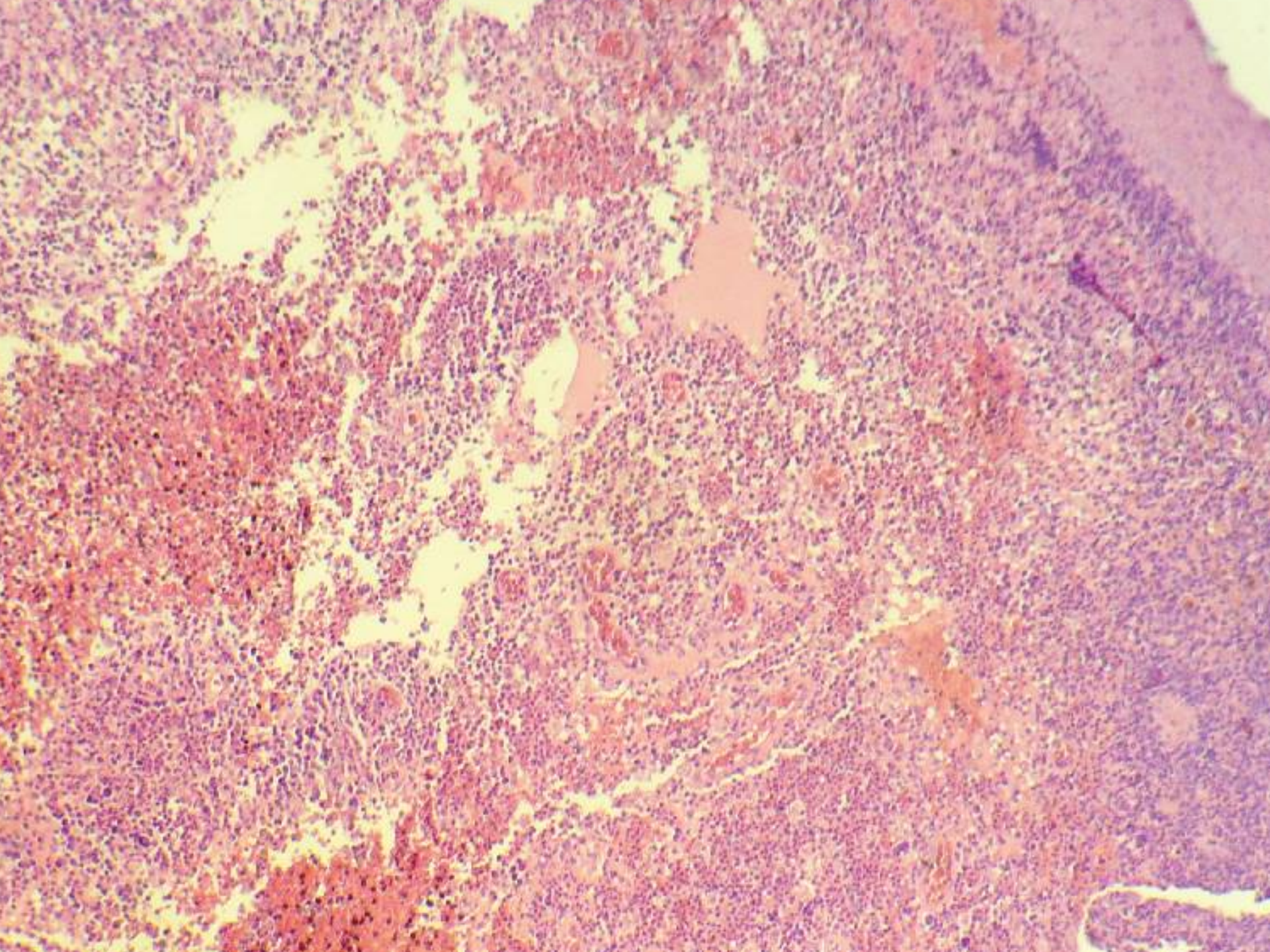












# Evolución

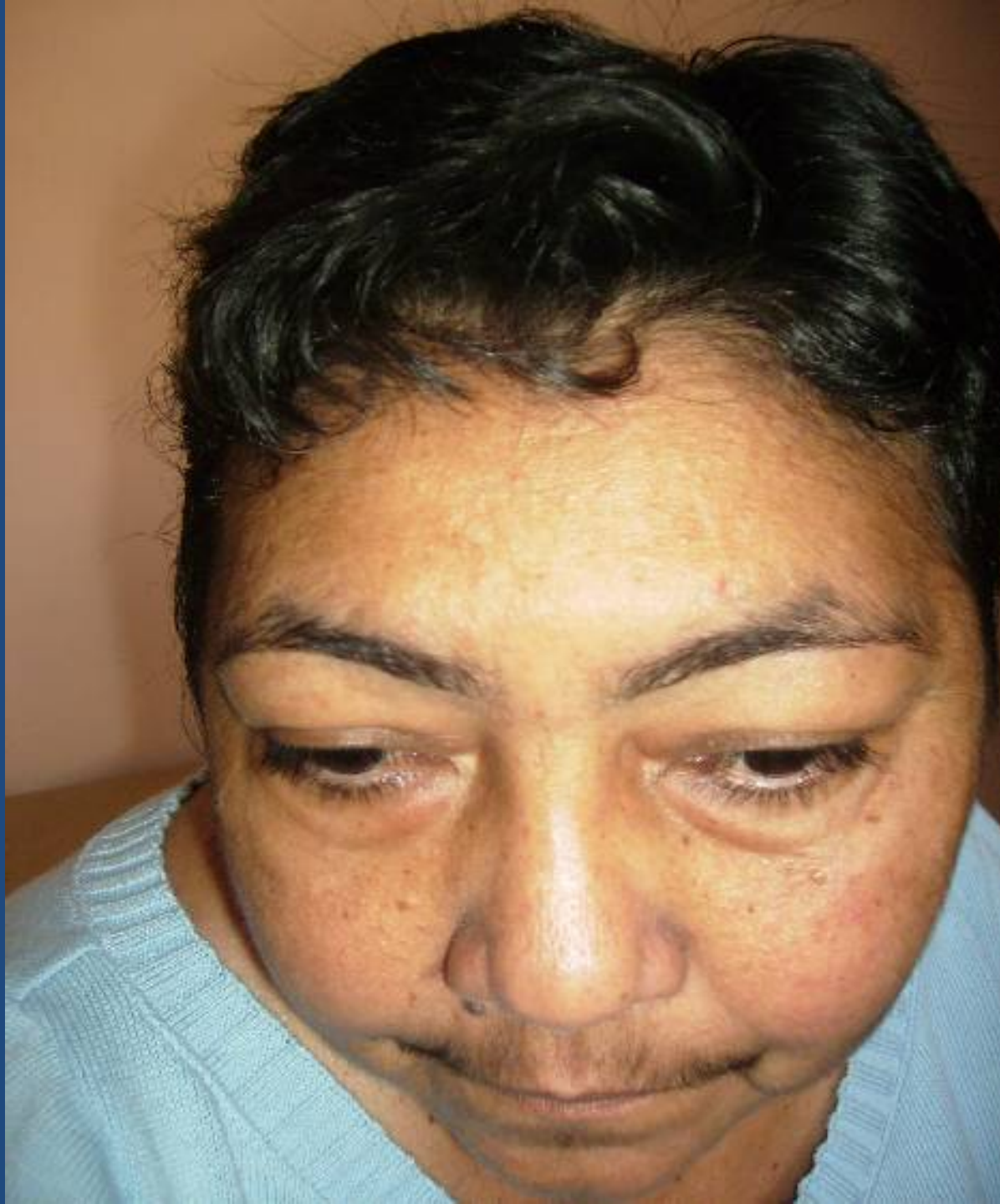21-12-2007: Se inicia tratamiento con Prednisona: 40 mgs.día; Omeprazol y Dermovate en crema fría.

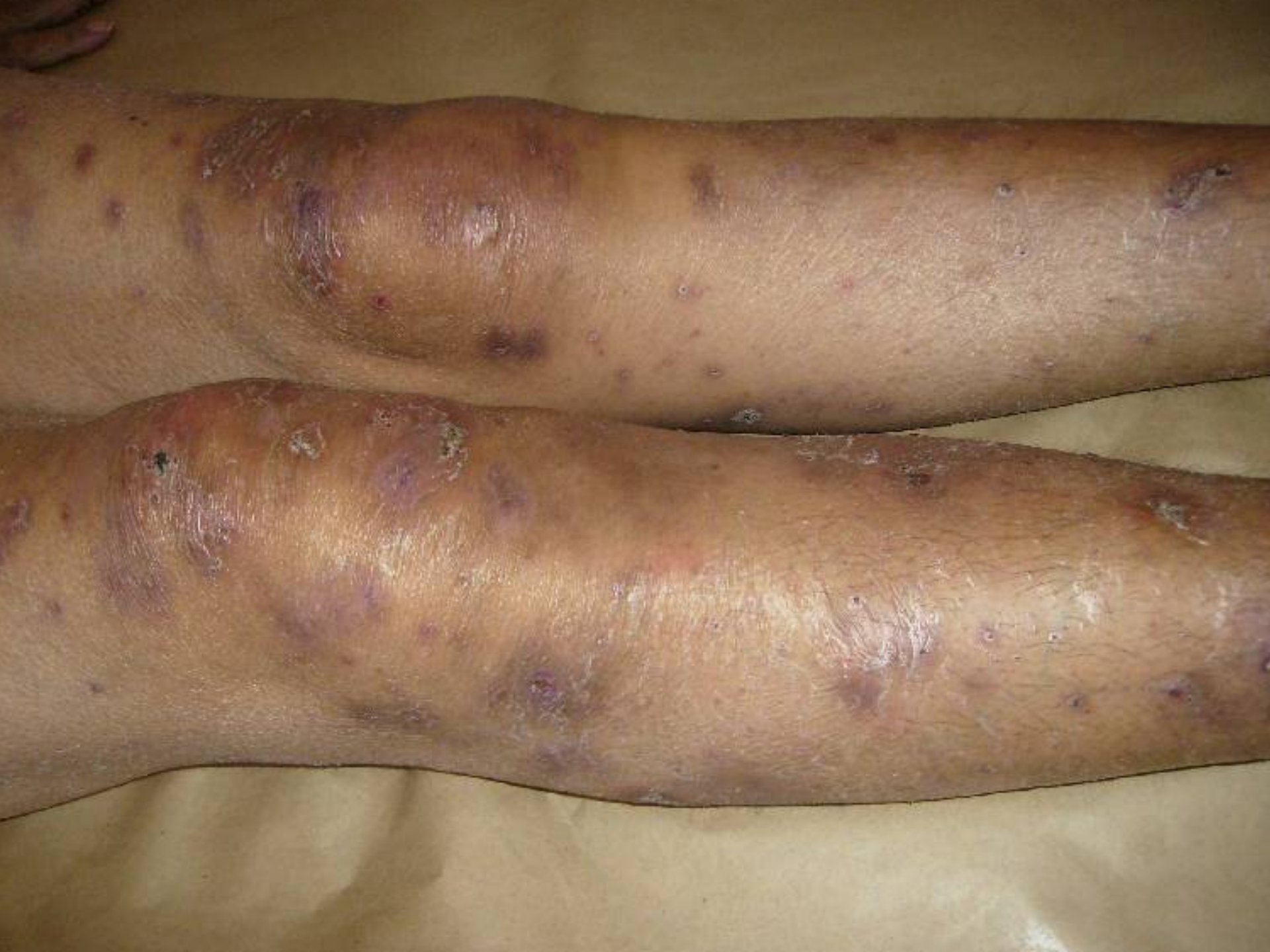25-01-08: mejoría importante de las lesiones faciales y de los miembros superiores. En las piernas y rodillas persisten lesiones por lo que se aumenta la prednisona a 50mgs.

03-03-08: muy mejorada de las lesiones, se inicia disminución escalonada del esteroide.

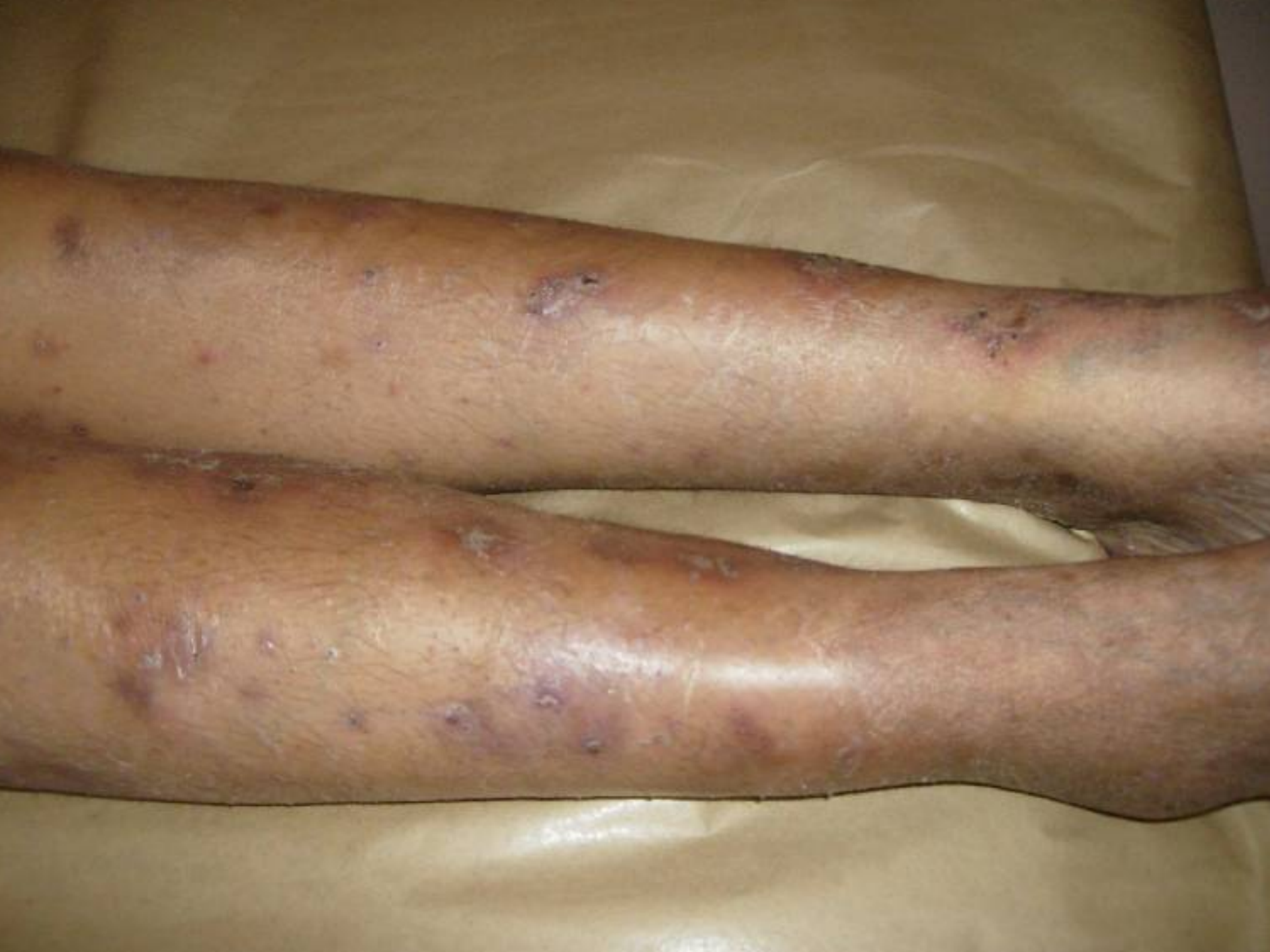11-08-08: al llegar la prednisona a 5mgs: recidivan lesiones en miembros inferiores.

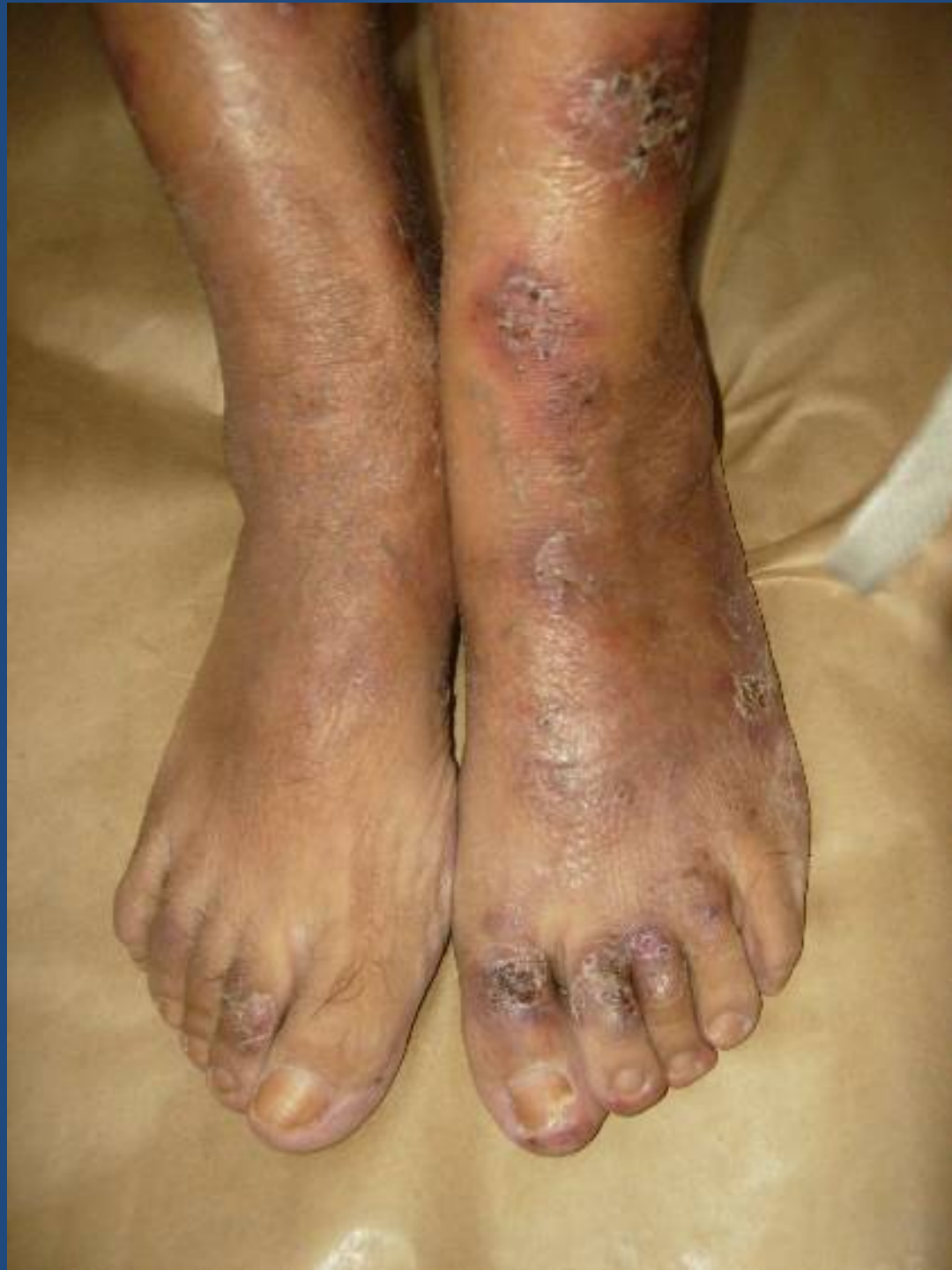


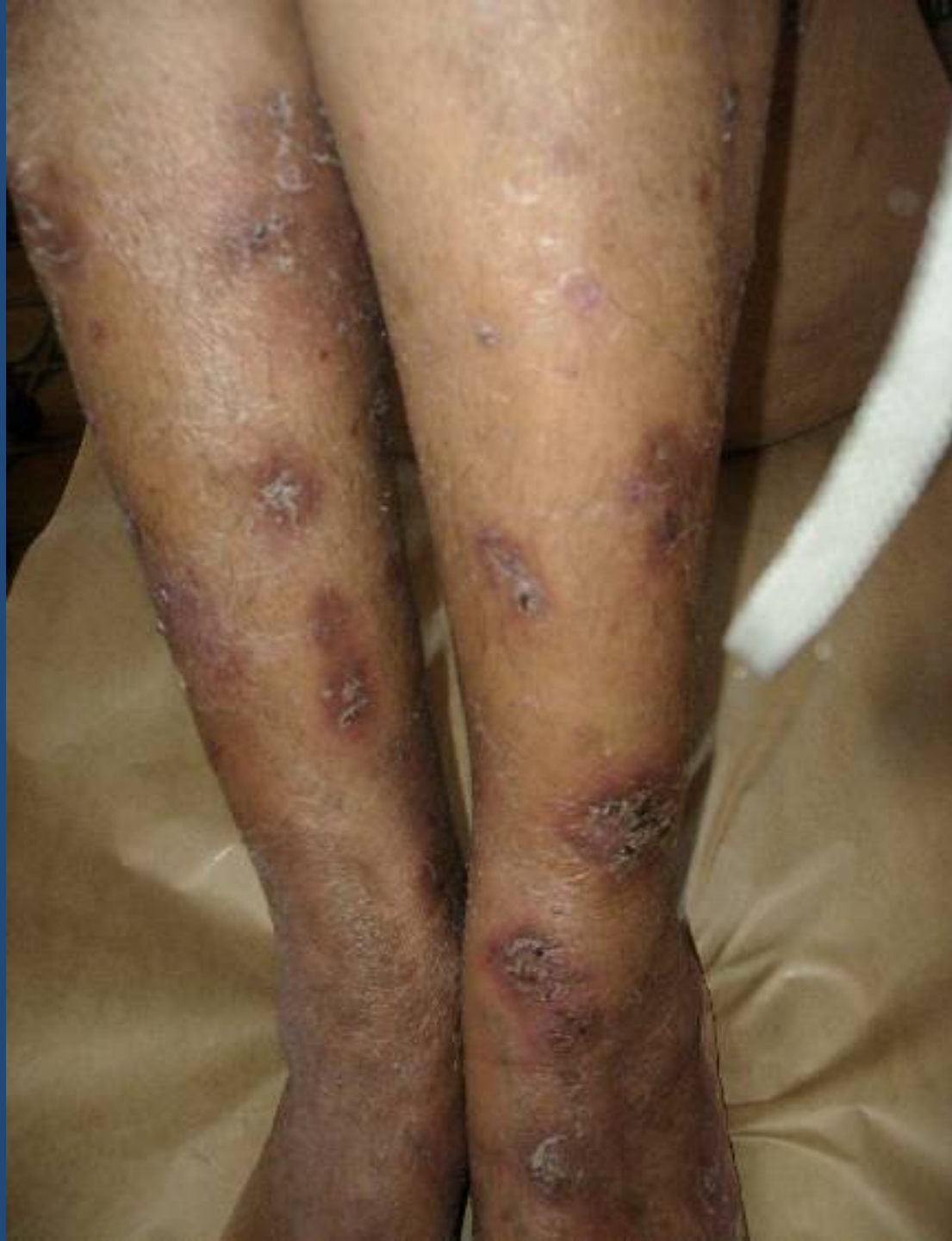


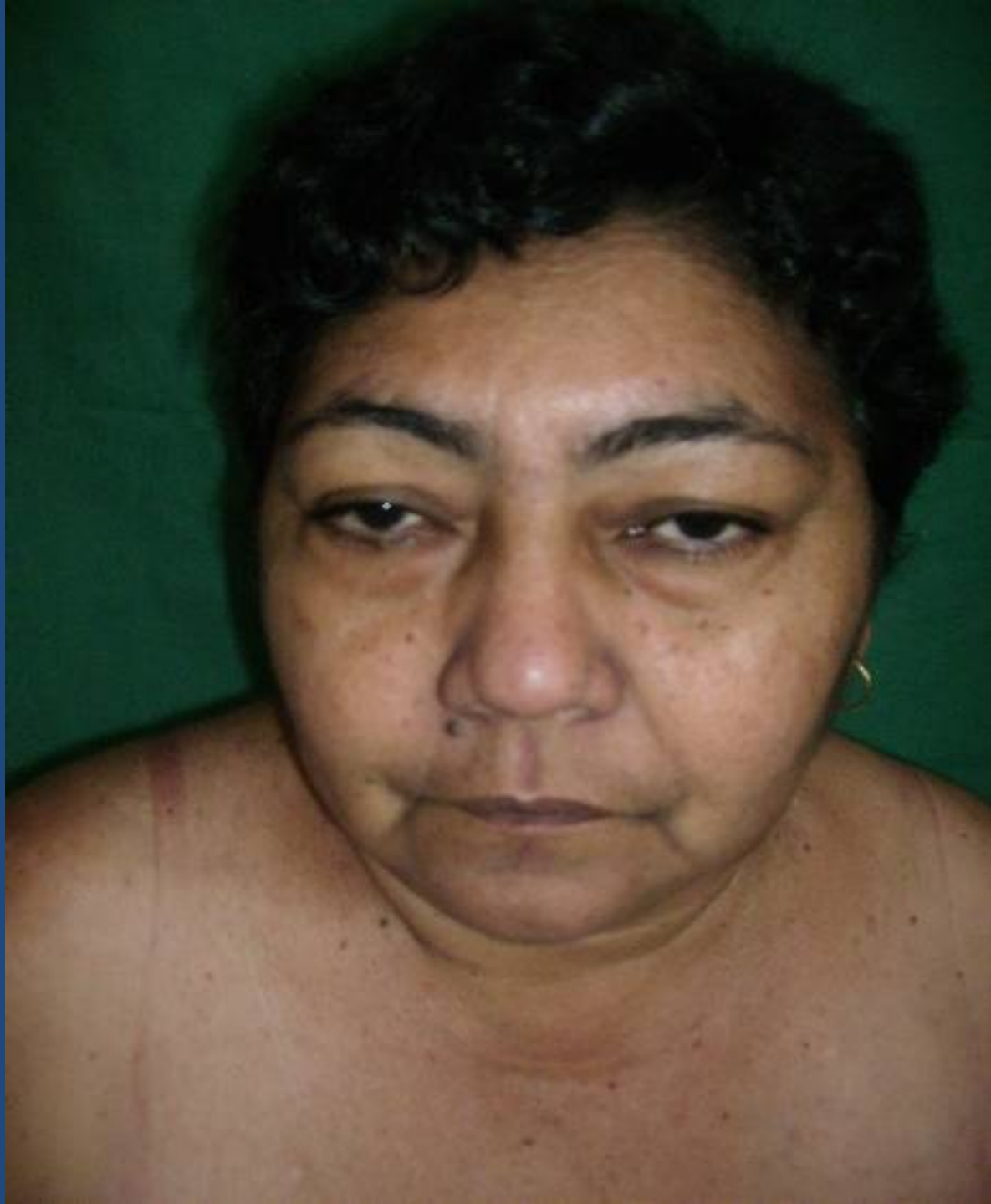




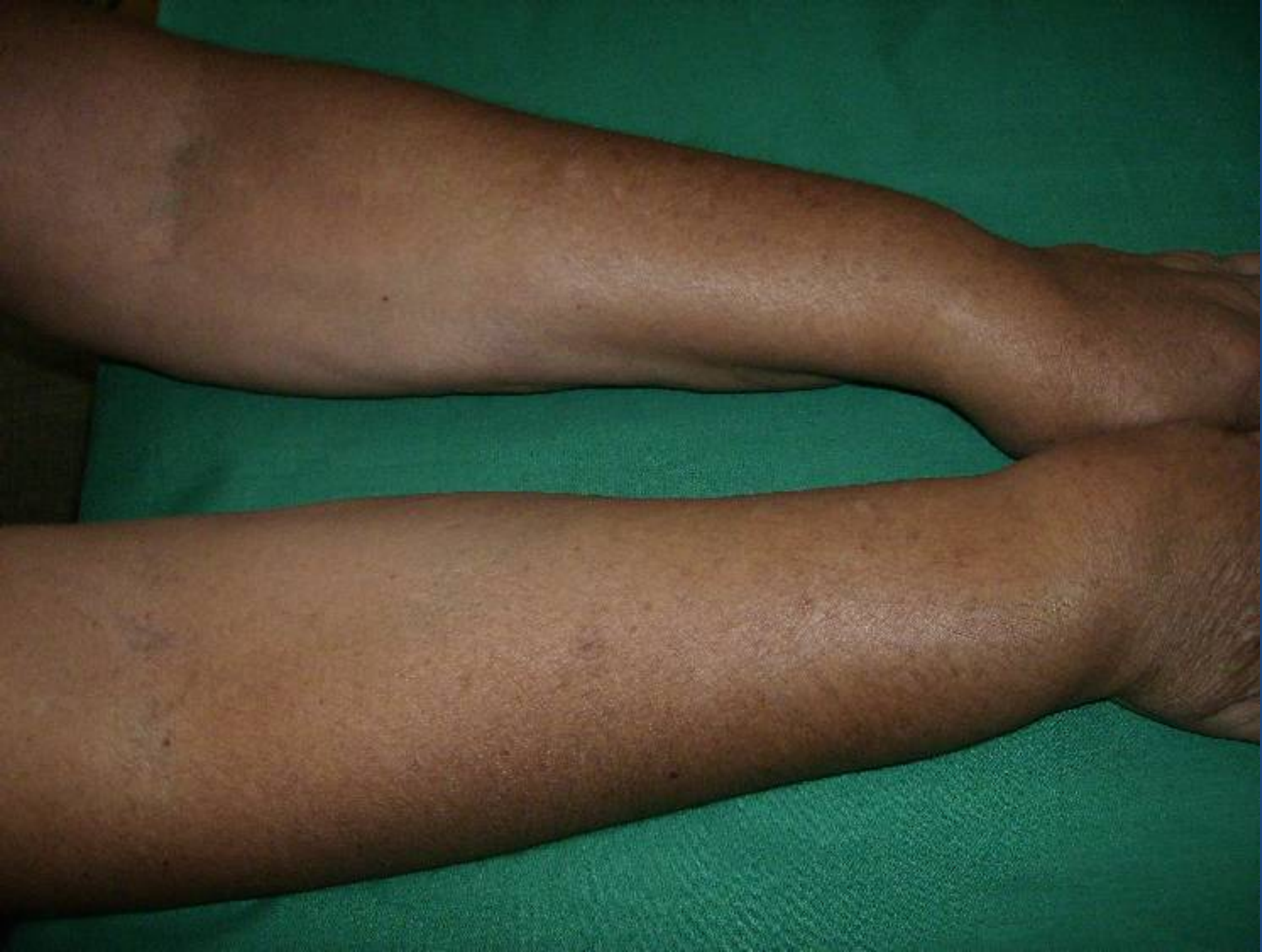


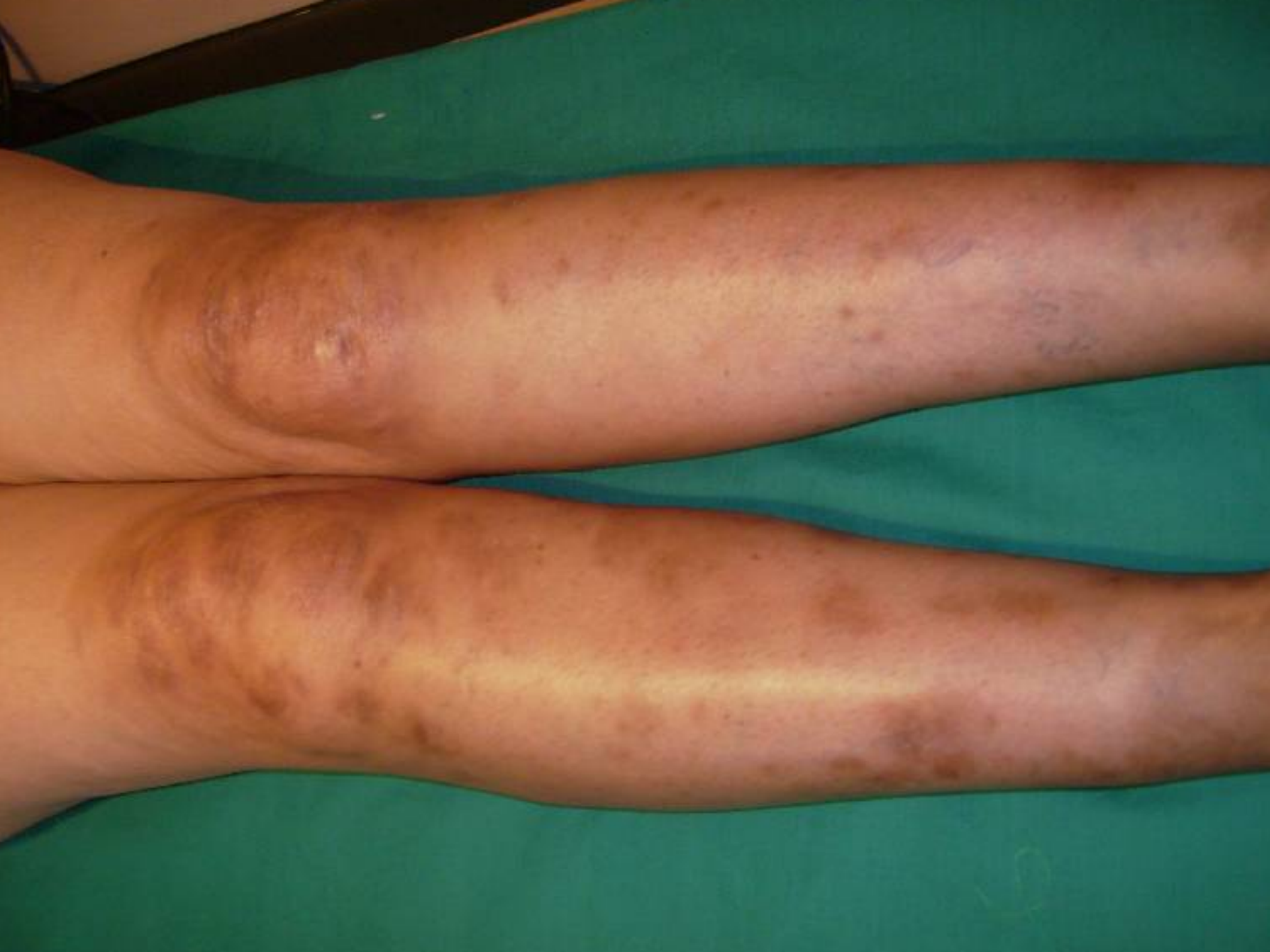


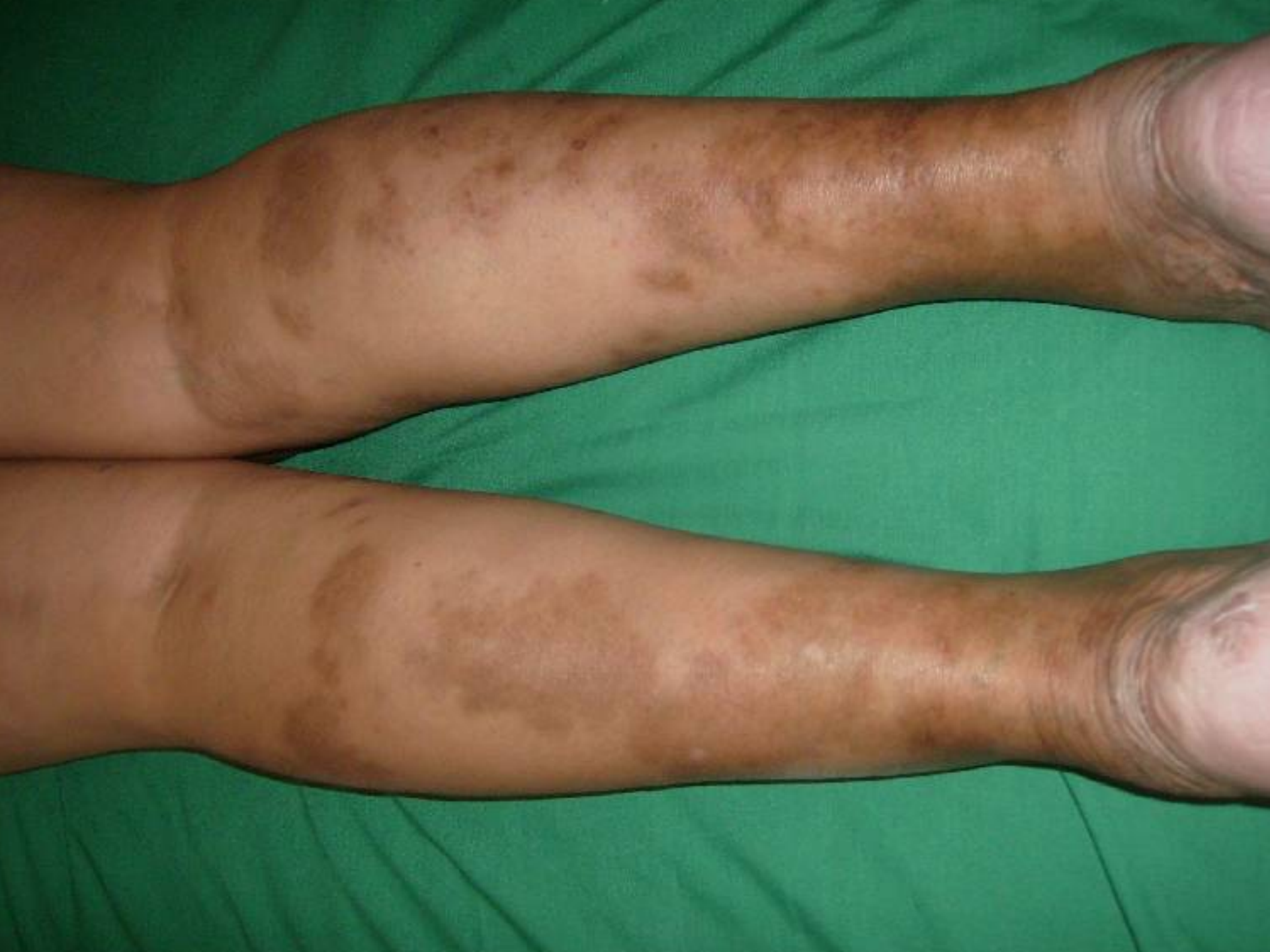






# Motivo de la presentación de los casos



# Bibliografia

- Honigman H, Cohen PR y Wolff K: Dermatosis Neutrofílica Aguda (Sínd. De Sweet) 94:1067-1074. Fitzpatrick Dermat en Medic. Gral. 6ª edic-2003.
- Von den Driesch P,: Sweet's Syndrome 31:535-556. J Am Acad Dermatol. 1994.
- Aram H: Acute febrile neutrophilic dermatosis: response to dapsone. Arch dermatol 120:245, 1984.
- Cohen PR, Kurzrock R: The pathogenesis of Sweet's syndrome. J Am Acad Dermatol 25:734, 1991
- Waltz KM, Long D, Marks JG: Sweet's syndrome and Erythema Nodosum 135:62-66. Arch Dermatol 1999.
- Hwang ST, Williams ML, Calmont TH,: Sweet's syndrome leading to Acquired Cutis Laxa 131:1175-1177 Arch Dermatol 1995.