



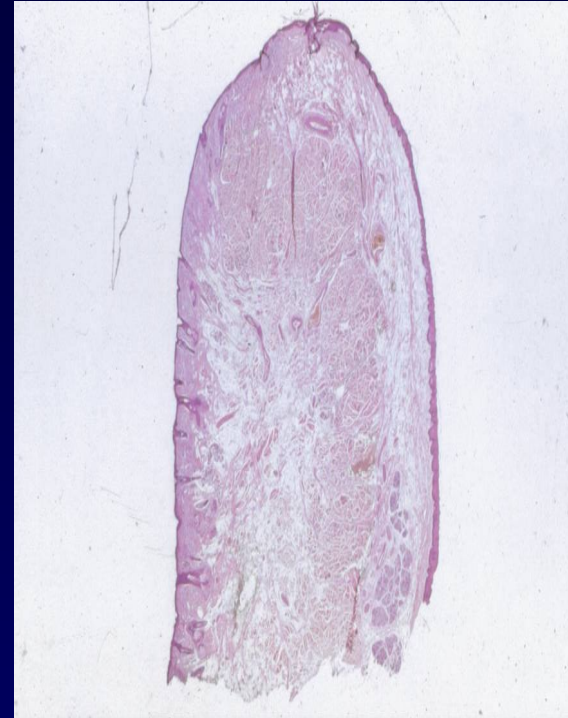
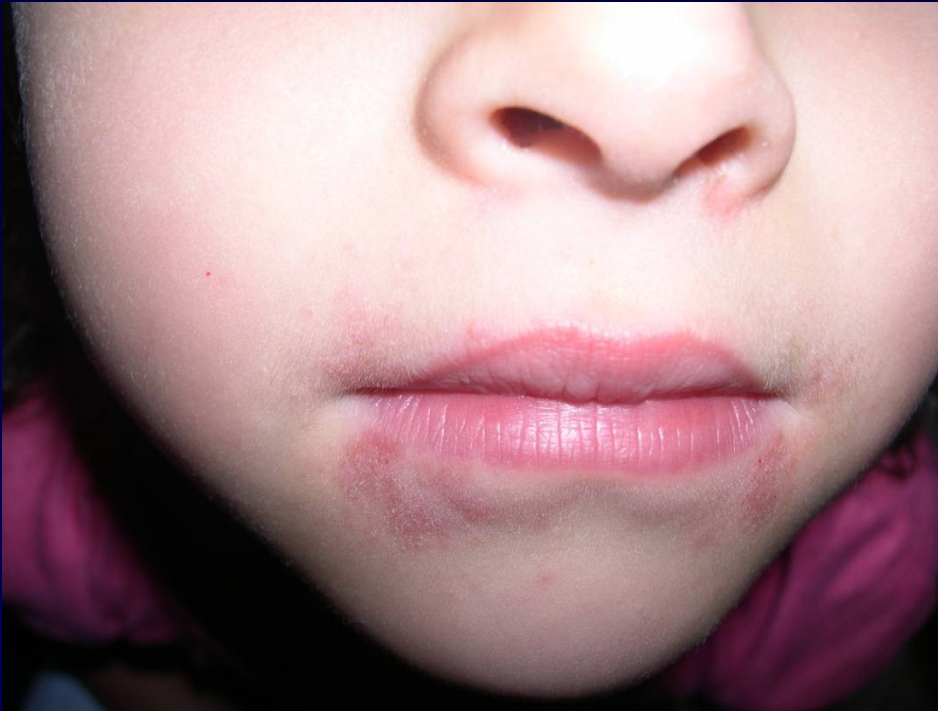Queilitis y su terapia

Dr. Antonio Guzmán

Haga clic para modificar el estilo de subtítulo del patrón



Vermellón del lábio



No hay folículos pilosos
glándulas sebáceas funcionales
glándulas sudoríparas
ausencia relativa de estructuras glandulares

Queilitis

Cheilos: Χηειλος: labio

Itis: Ιτις: inflamación

- Grupo de enfermedades propias del labio
- Manifestación labial de una dermatosis
- Enfermedad sistémica

Queilitis

- exfoliativa/ traumática
- angular
- contacto
- actínica aguda
- actínica crónica
- medicamentosa
- granulomatosa
- distintas dermatosis
- glandular



EPITELIALES

GLANDULARES

Queilitis

- Inflammatorias
- Queratóxicas
- Angulares
- Macroqueilitis

Queilitis inflamatorias

climática (frío, fisuras crónicas) actínica,

caústica, alérgica (contacto, angioedema,

atópica), medicamentosa, mecánica

infecciosas: bacterianas, virales, micóticas,

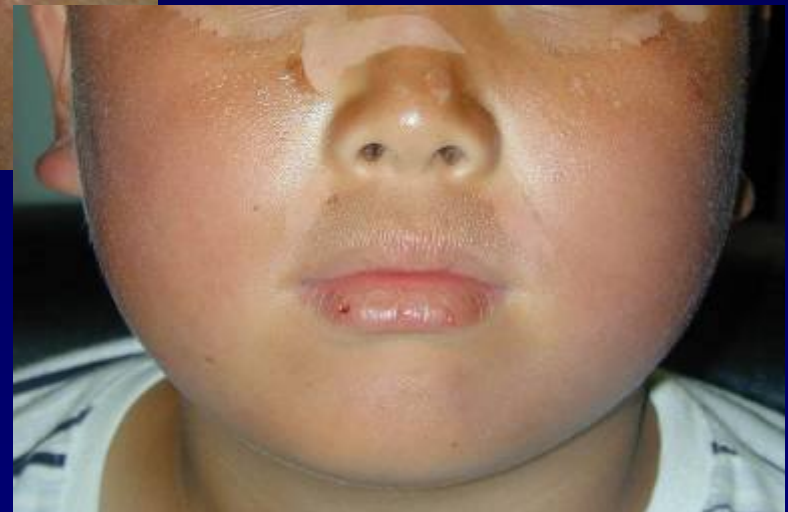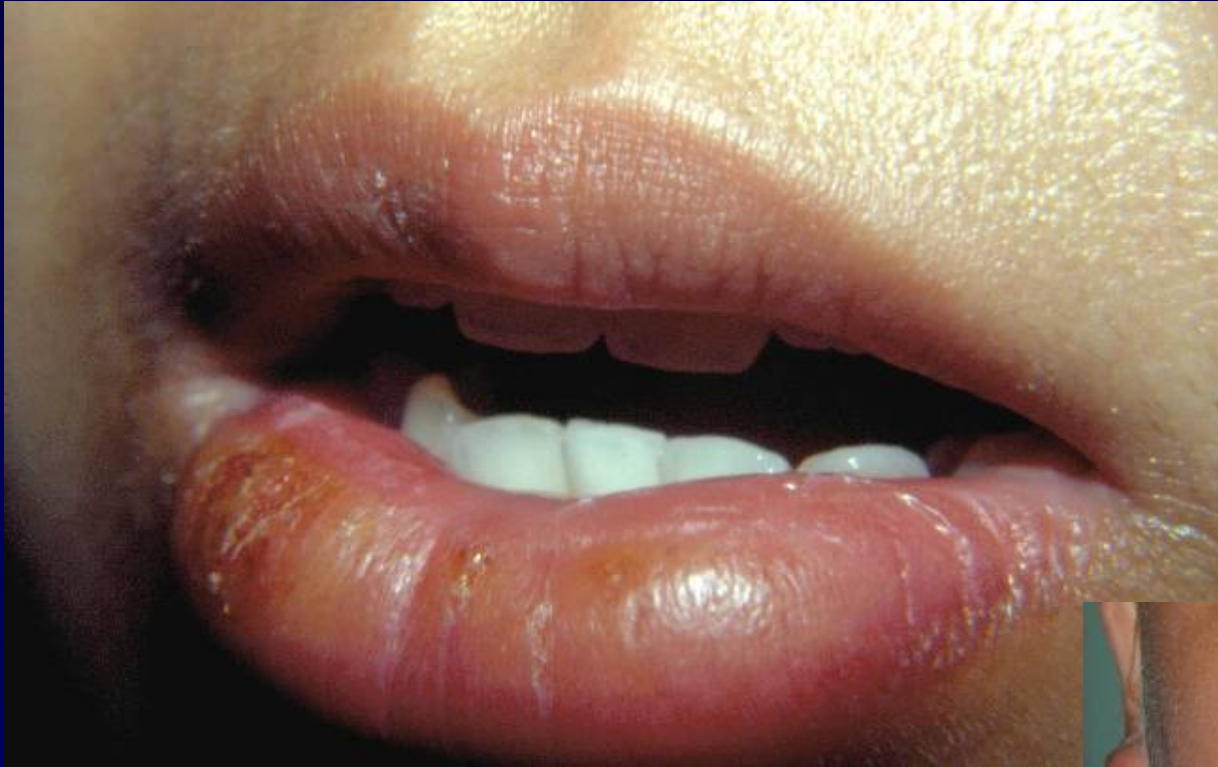parasitarias

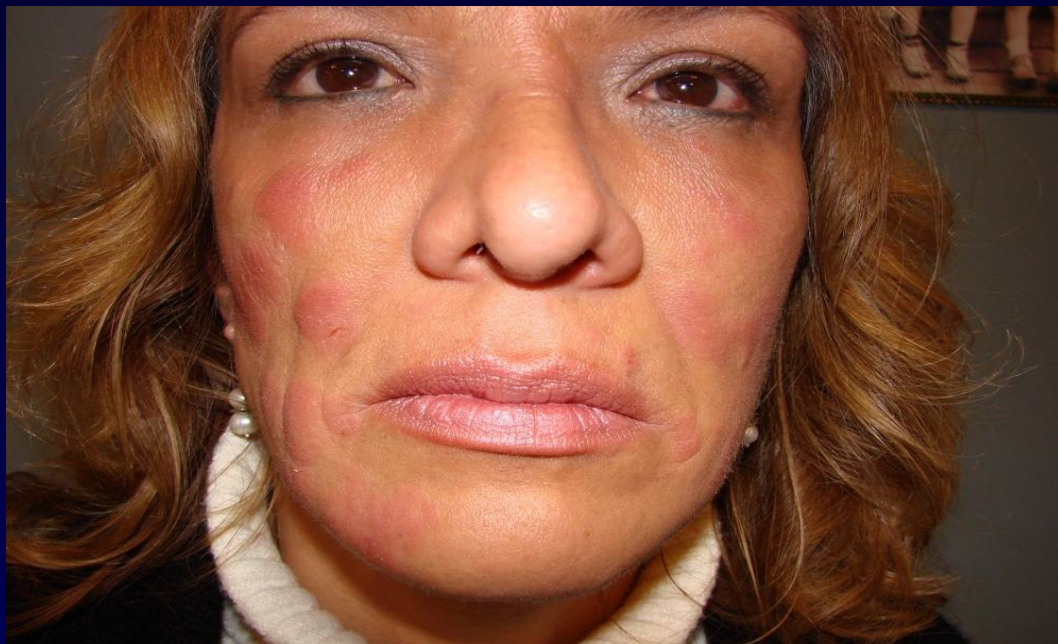carenciales, y tabáquica

Estadios de las queilitis

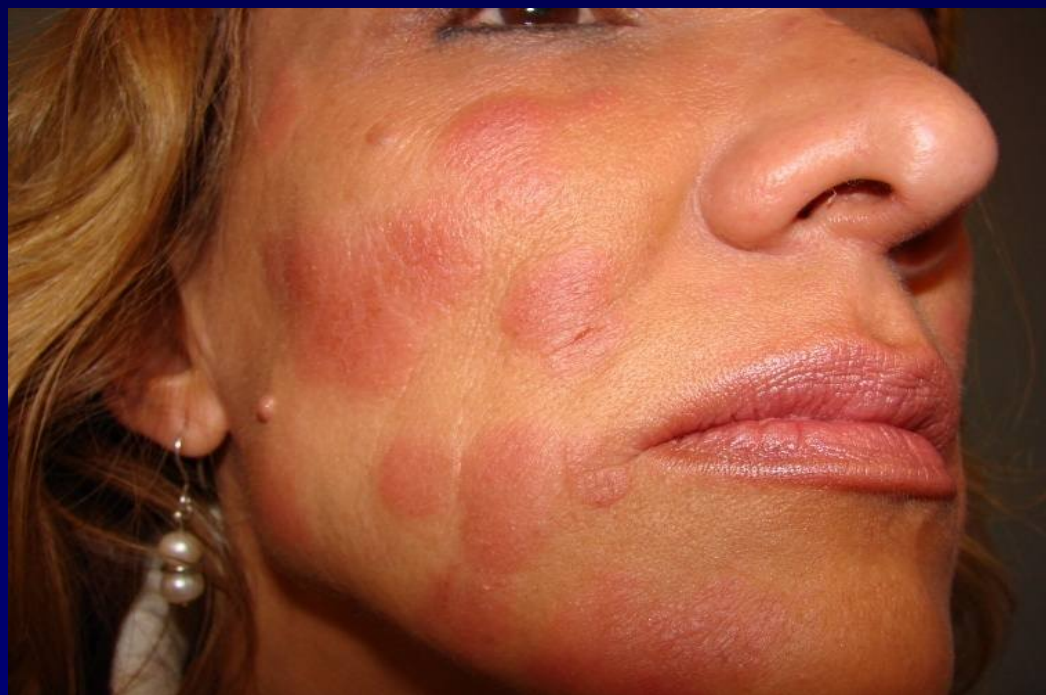- Sequedad bucal
- Queilitis eritemato escamosas
- Queilitis erosivas y/o fisuradas

Queilitis actínica aguda

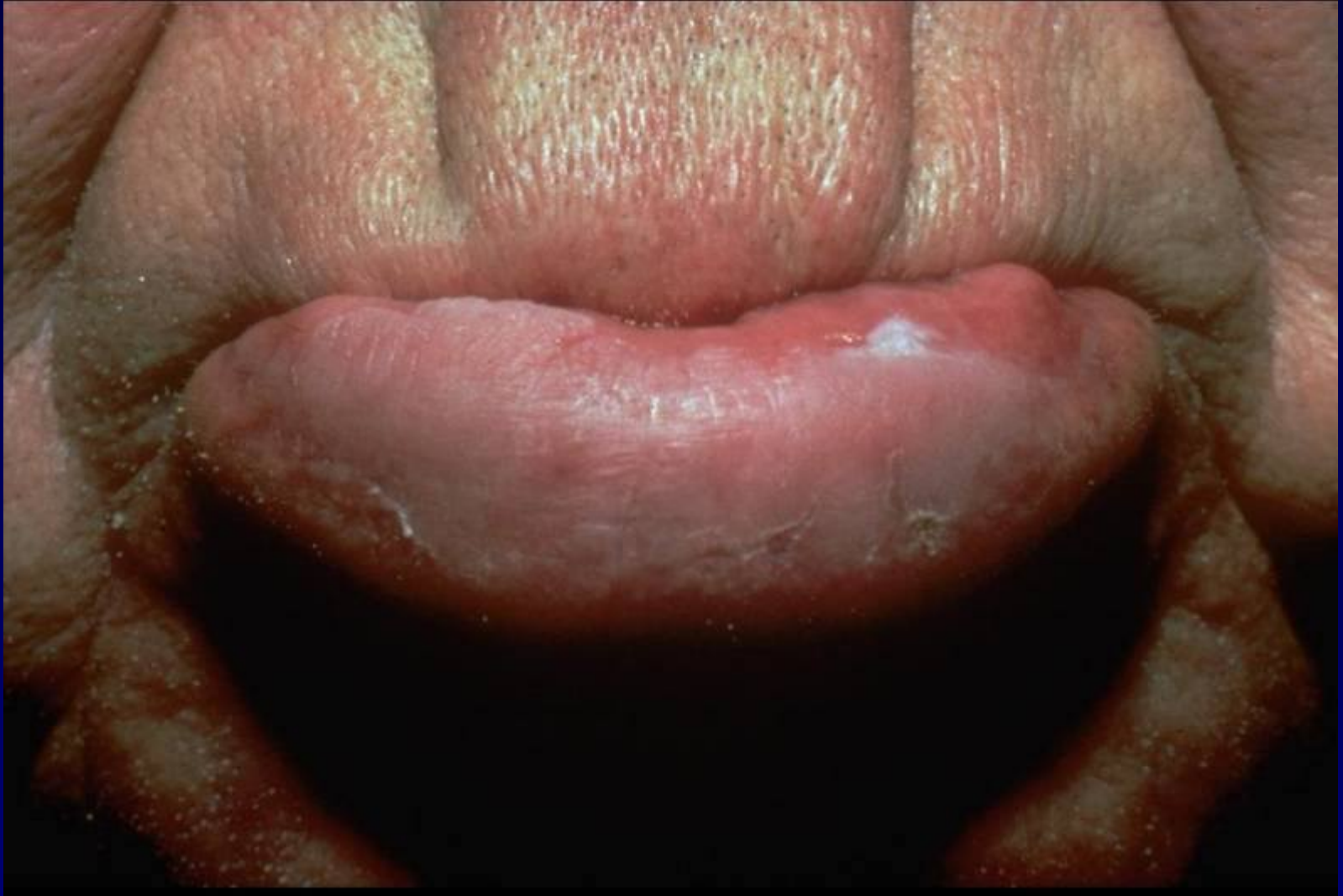


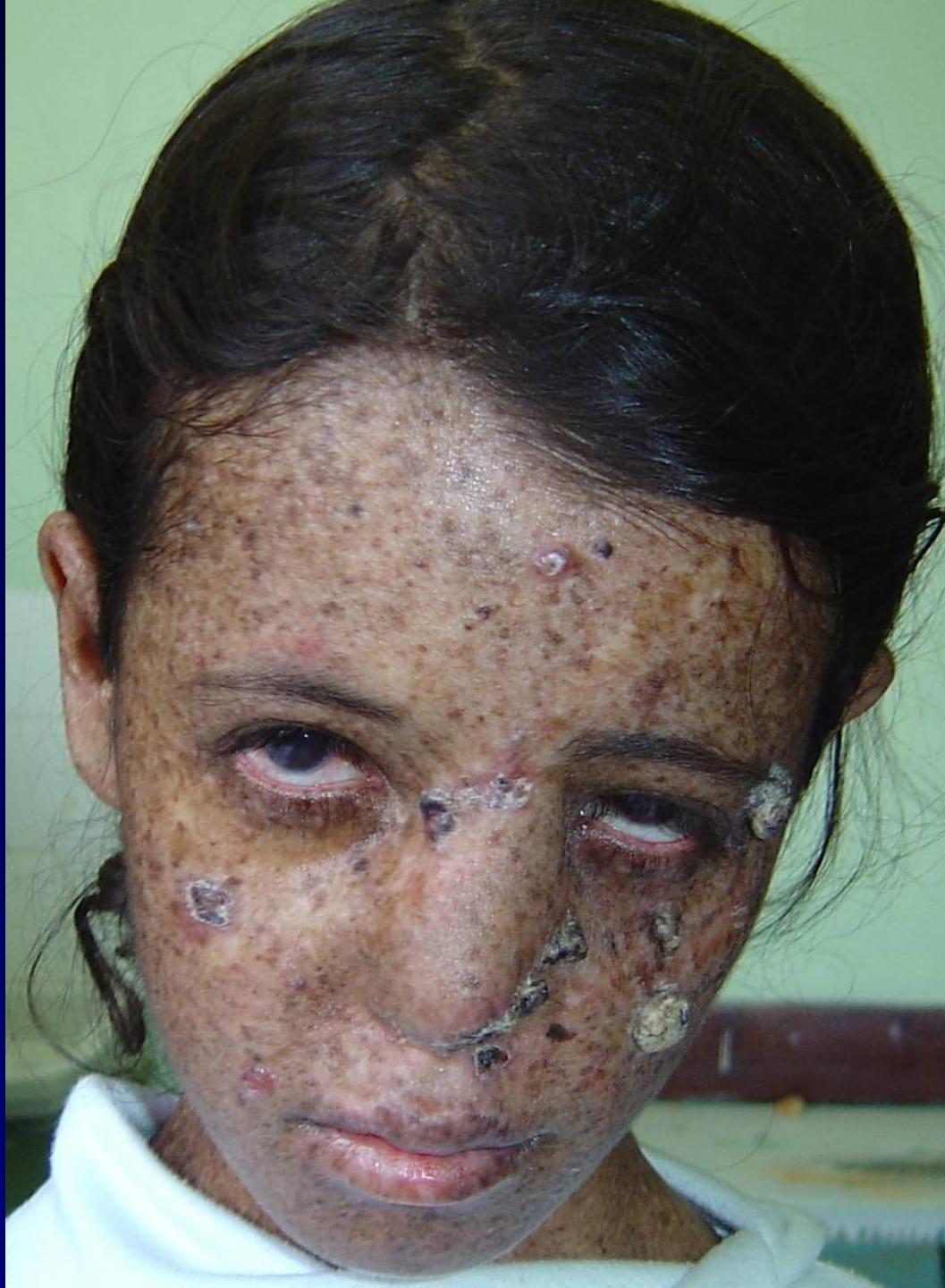
Erupción polimorfa
a la luz
J. C. Díez de Medina



Queilitis actínica crónica





Prurigo actínico

Fotodermatosis rara en Paraguay

De países andinos y México (mestizos y indígenas)

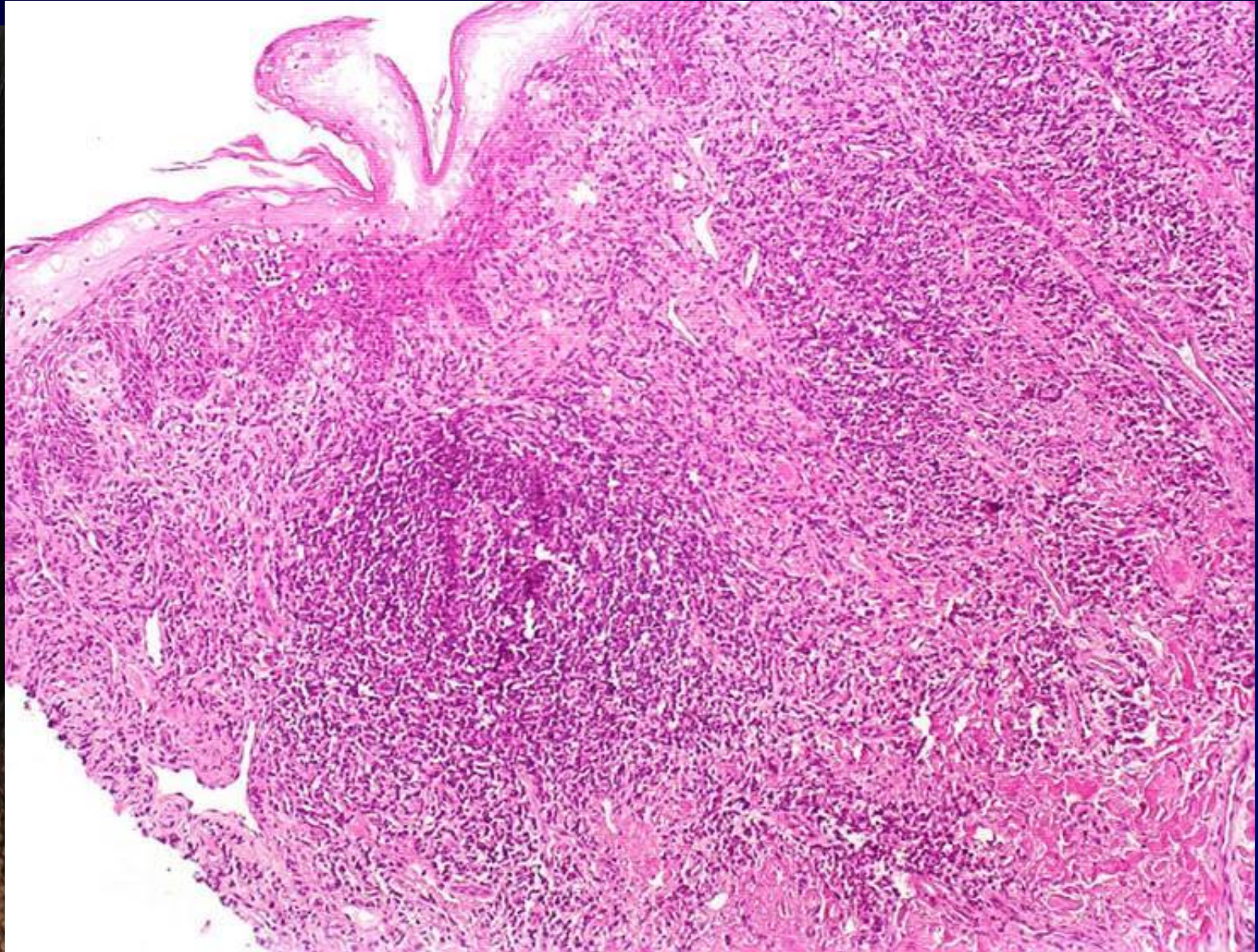
HLA DR4 y DRBI*0407

Liquenificación, huellas de rascado en áreas fotoexpuestas

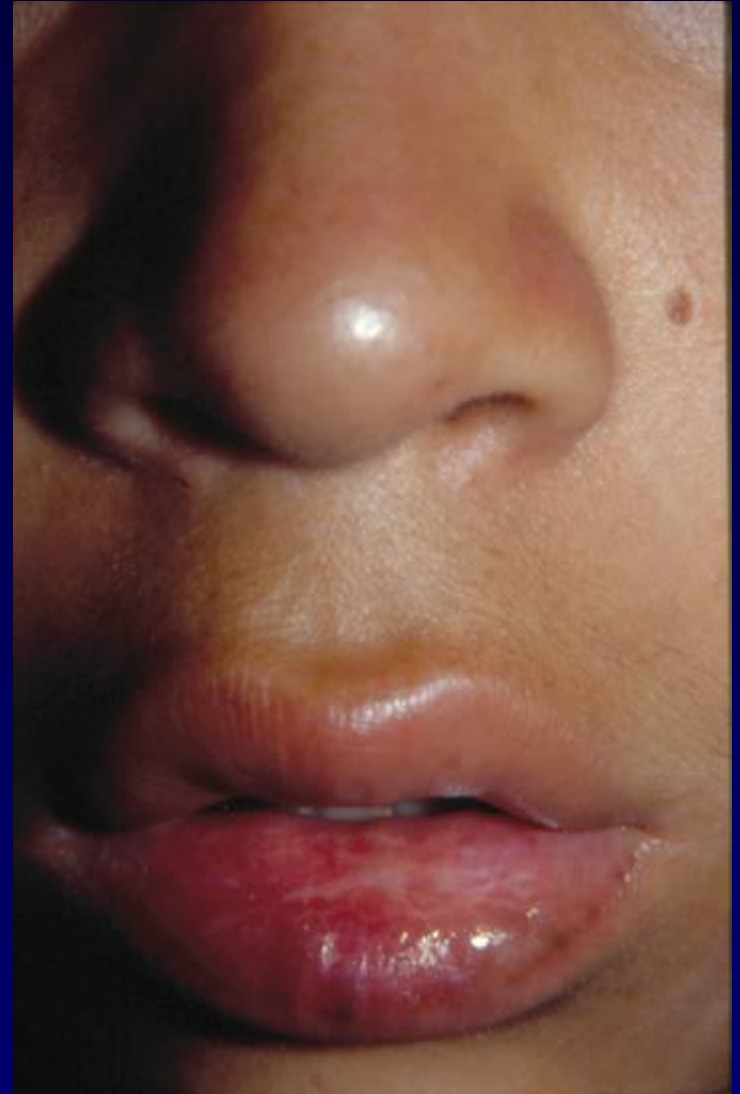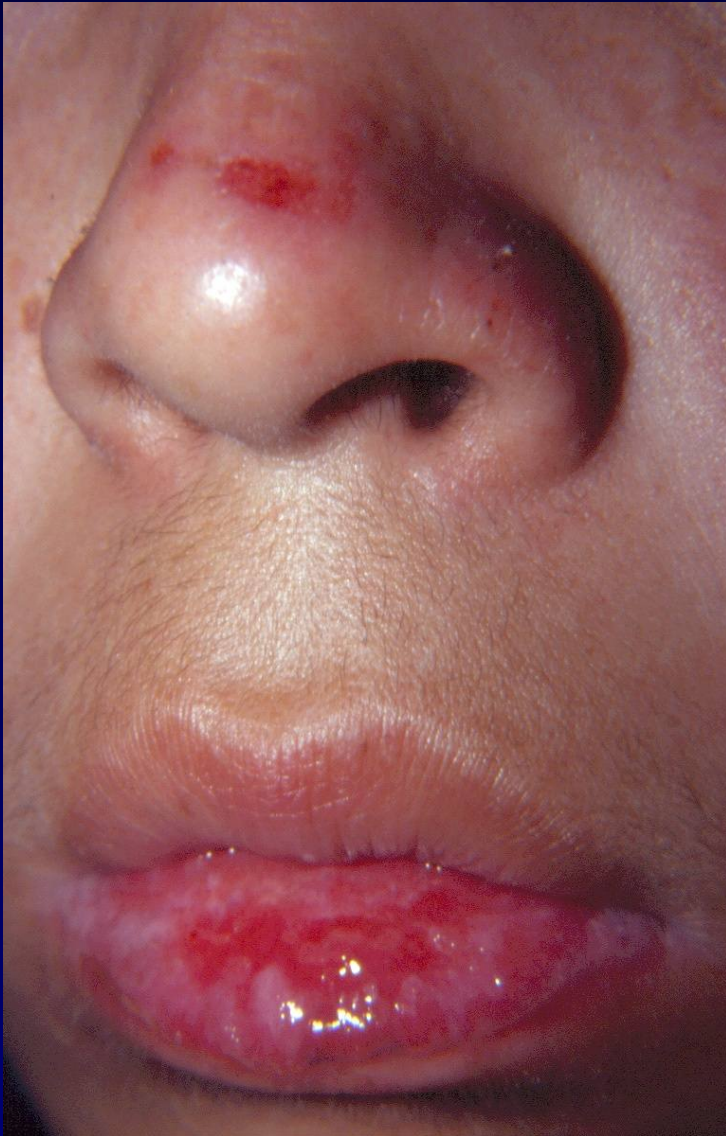Queilitis folicular muy característica: pseudolinfoma

Talidomida

prurigo actínico



Talidomida 100 mg



Queilis exfoliativa =

común en la infancia

factores predisponentes

atopía

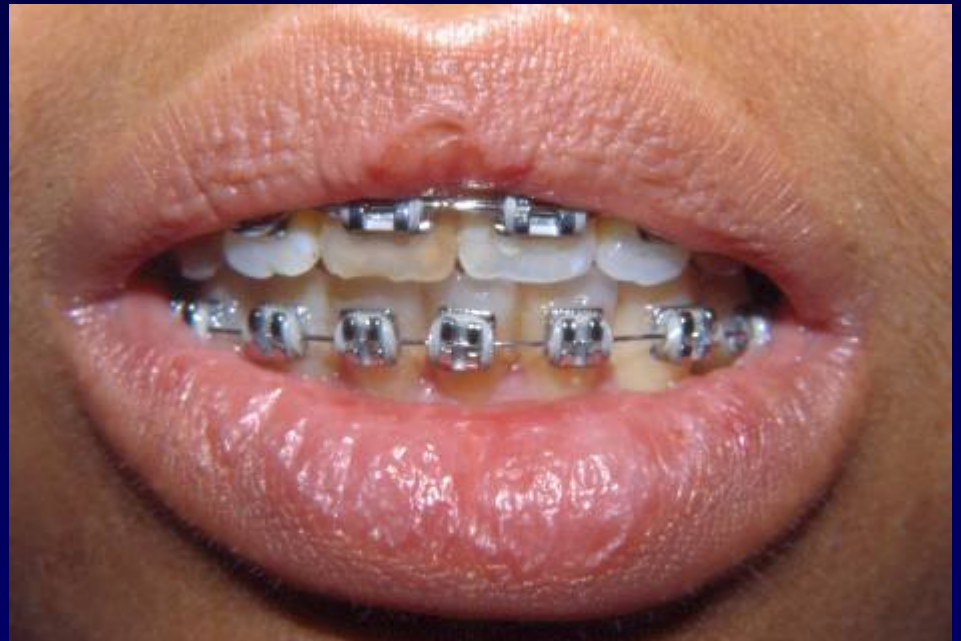respiradores bucales

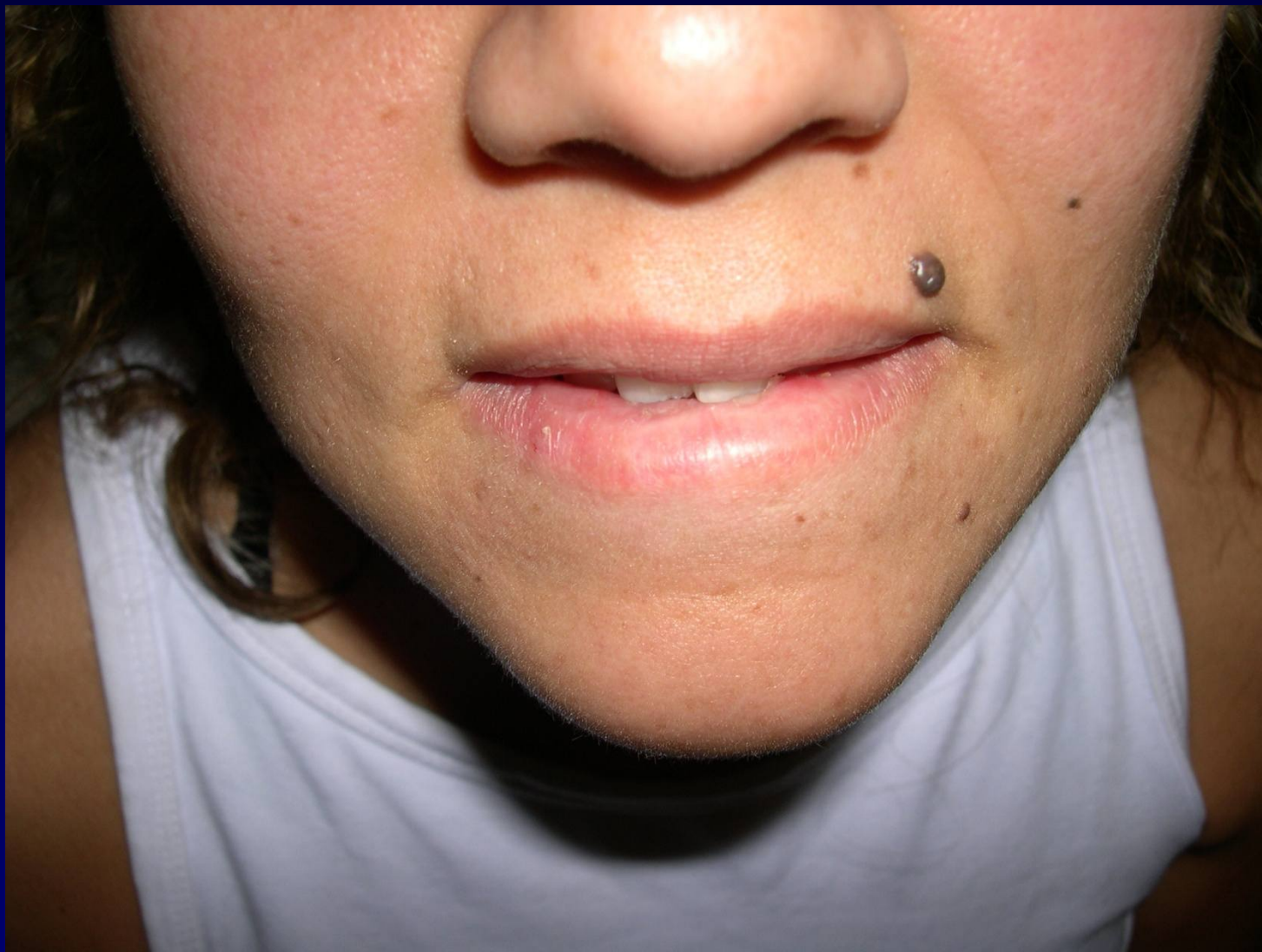ansiedad

prótesis ortodónticas

disturbios mentales

Causa: trauma autoinducido:
uñas, dientes y saliva





Queilitis de contacto

Sensación de quemadura

alérgica

Eosina: batom rojo

Oxibenzona: protectores Lanolina

Cloracetamida: dentífrico

Pirofosfatos: antitartaro

Neomicina

Instrumentos musicales

Juguetes, bombones, chiclets

Cítricos, tomate, piña

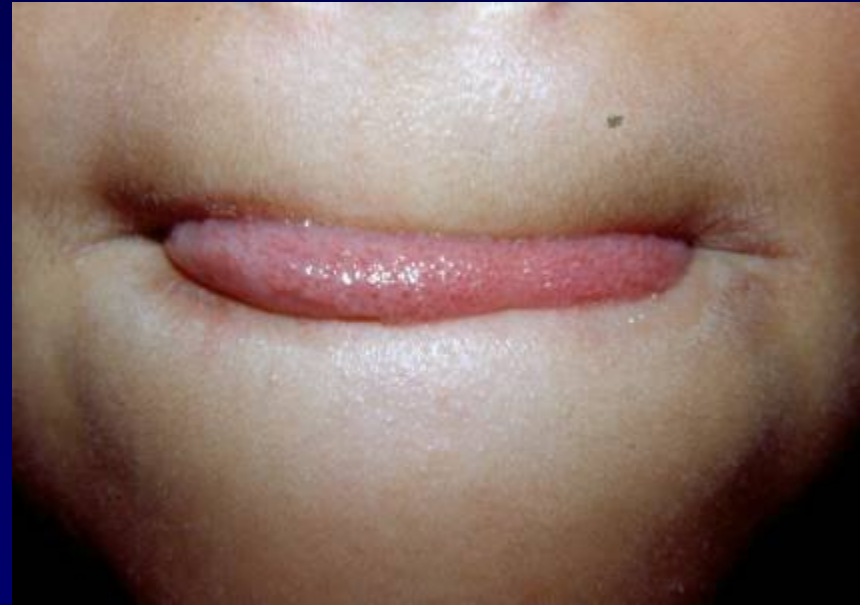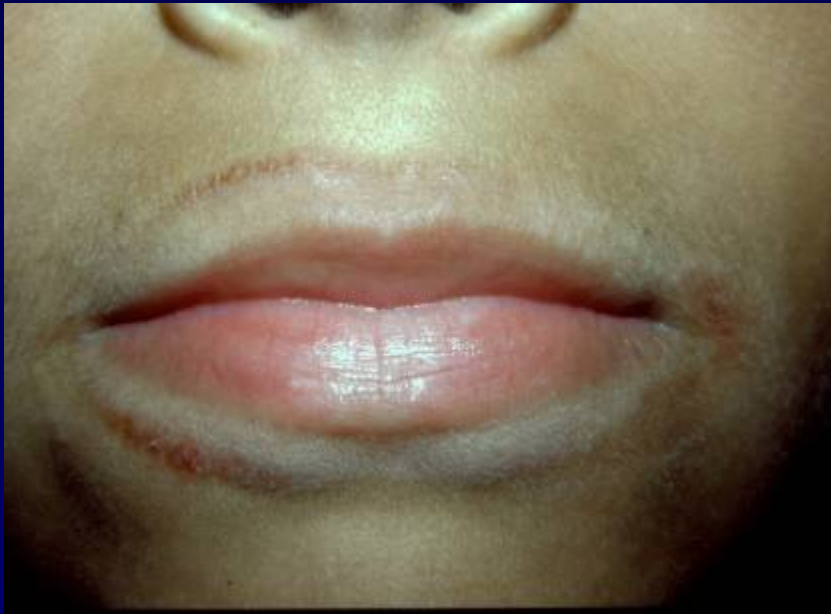Especies: canela, vainilla



Más frecuente en mujeres

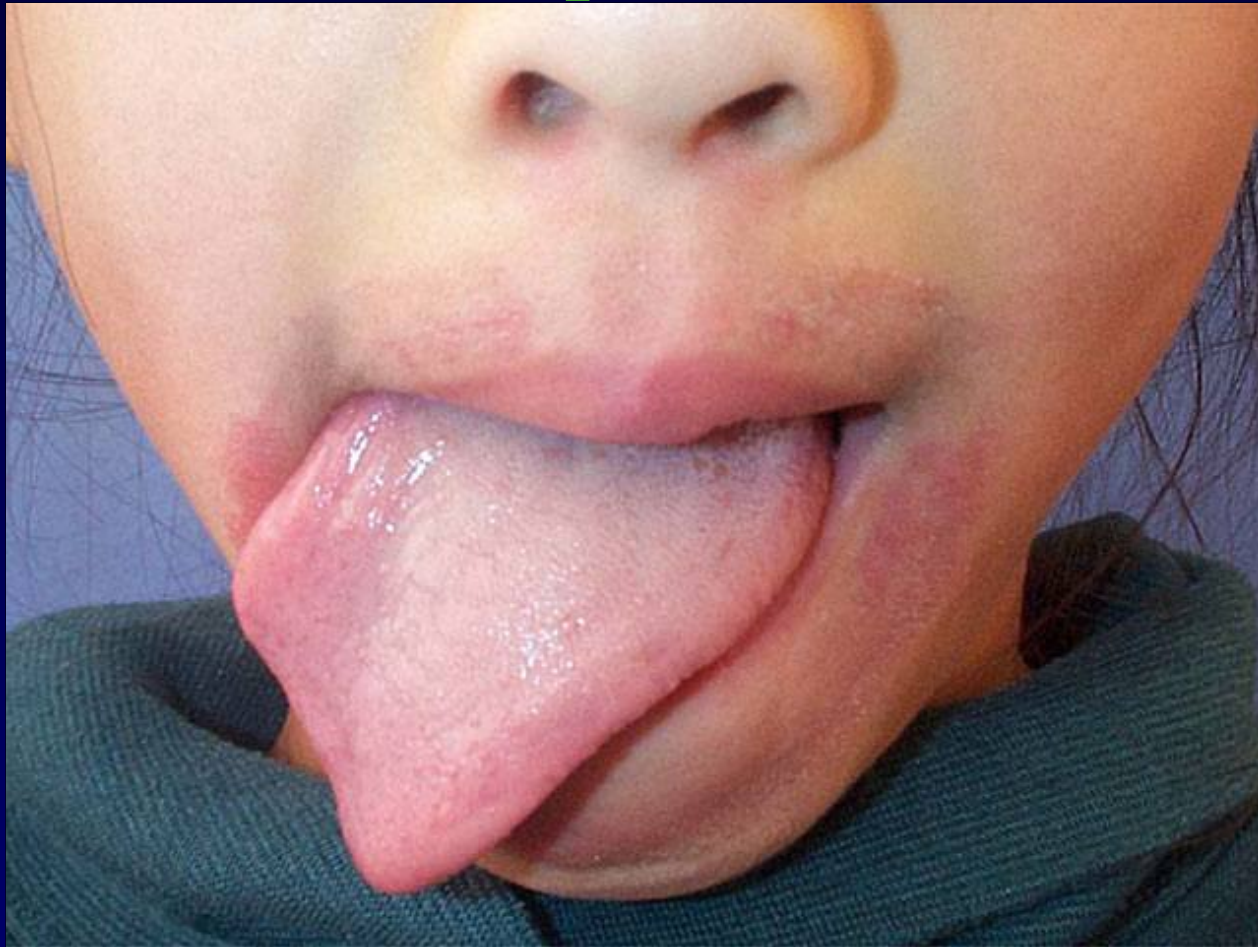Queilitis de contacto

Irritativa: saliva



Sensación de sequedad

Eczema por lamido



Golpiza o queilofagia

Tratamiento de la queilitis de contacto

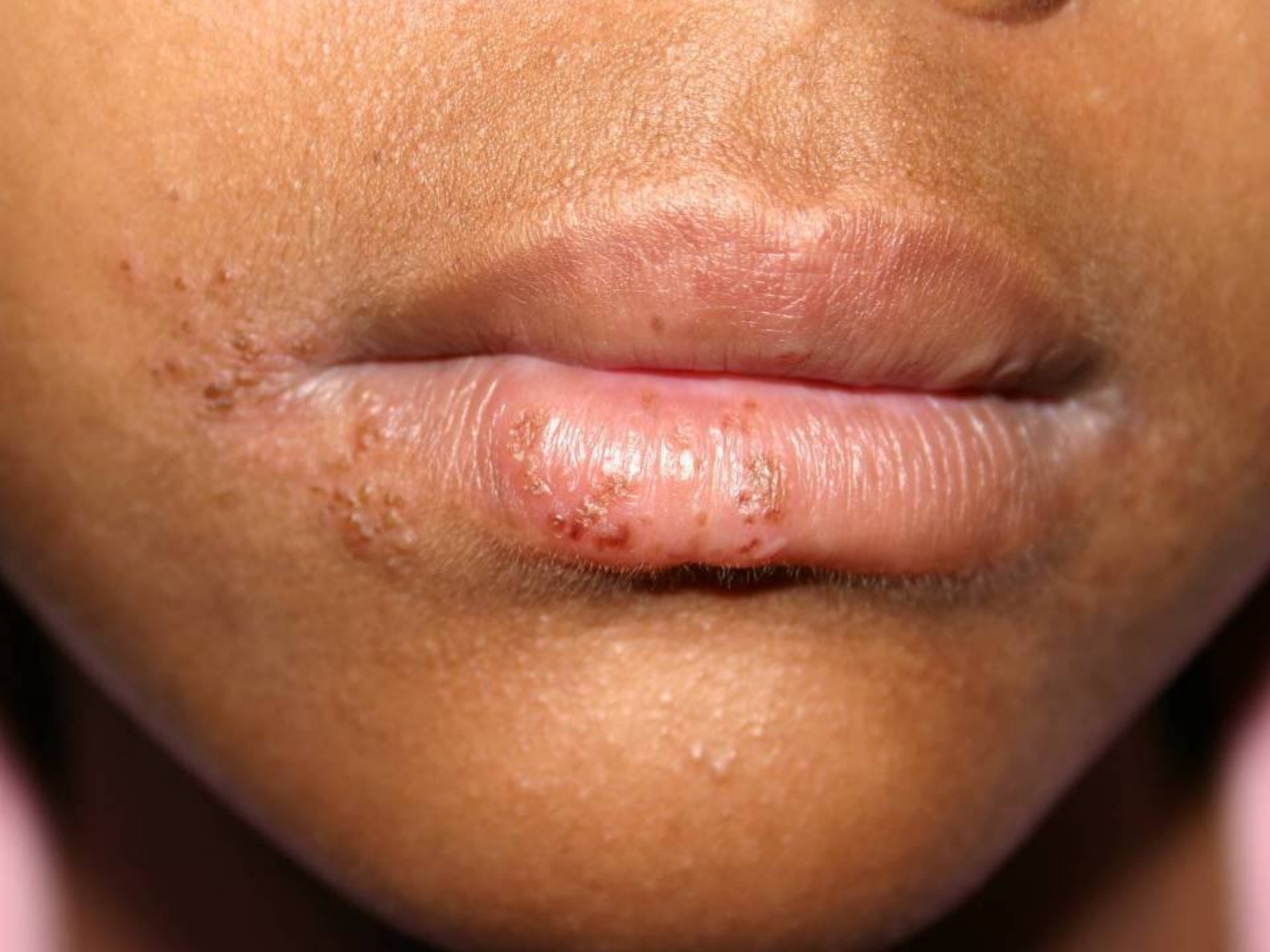Eczema agudo

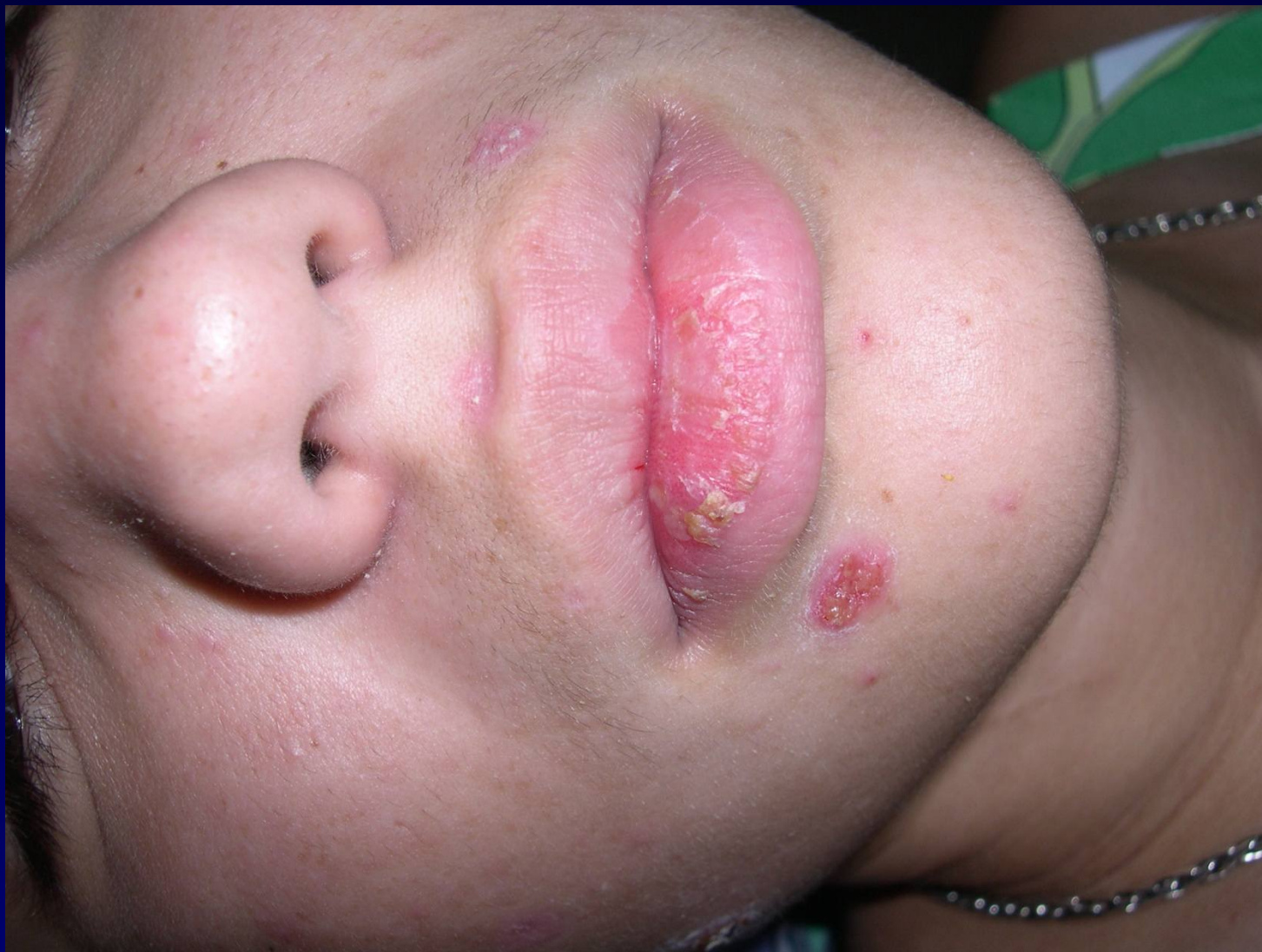- Fomentos de camomilla
- Corticoides tópicos
- Antibióticos tópicos

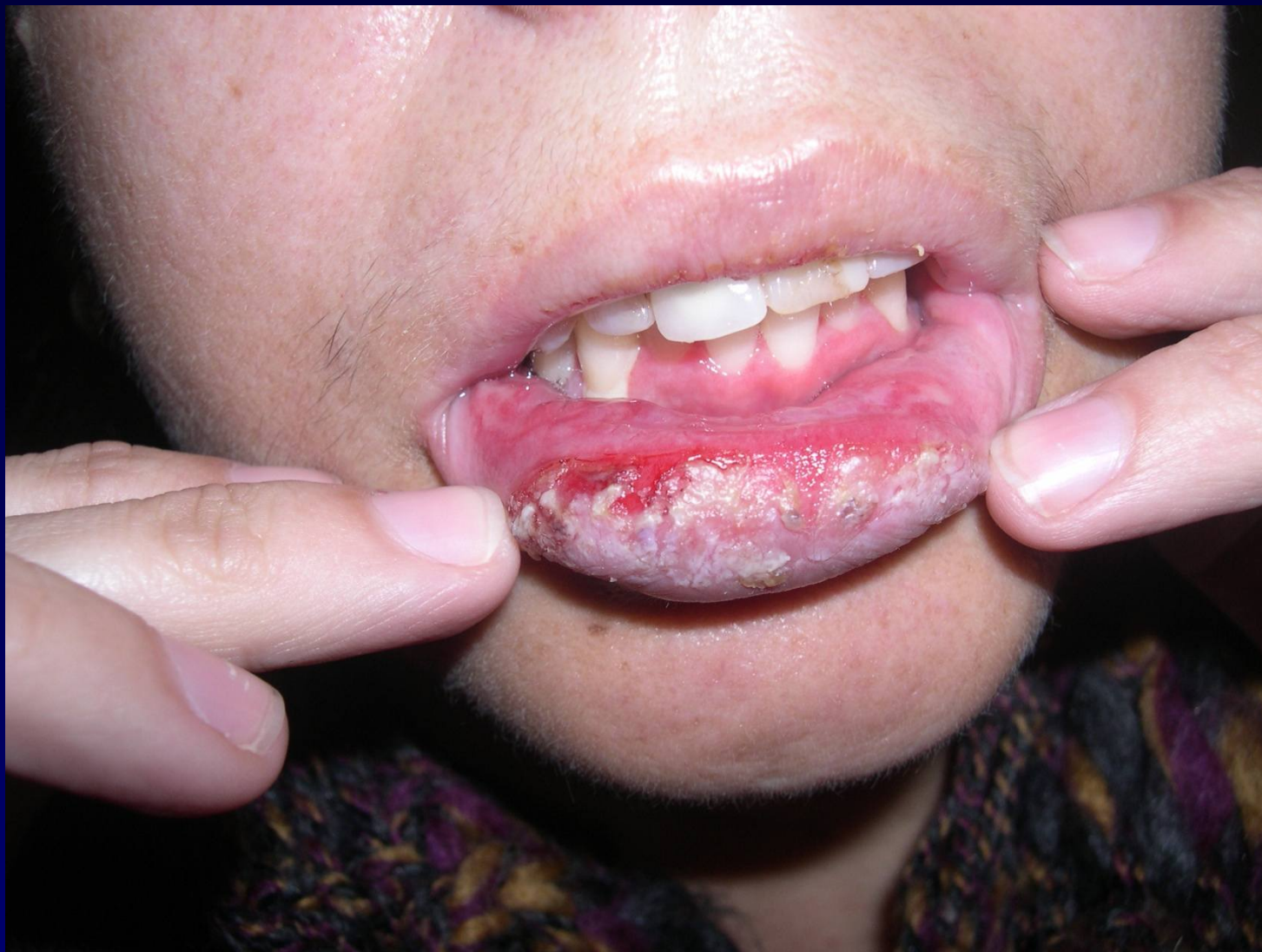Eczema crónico

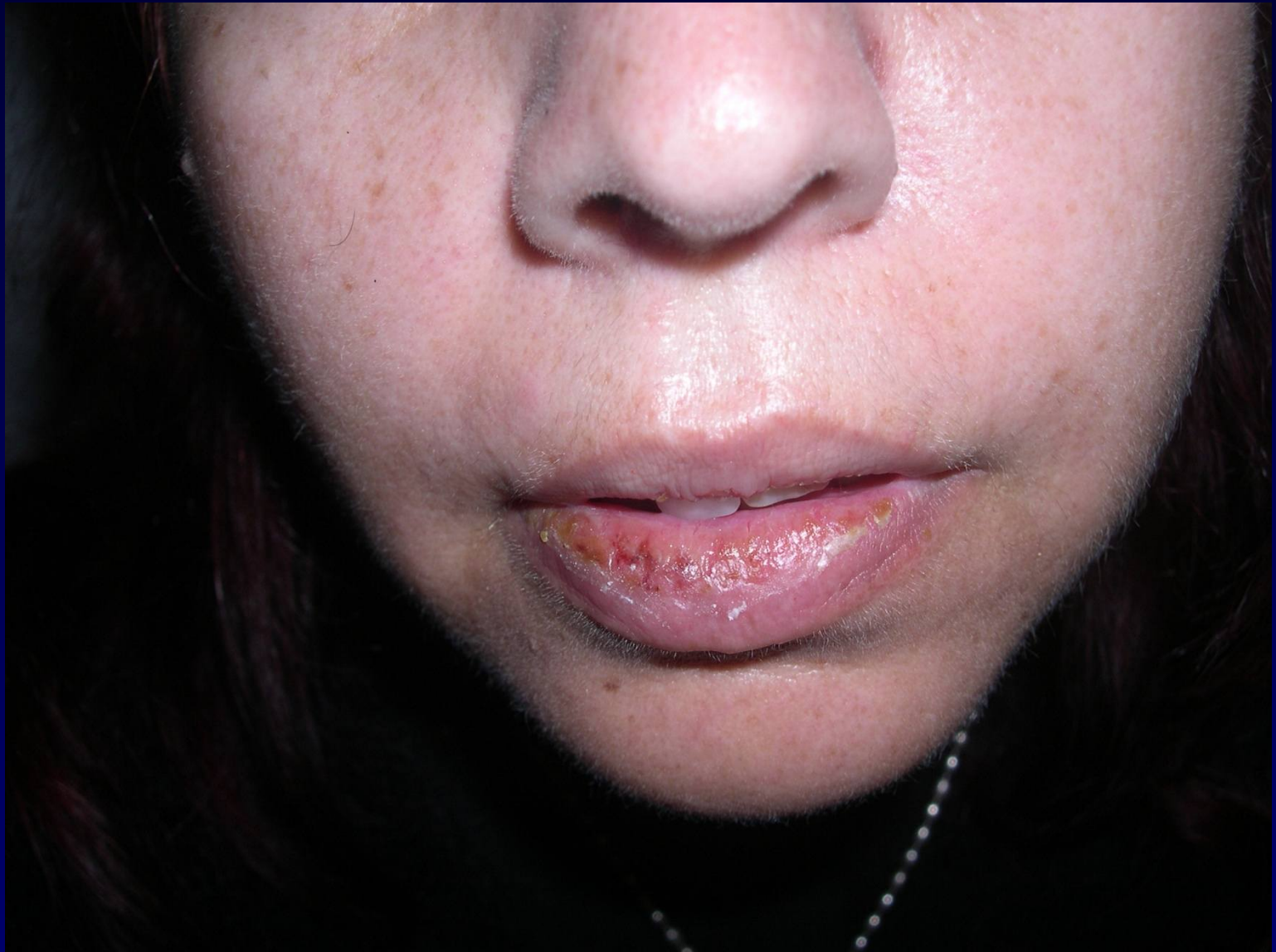- Corticoides potentes: pomadas o ungüentos durante breve período
- Antihistamínicos
- Emolientes

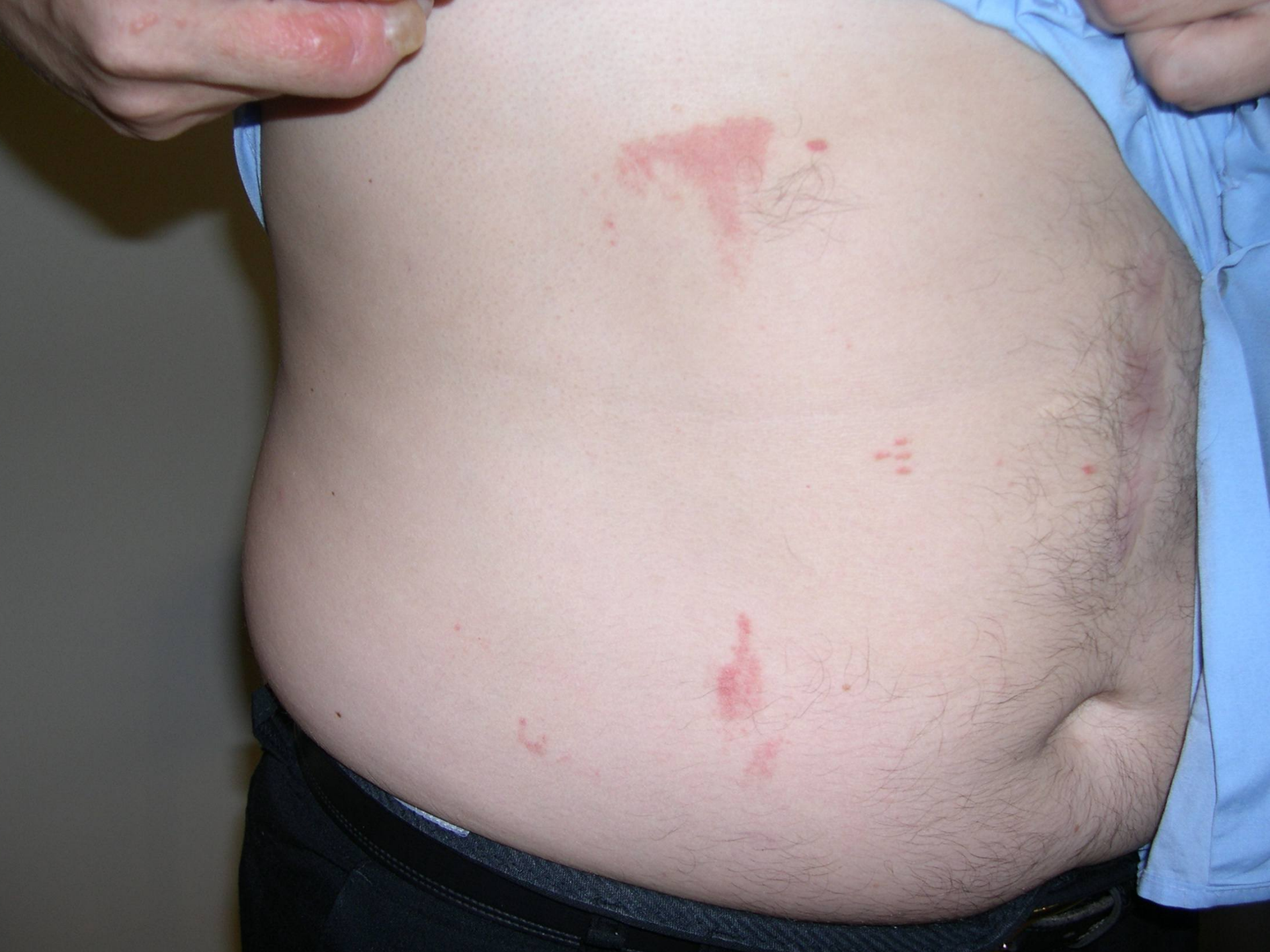Evitar la causa



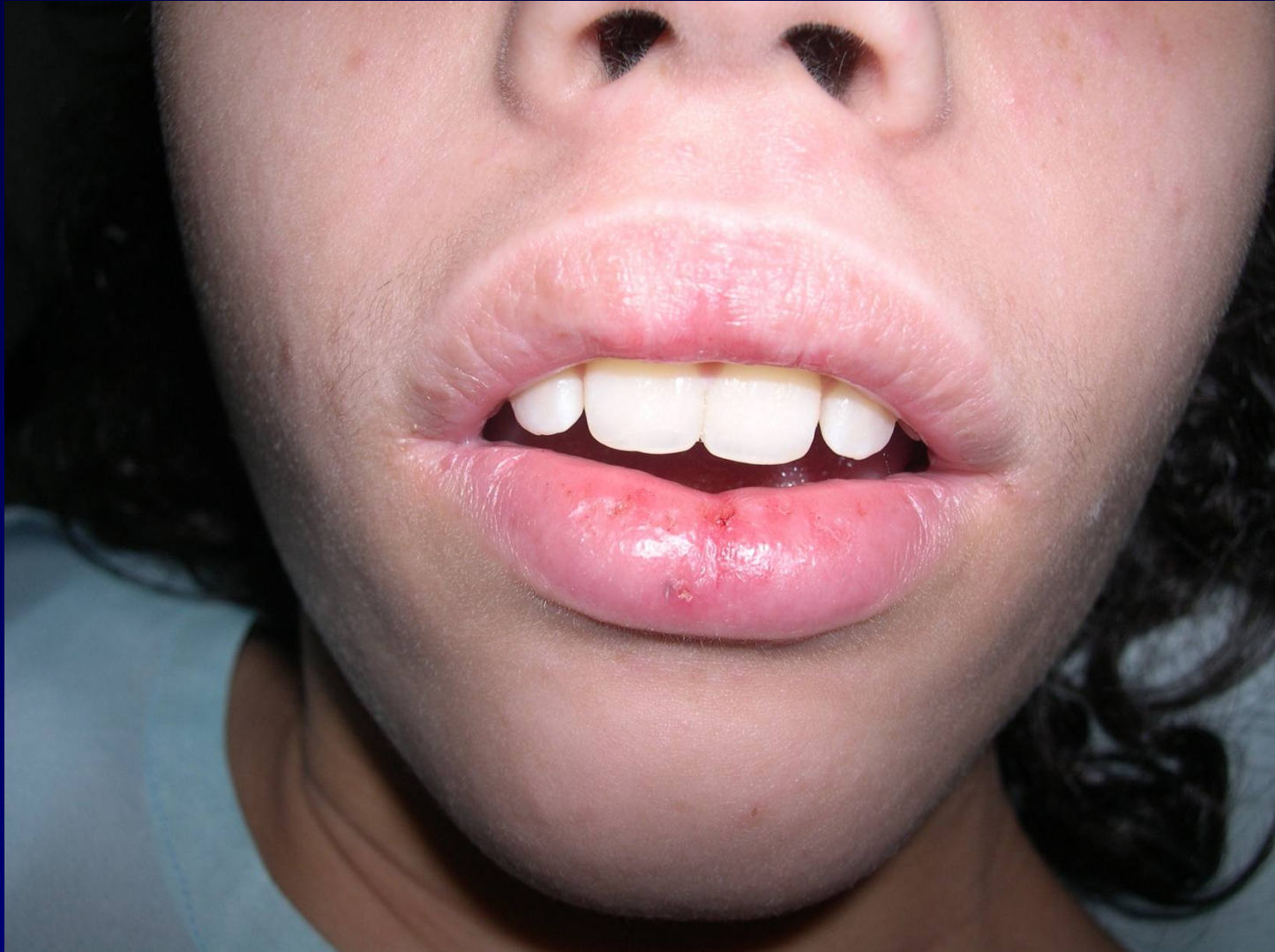


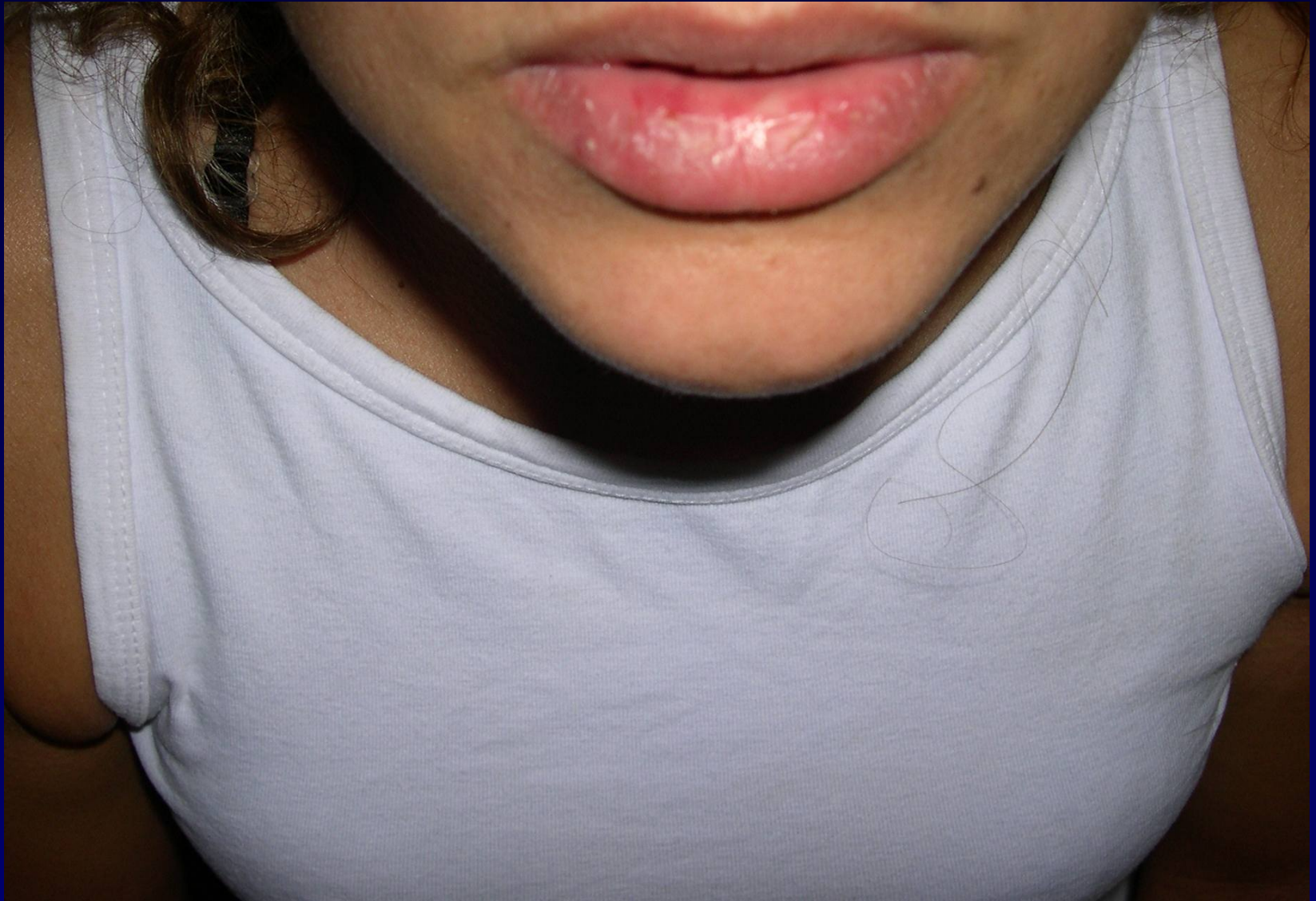




Dermatitis atópica

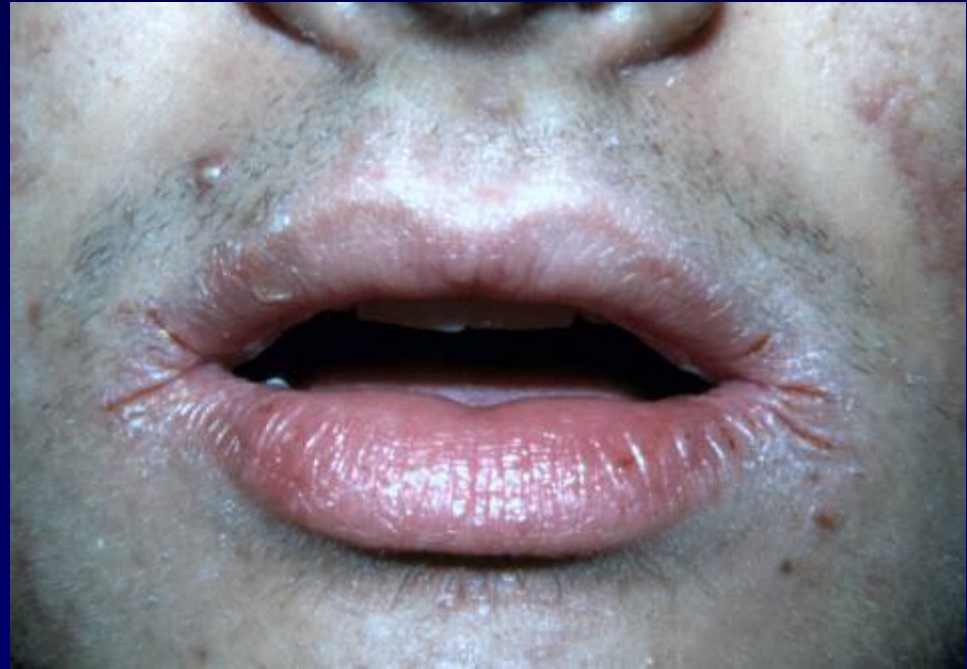
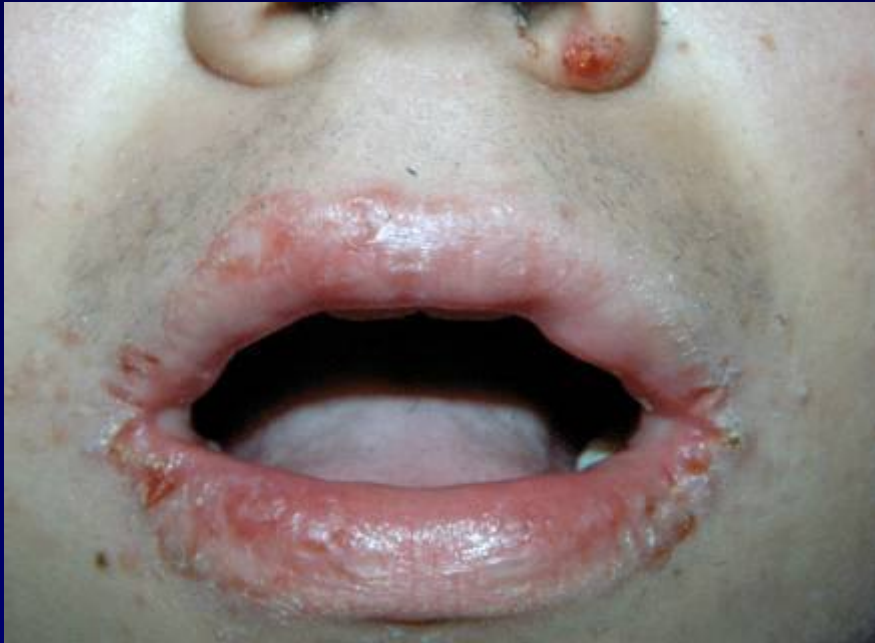


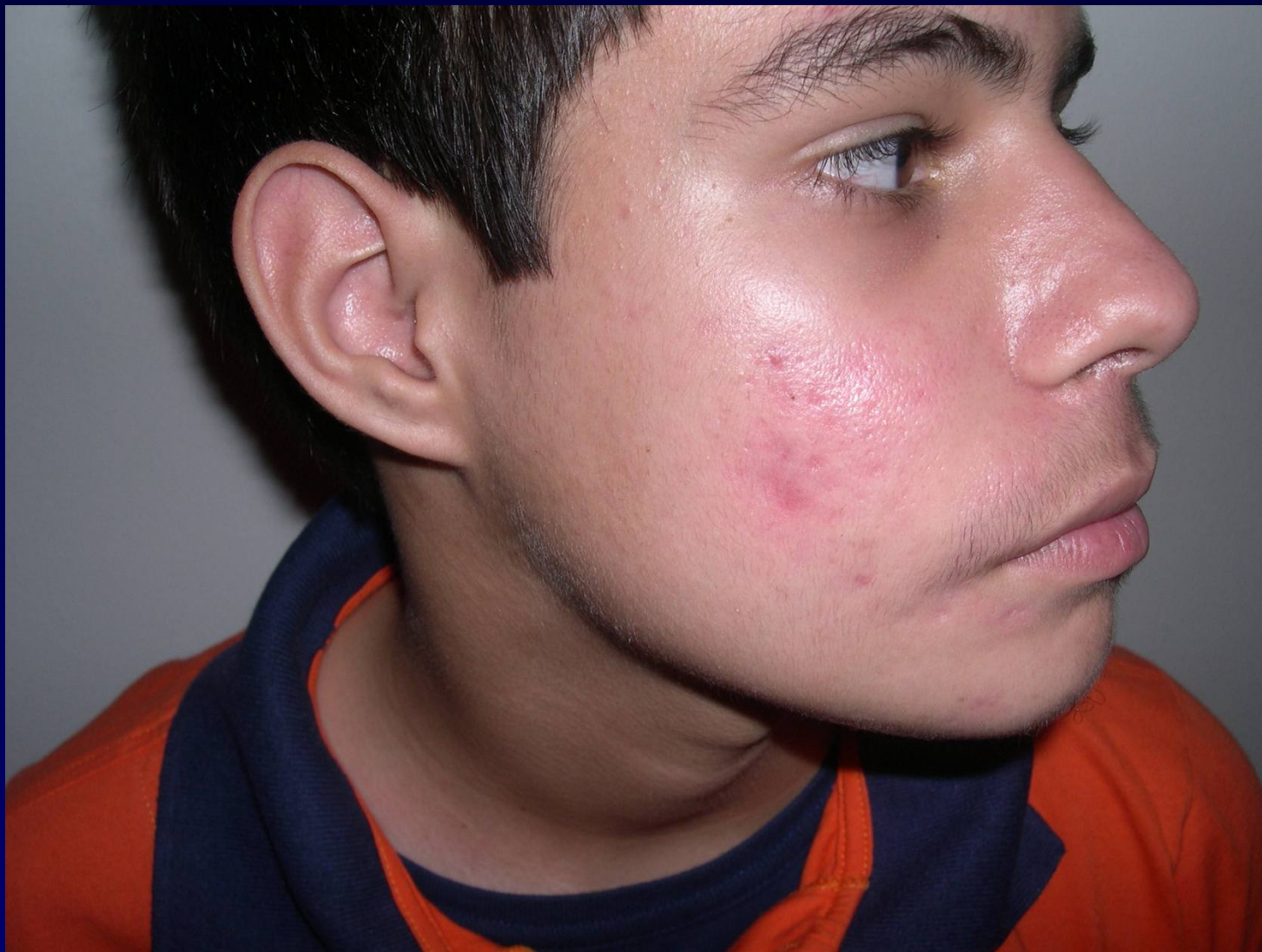Queilitis medicamentosa

Local: antibióticos, antisépticos,
 antivirales, excipientes

Sistémica: retinoides, quinolonas (sol)





Medicaciones responsables de fototoxicidad

- **Fluoroquinolonas**
- **Acido nalidíxico**
- **Doxiciclina**
- **Democlociclina**
- **Limeciclina**

- **Amiodarona**
- **Diureticos tiazídicos**
- **Psoralenos**
- **Clorpromazina**
- **Antidepresivos**

Queilitis glandular

hipersecreción y ectasia ductal X hipertrofia glandular
y heterotopía glandular y ductal
relacionada a exposición solar
macroqueila y eversión

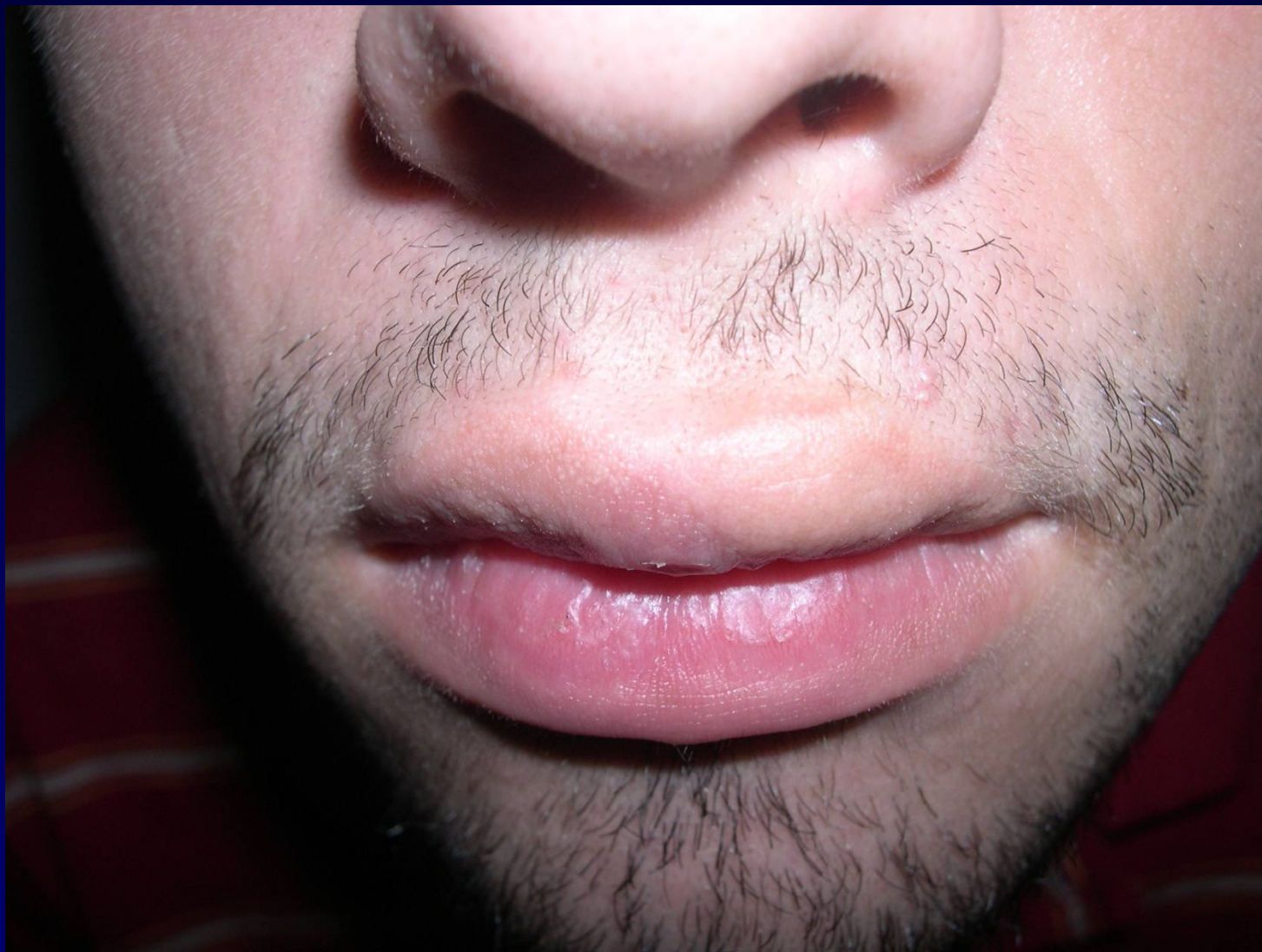simple supurativa superficial apostematosa
 (profunda)

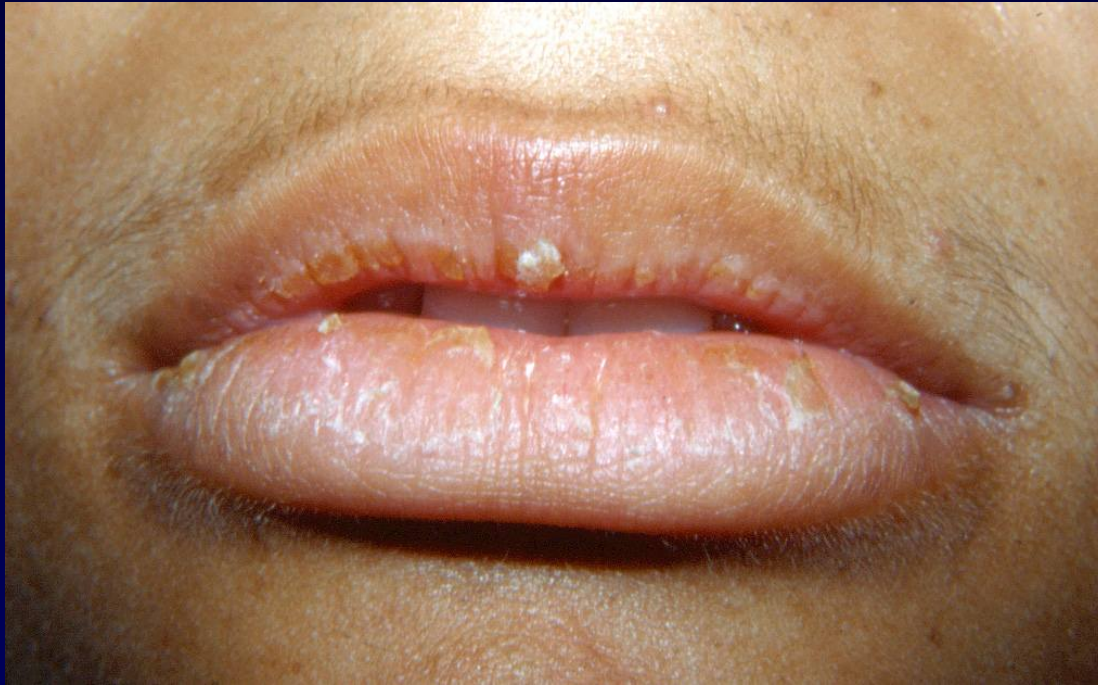Simple: Puente y Acevedo

Suppurativa

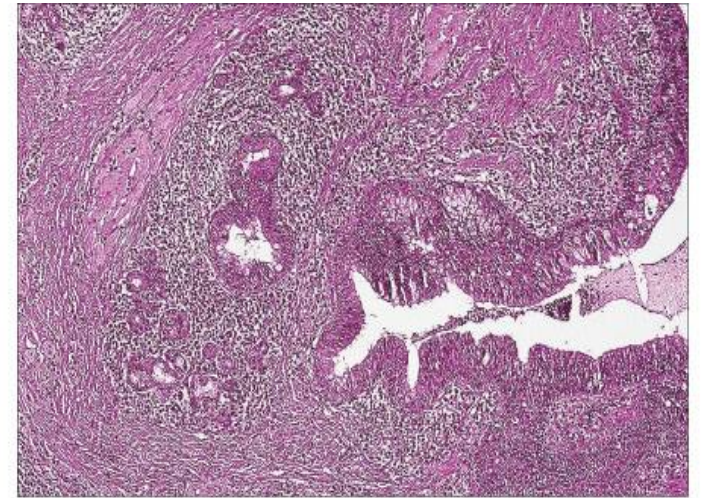
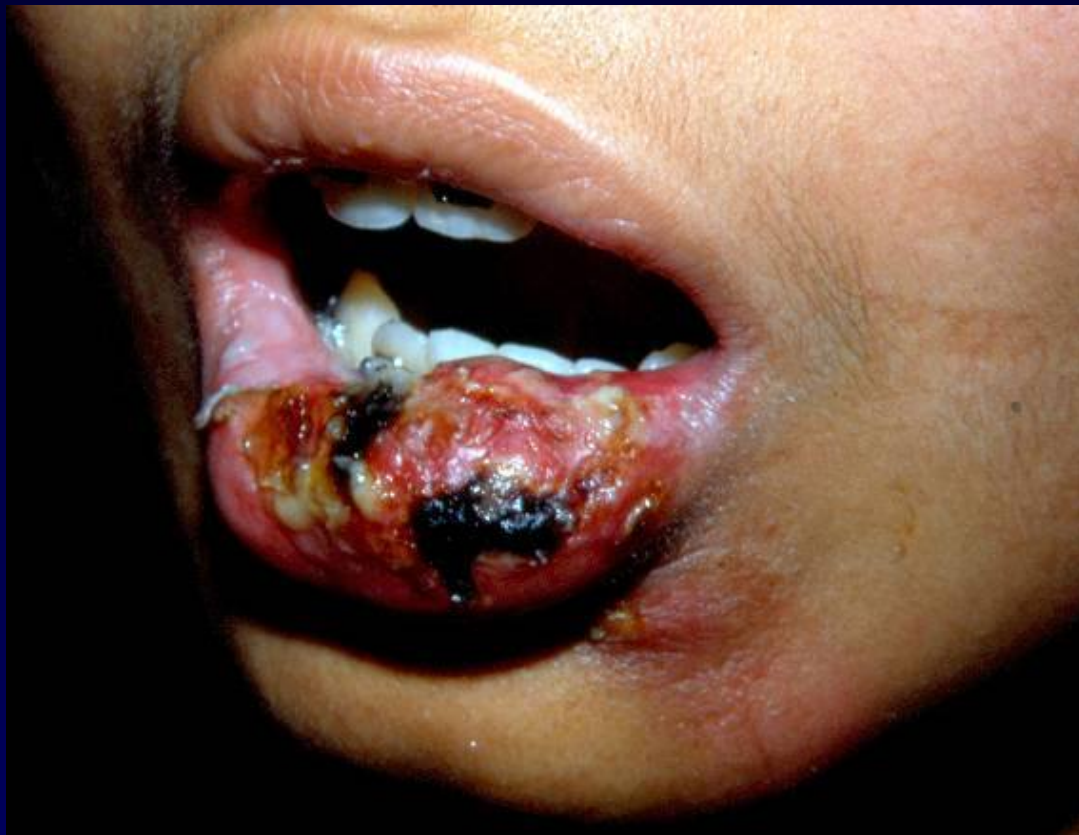Superficial: Baelz y Unna

Profunda: Volkmann

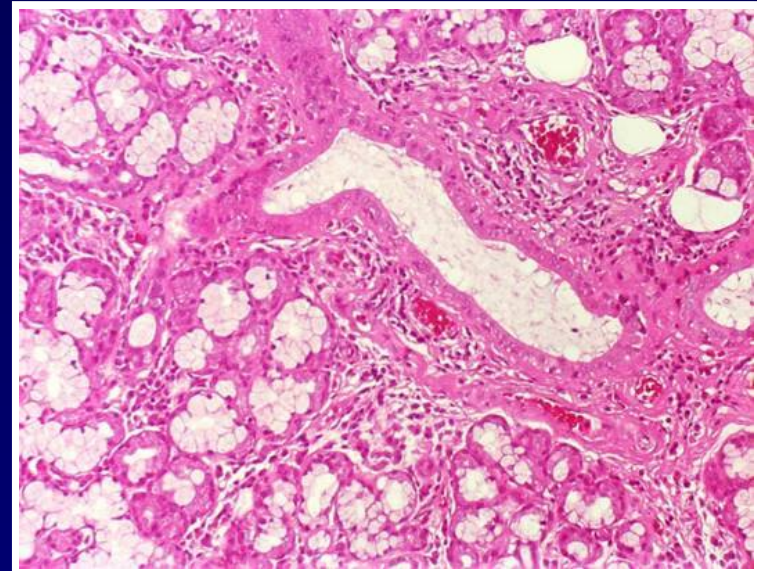
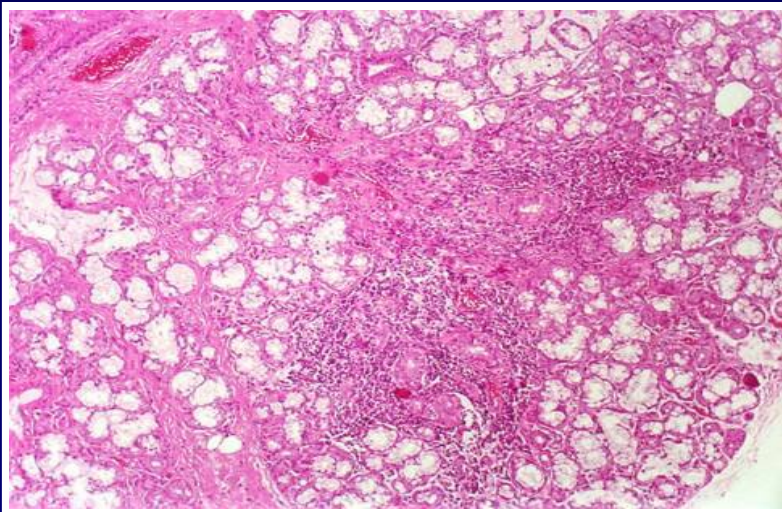


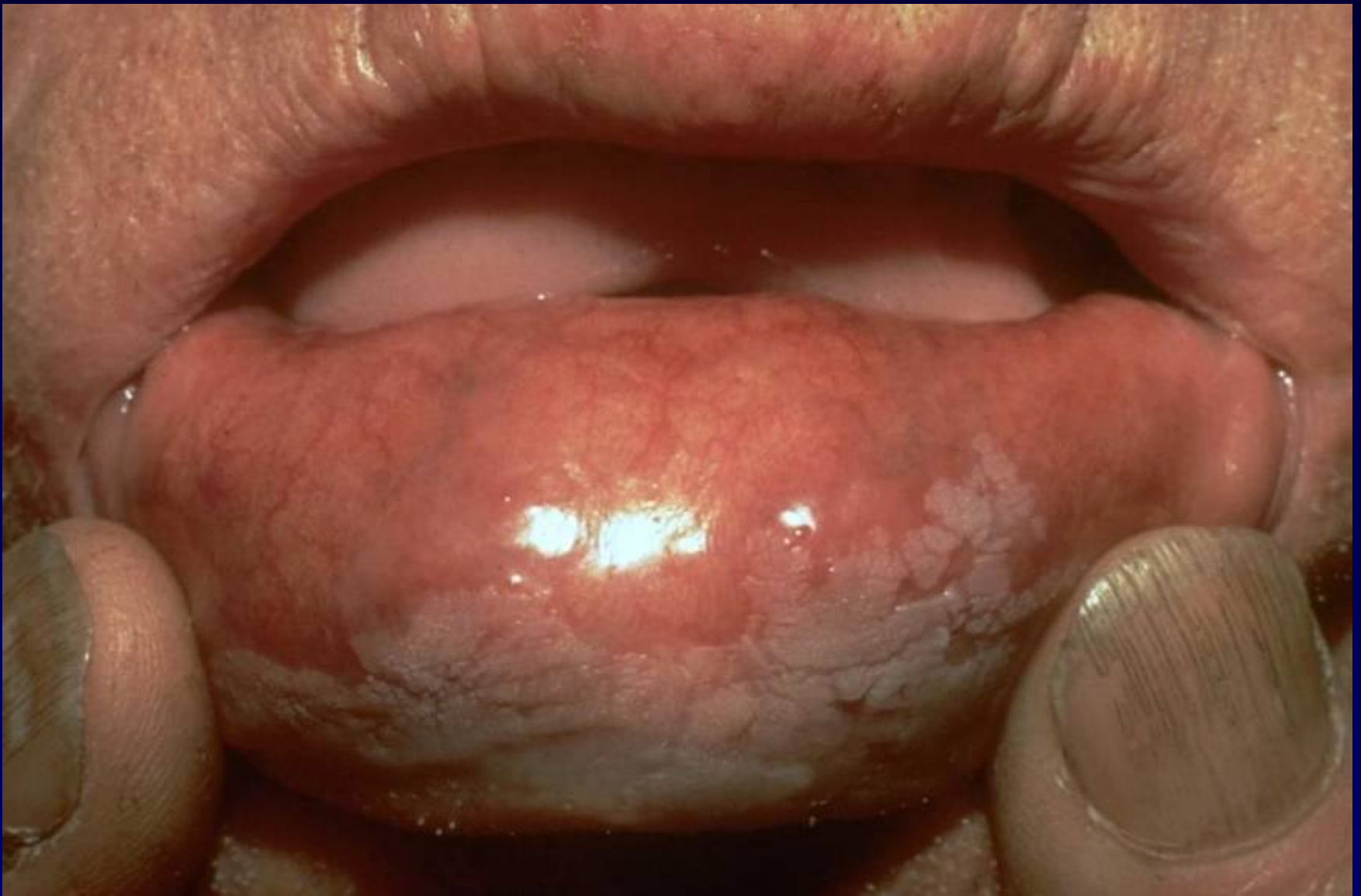

Causa : desconocida
Algunos factores etiológicos: daño actínico
tabaco
higiene deficiente
herencia



© Elsevier Ltd 2005. McKee et al.: Pathology of the Skin with Clinical Correlations 3e





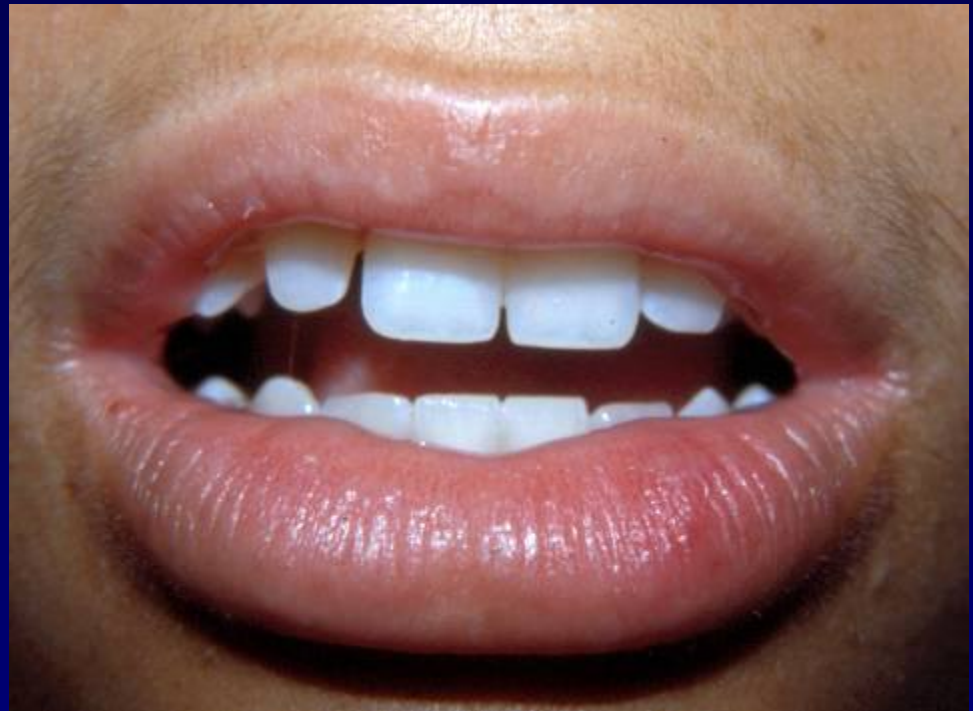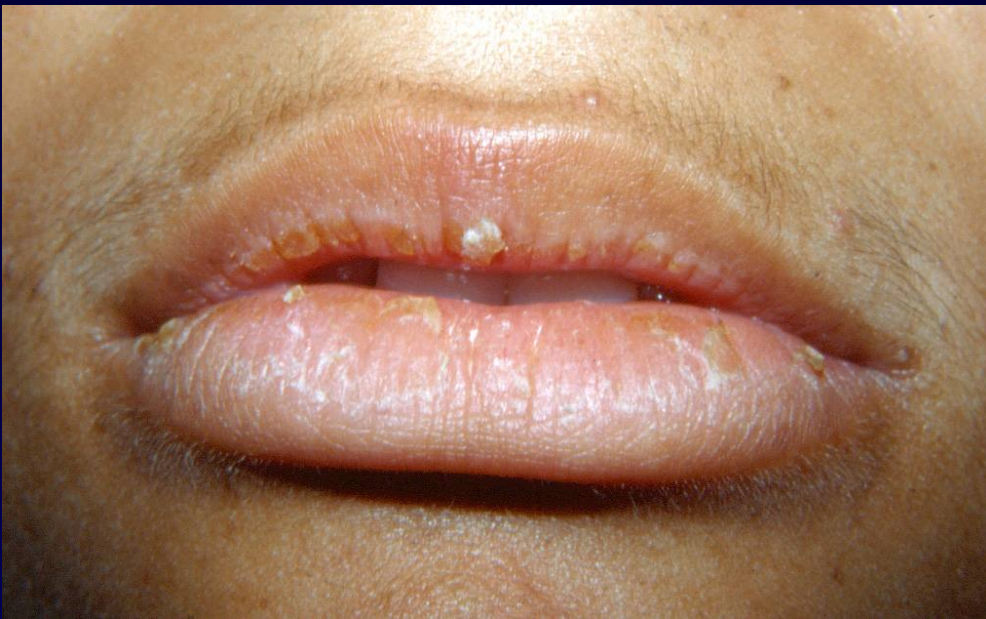Queilitis glandular + radiación solar, se asocia a leucoplasia
degeneración maligna

Queilitis glandular



- corticoterapia
- antibioticos
- protección solar
- Cirugía: vermilelectomia

corticoide tópico



Queilitis queratósicas

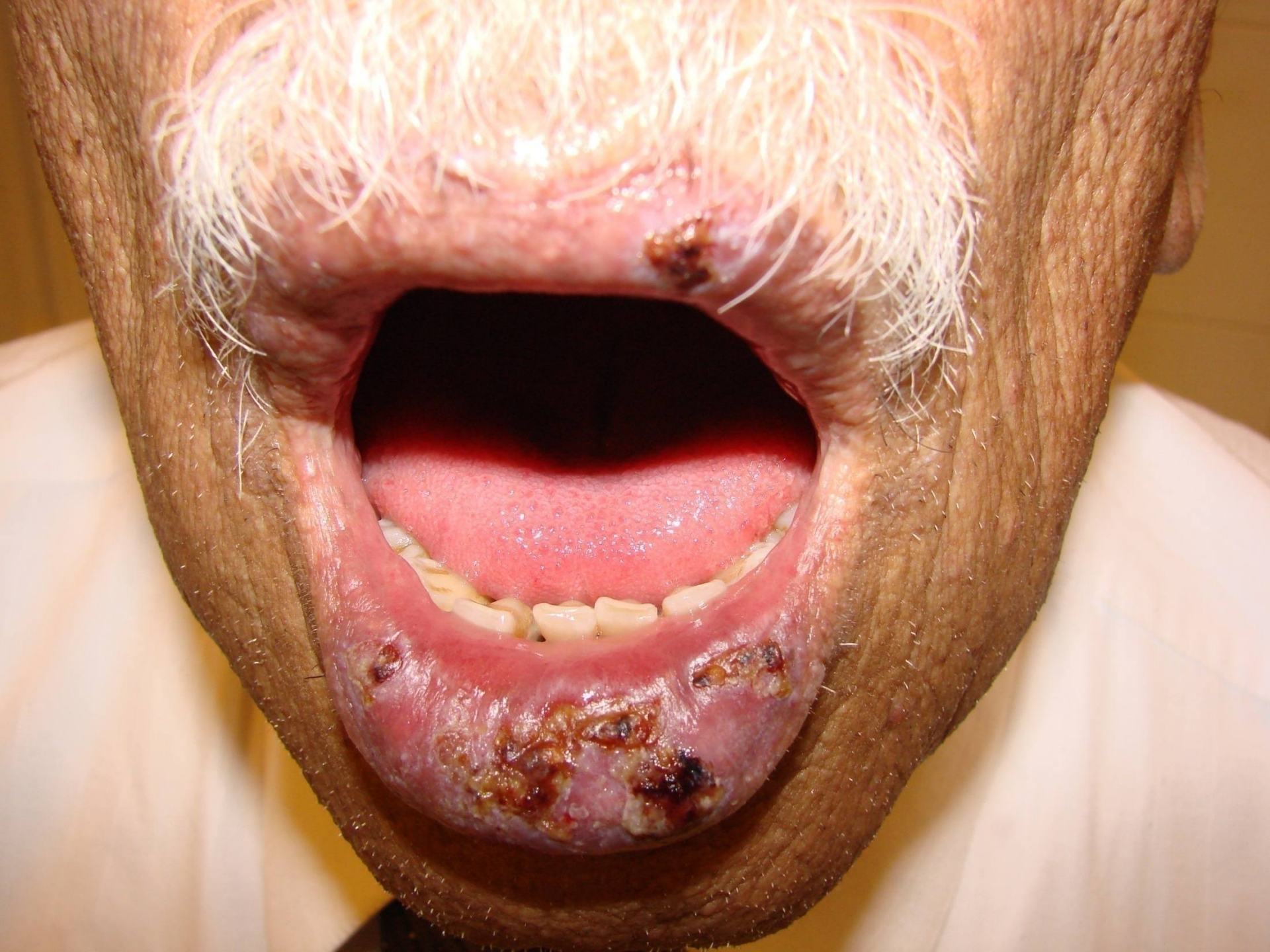- actínicas

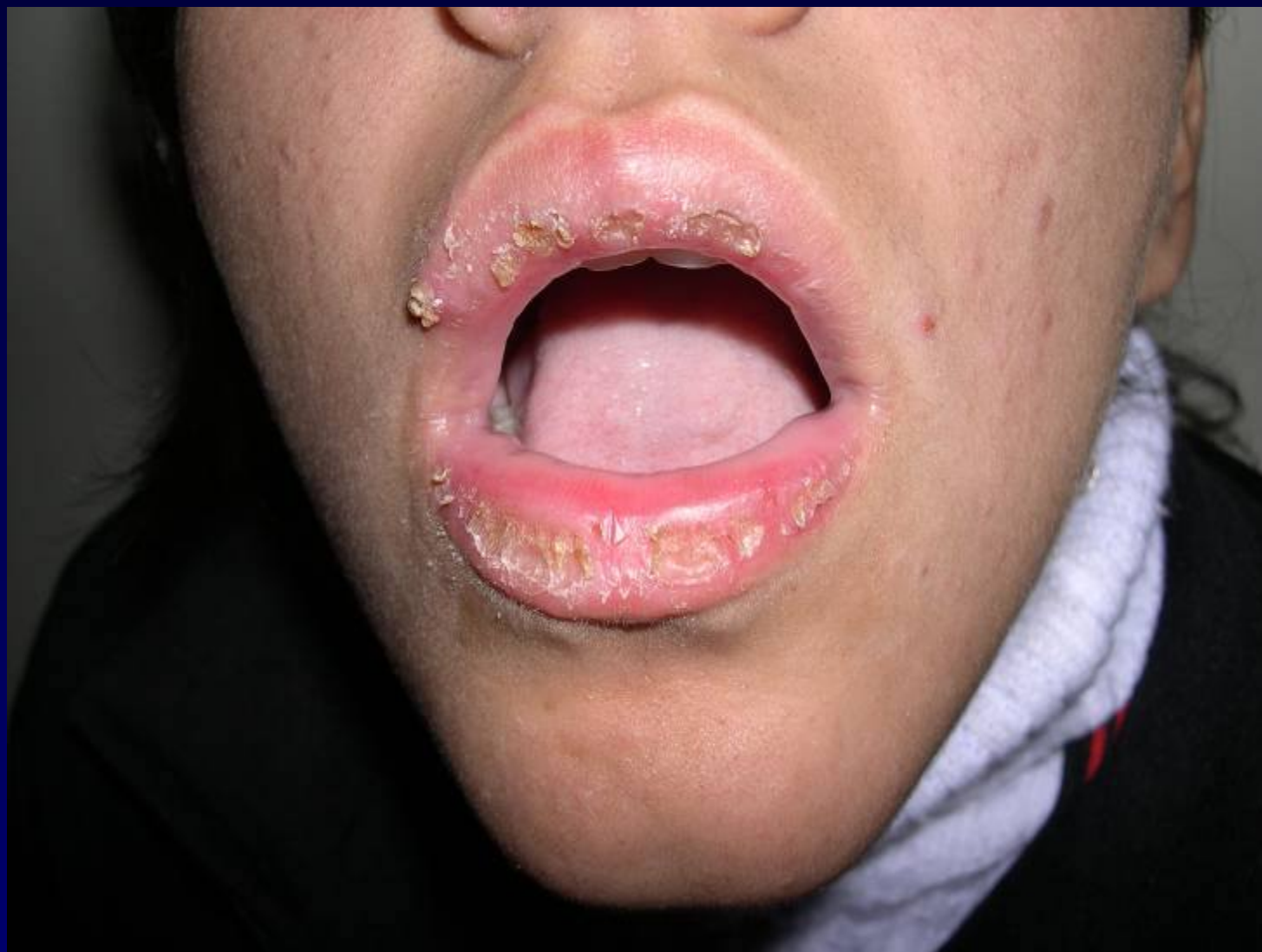- infecciosas: micóticas

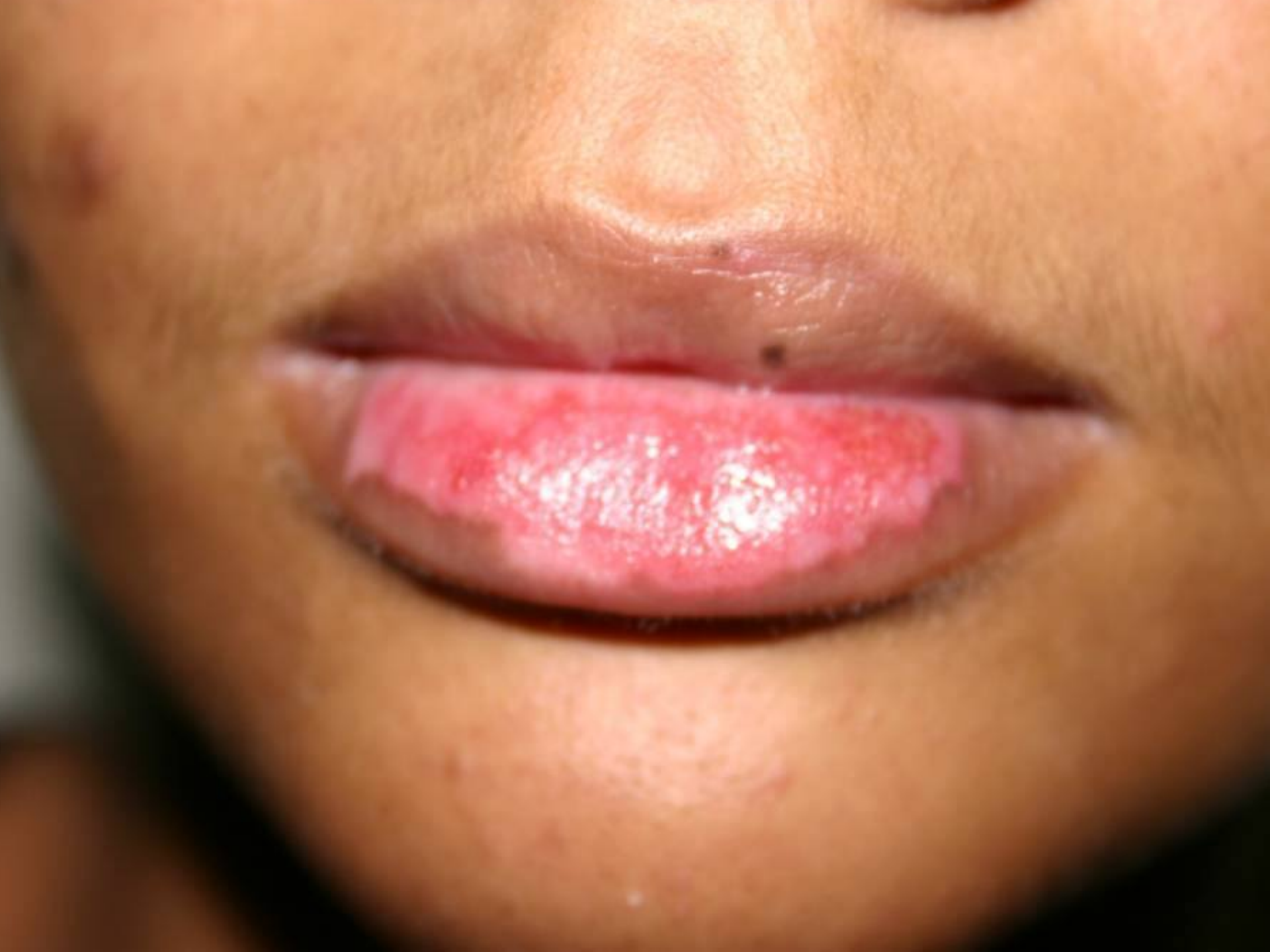- inflamatorias: liquen plano

lupus eritematoso

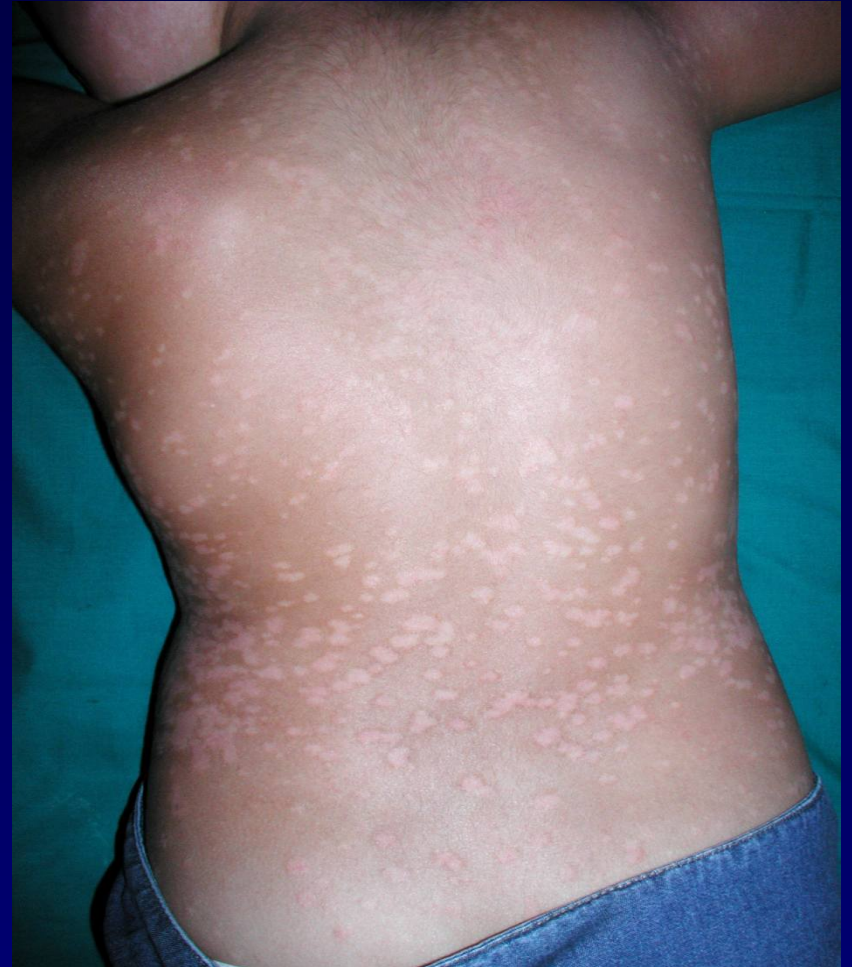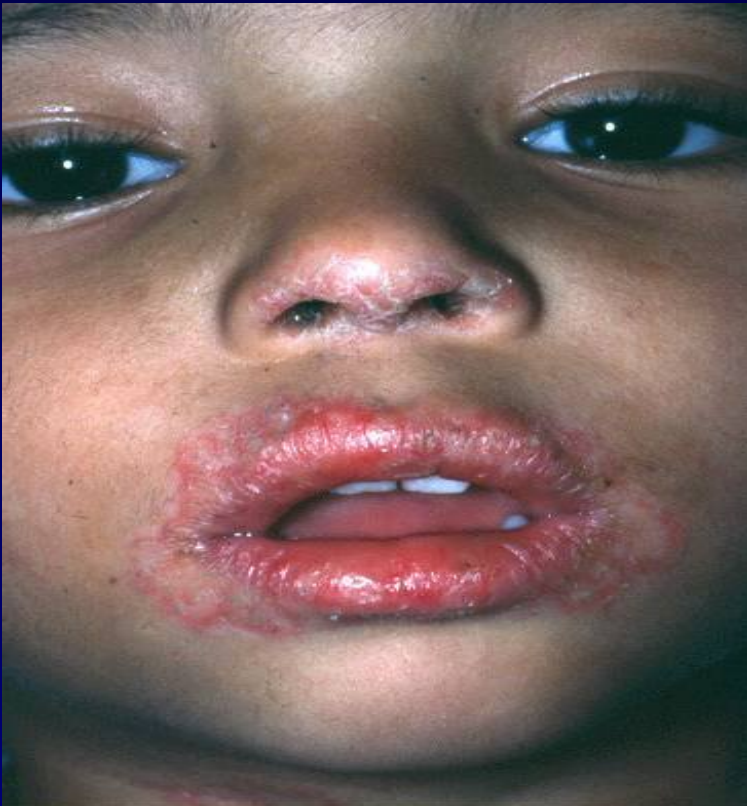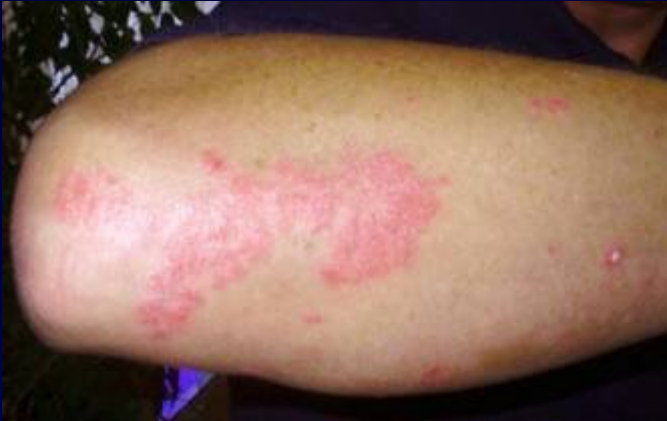- traumáticas: tabáquica

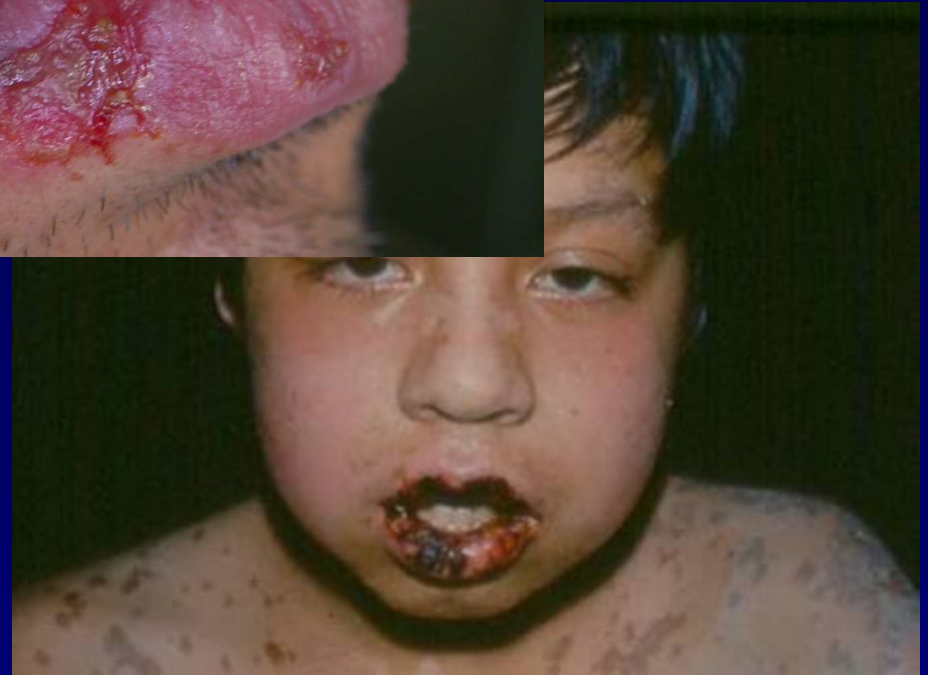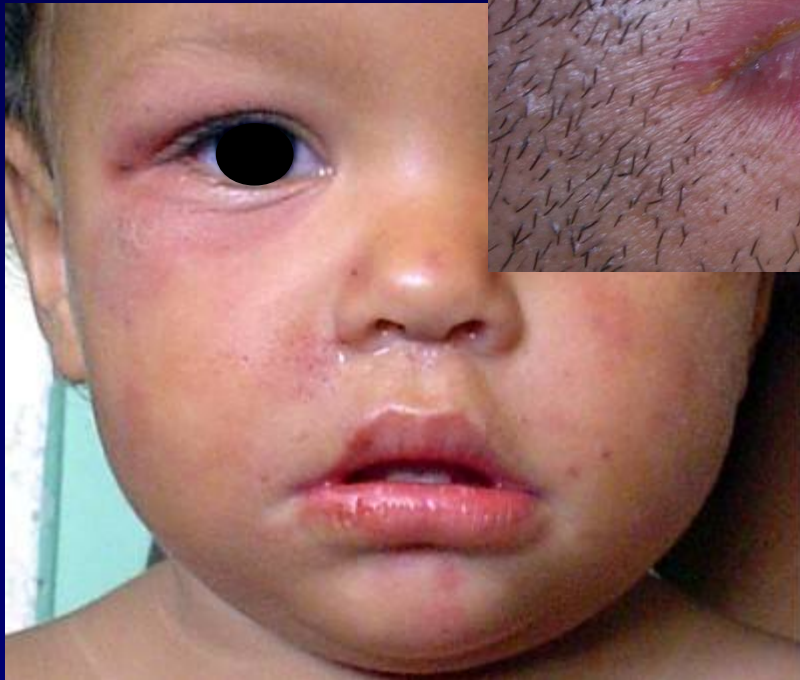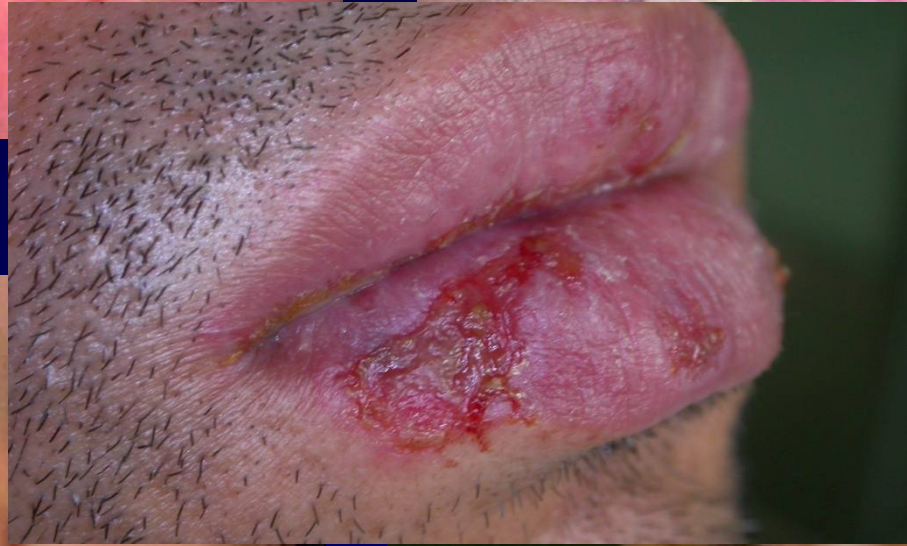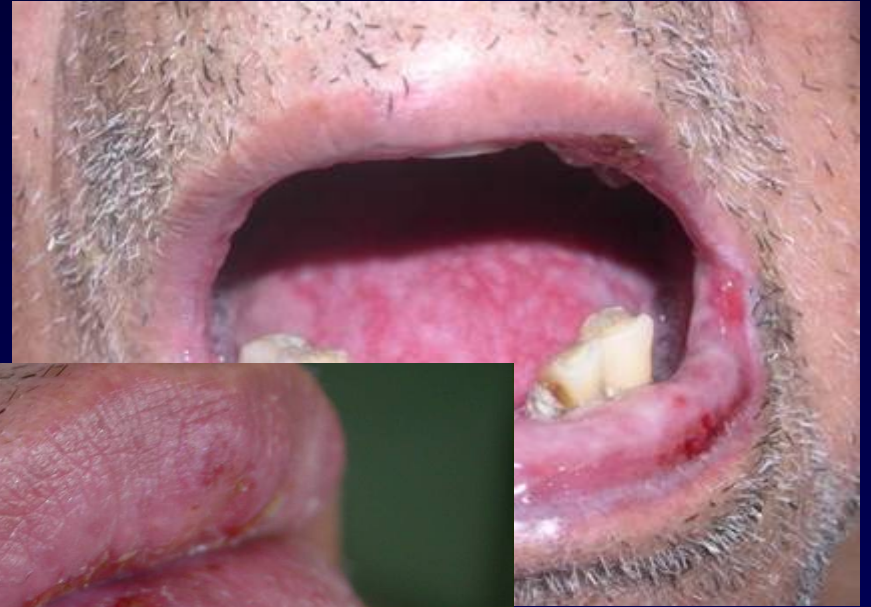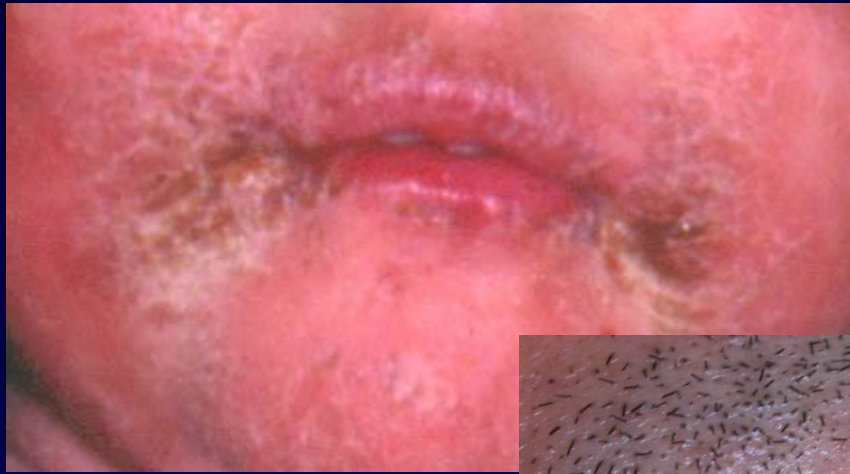






Psoriasis





Queilitis angulares

caústica, de contacto, atópica,

medicamentosa, mecánicas

infecciosas: bacterianas, micóticas

Carenciales: anemias, baja en vit, B

Quelitis angular

Comisura bucal: rojo intenso, grietas, fisuras

Perleche: “pour lecher”

↓ Dimensión vertical

Prótesis


C. albicans

Streptococcus; S. aureus

Hipovitaminosis: **complejo B, Fe++ y**

Causas diversas: **hipoclorhidria, láme**

respirador bucal



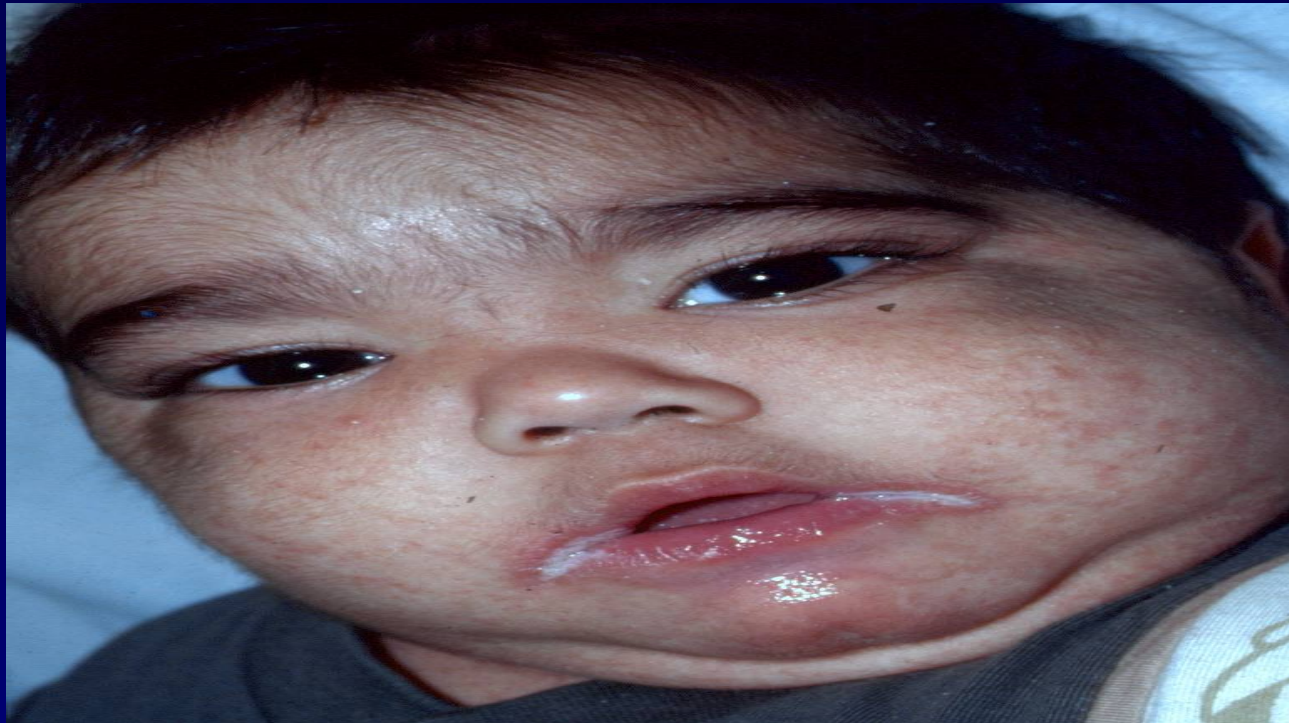Queilitis angular

Tipo I: Fisuras cortas, poco profundas, escasos mm, pacientes dentados

Tipo II: más extensas, siguen al surco labial, portadores de prótesis completas

Tipo III: Fisuras severas, irradiadas desde comisuras orales

Tipo IV: eritema, con epitelio intacto



Queilitis angular

hallazgos adicionales:


atrofia del epitelio oral

depilación lingual

enrojecimiento lingual

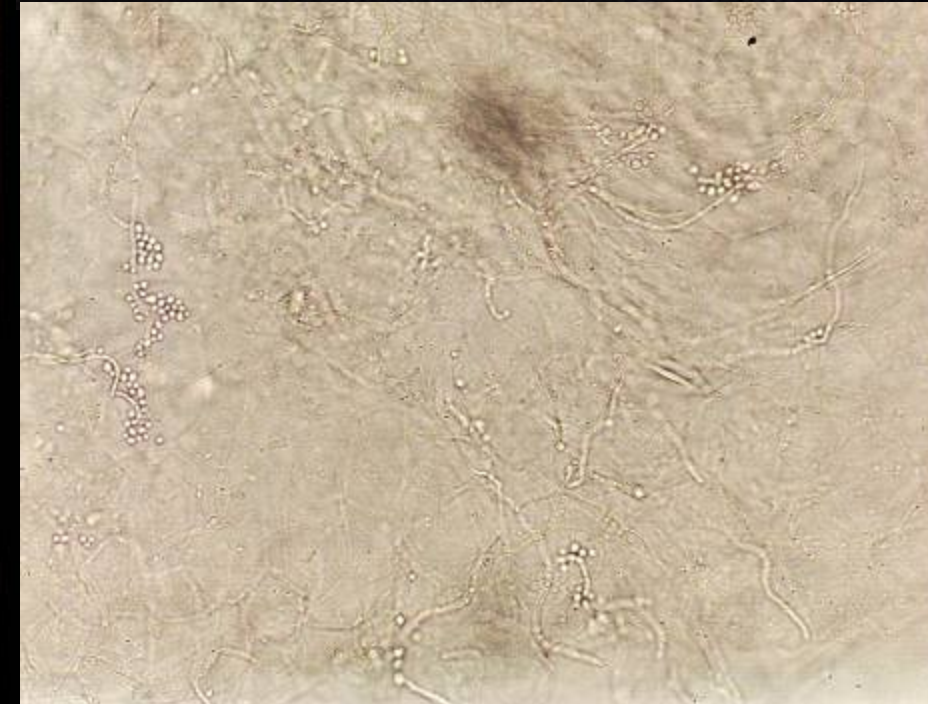
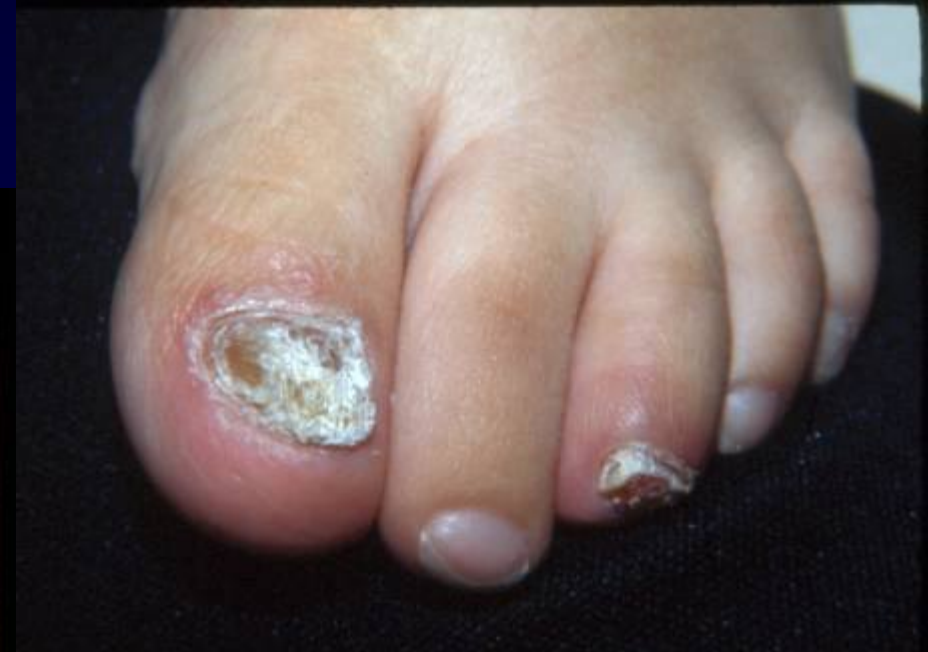
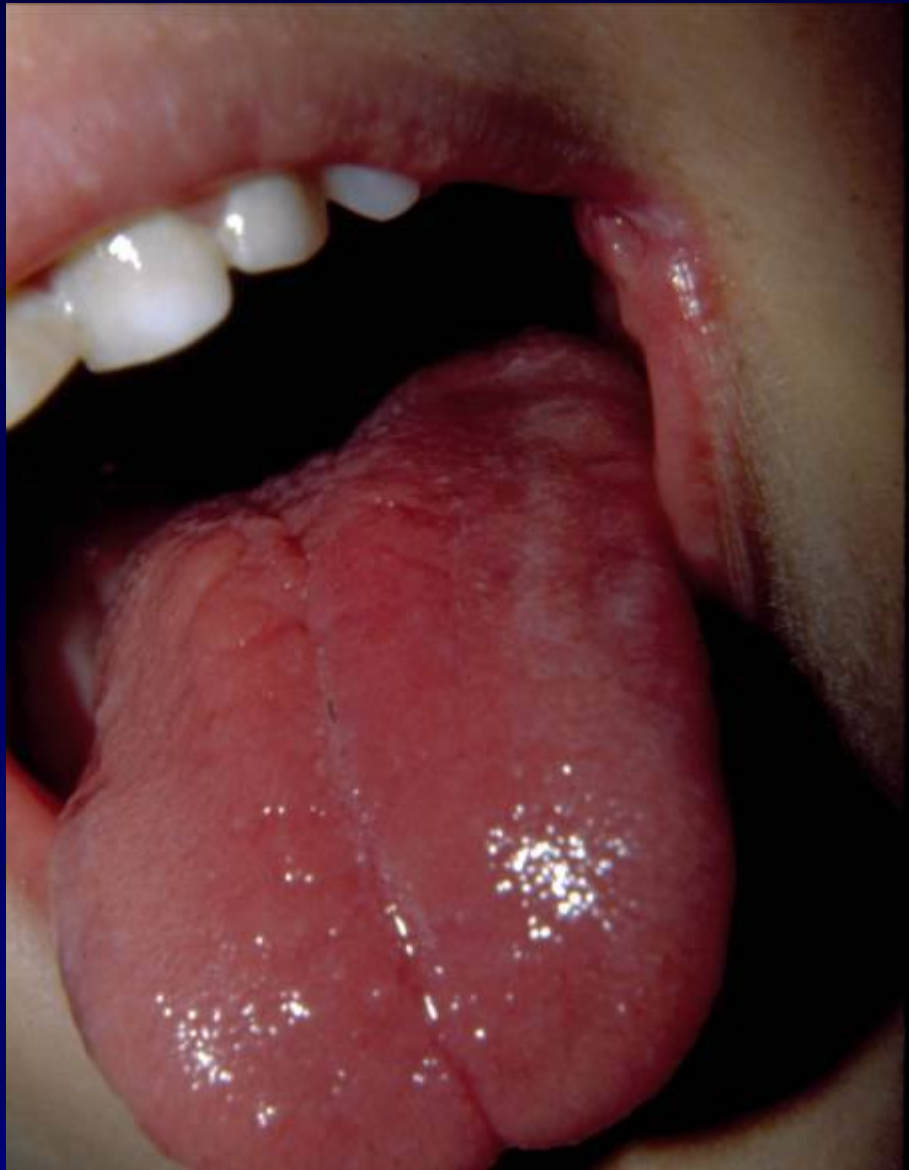
deficiencia:
hierro
folatos
complejo B



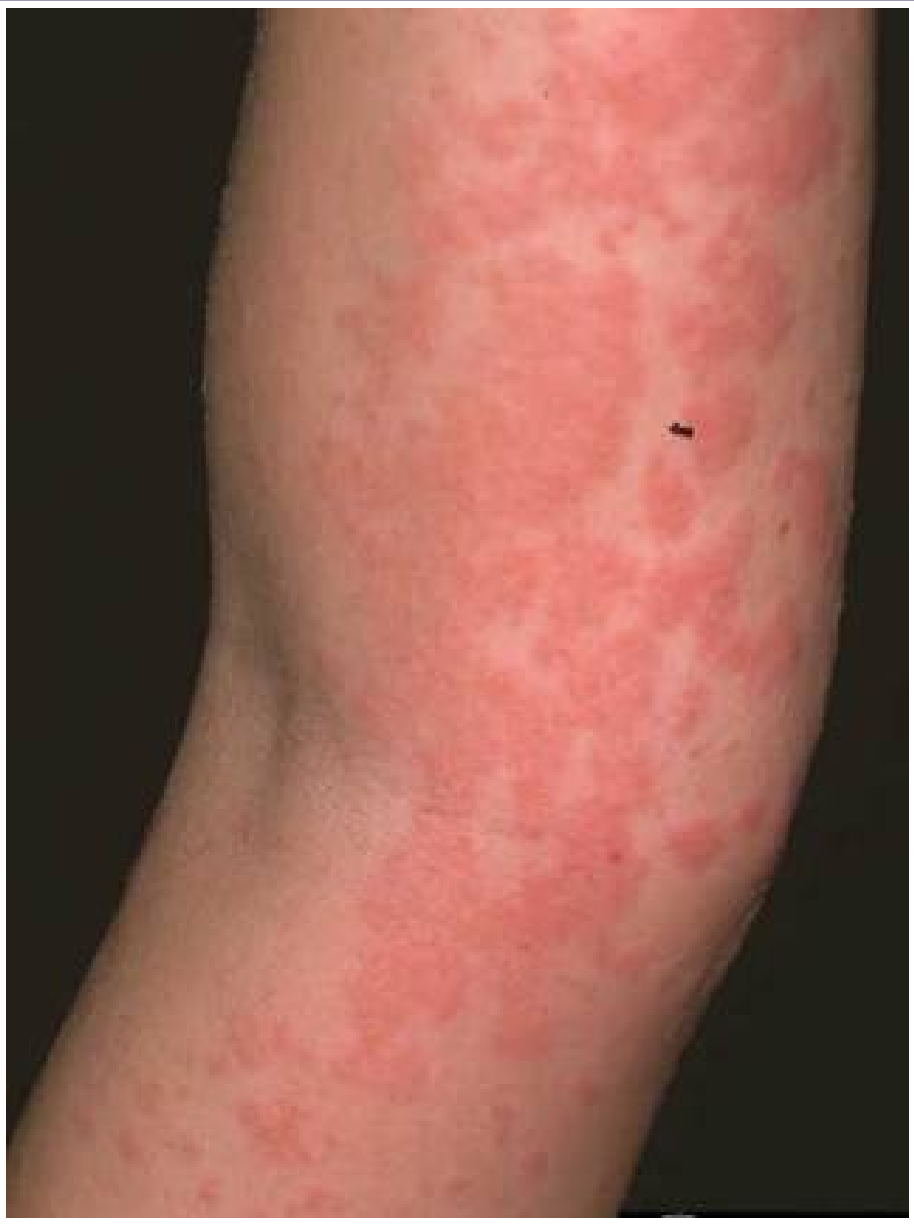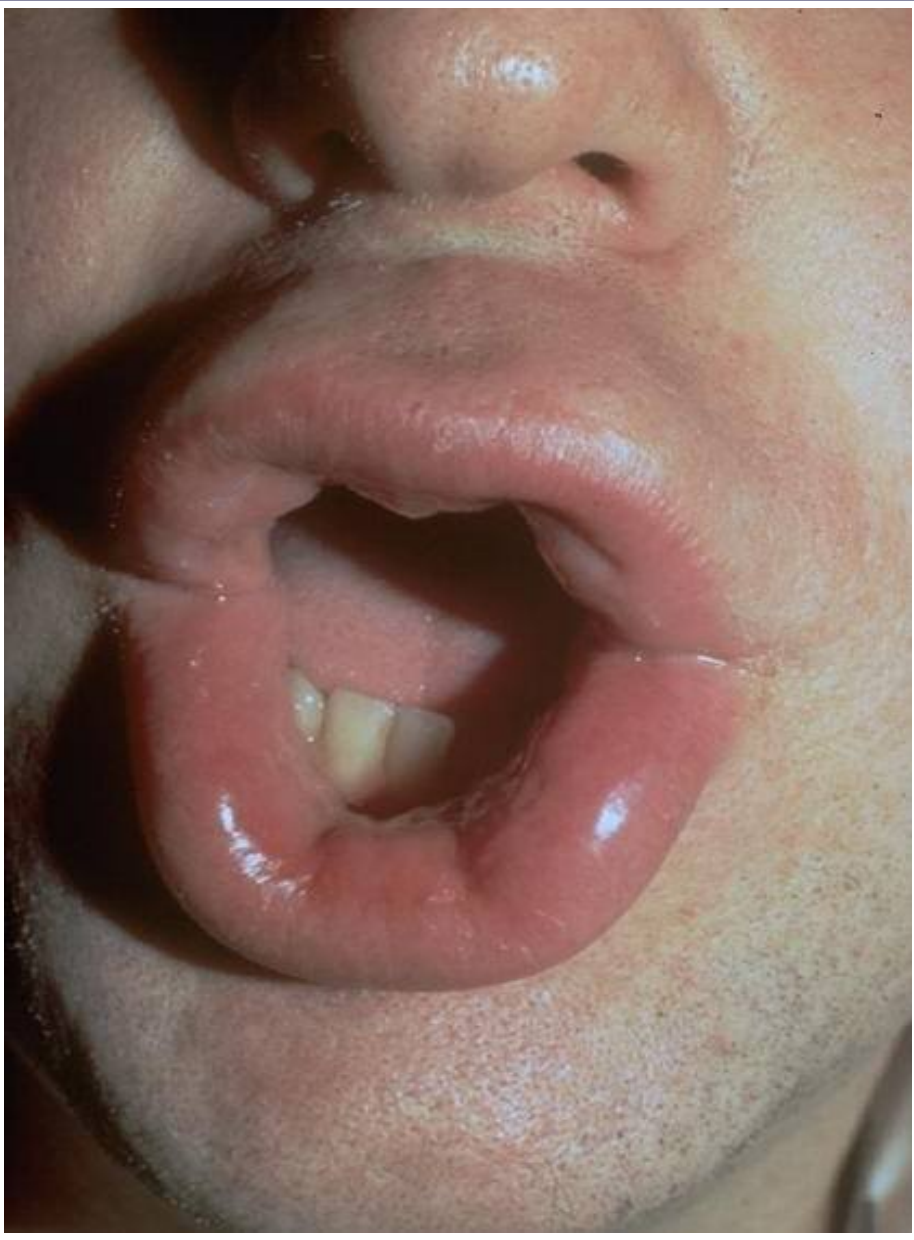inmunodeficiencia

Candidosis muco-cutánea crónica



Macroqueilitis

- Agudas: angioedema, triquinosis
- Congénitas: síndrome de Ascher, hemangioma, linfangioma, neurofibroma
- Crónicas: S. de Miescher, Melkersson-Rosenthal, E. de Crohn, sarcoidosis, lepra, amiloidosis



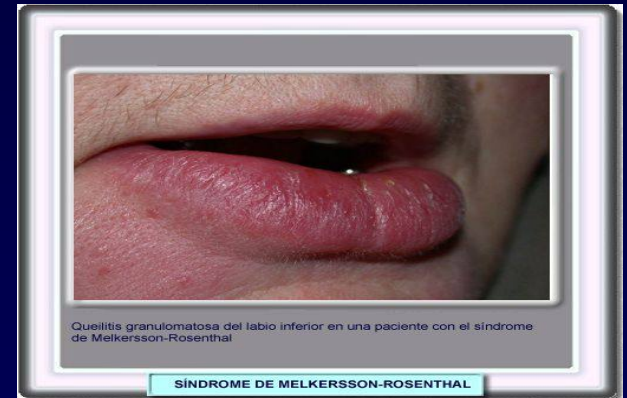Queilitis granulomatosa

aislada: **queilitis de Miescher**

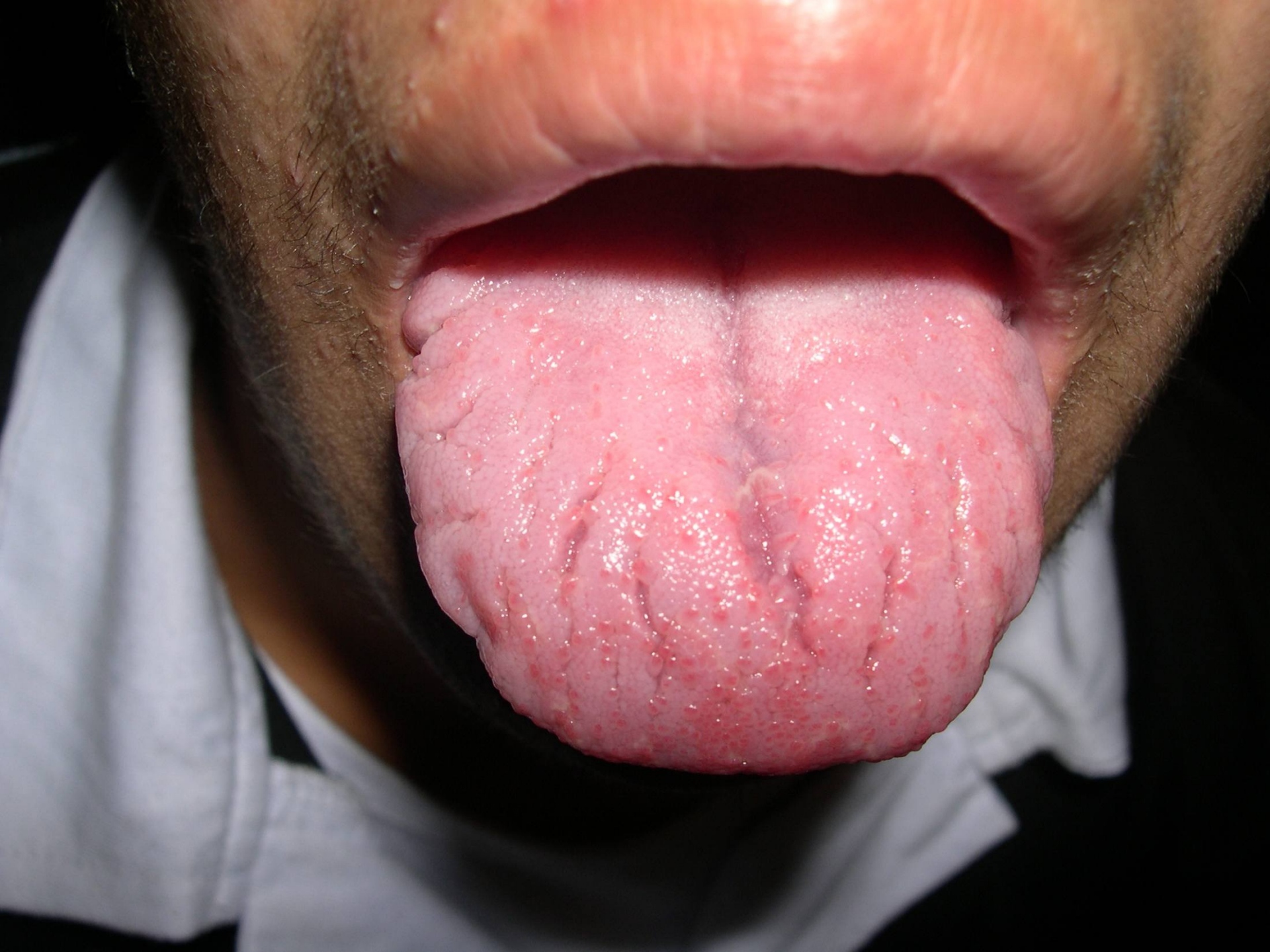síndrome de Melkersson- Rosenthal

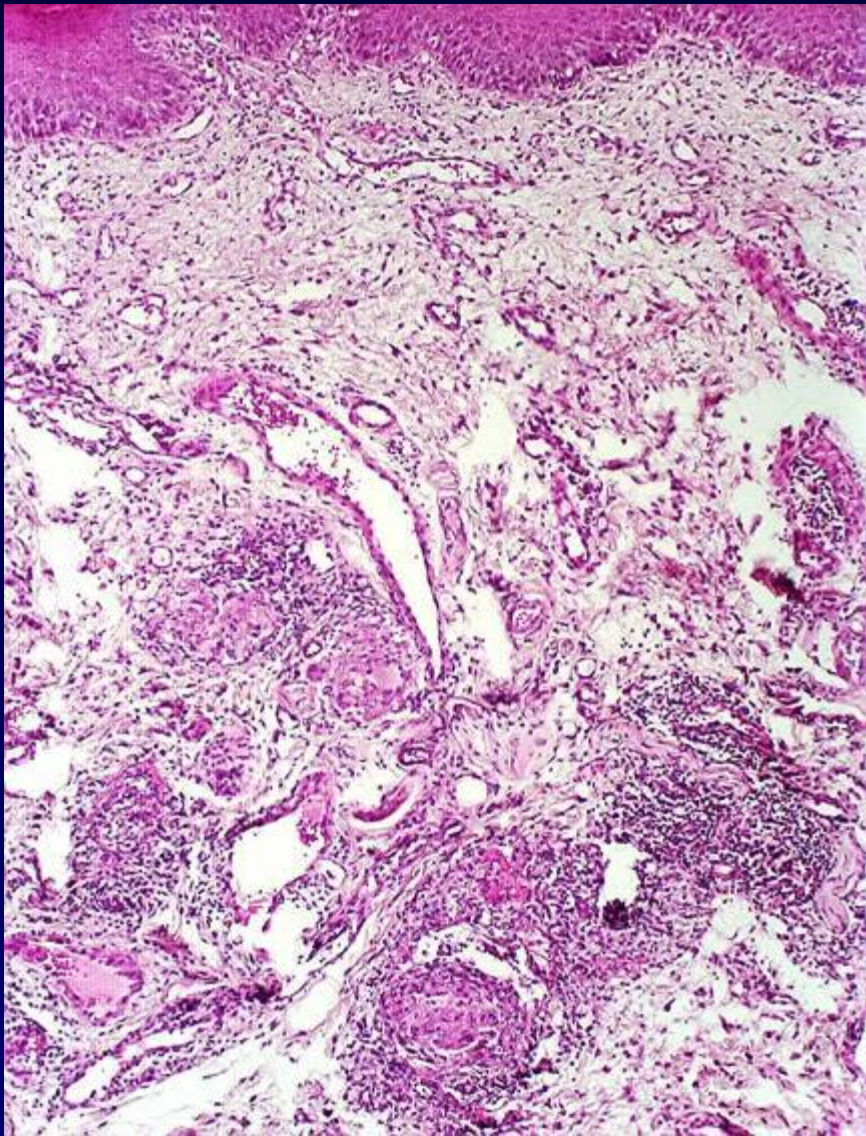
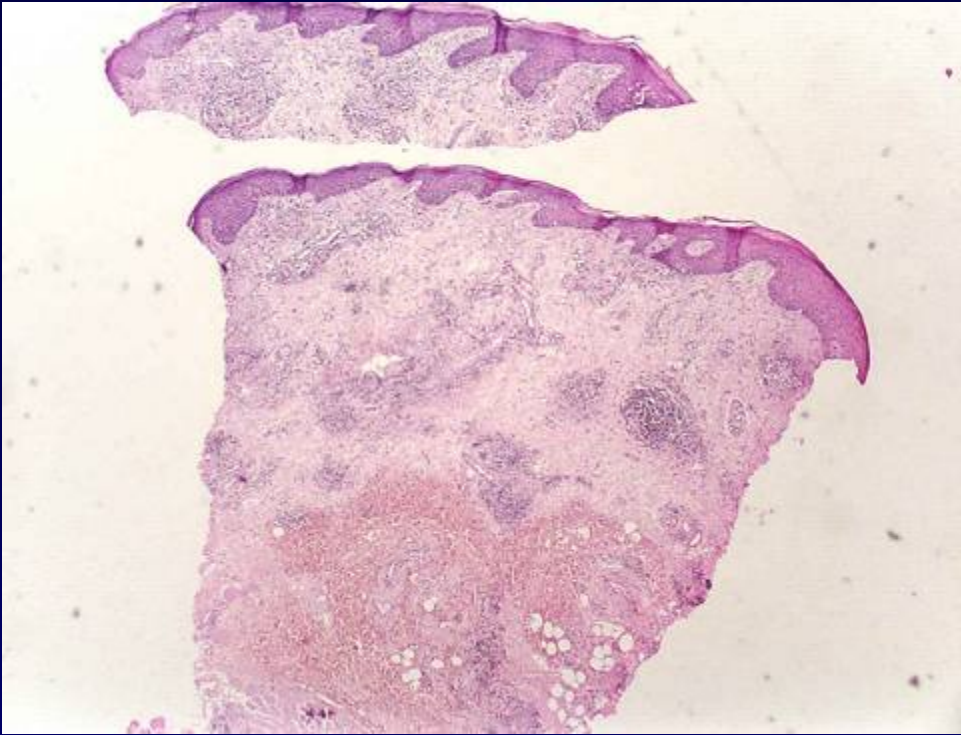
sarcoidosis

enfermedad de Crohn



granulomatosis
oro- facial





Síndrome de Melkerson-

Reithel

(1928- 1931)

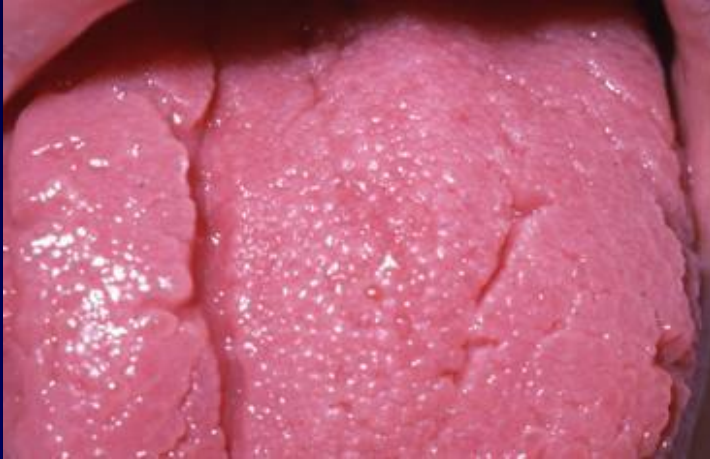edema facial

labio superior
labio inferior
(queilitis granulomatosa)
frente
párpados
cuero cabelludo

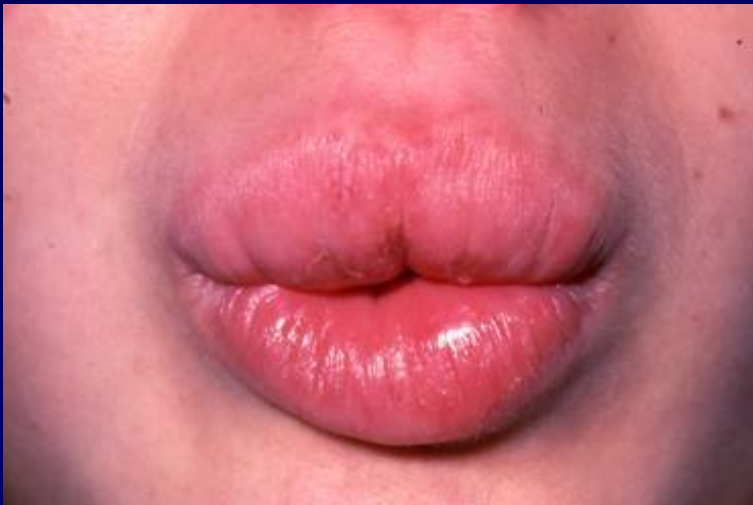lengua fisurada

parálisis facial

Síndrome de



1. **Macroquelia**
2. **Lengua fisurada**
3. **Parálisis facial
périsférica**



Queilitis granulomatosa



medicamentosa

corticoides (orales o intralesionales)

dapsona

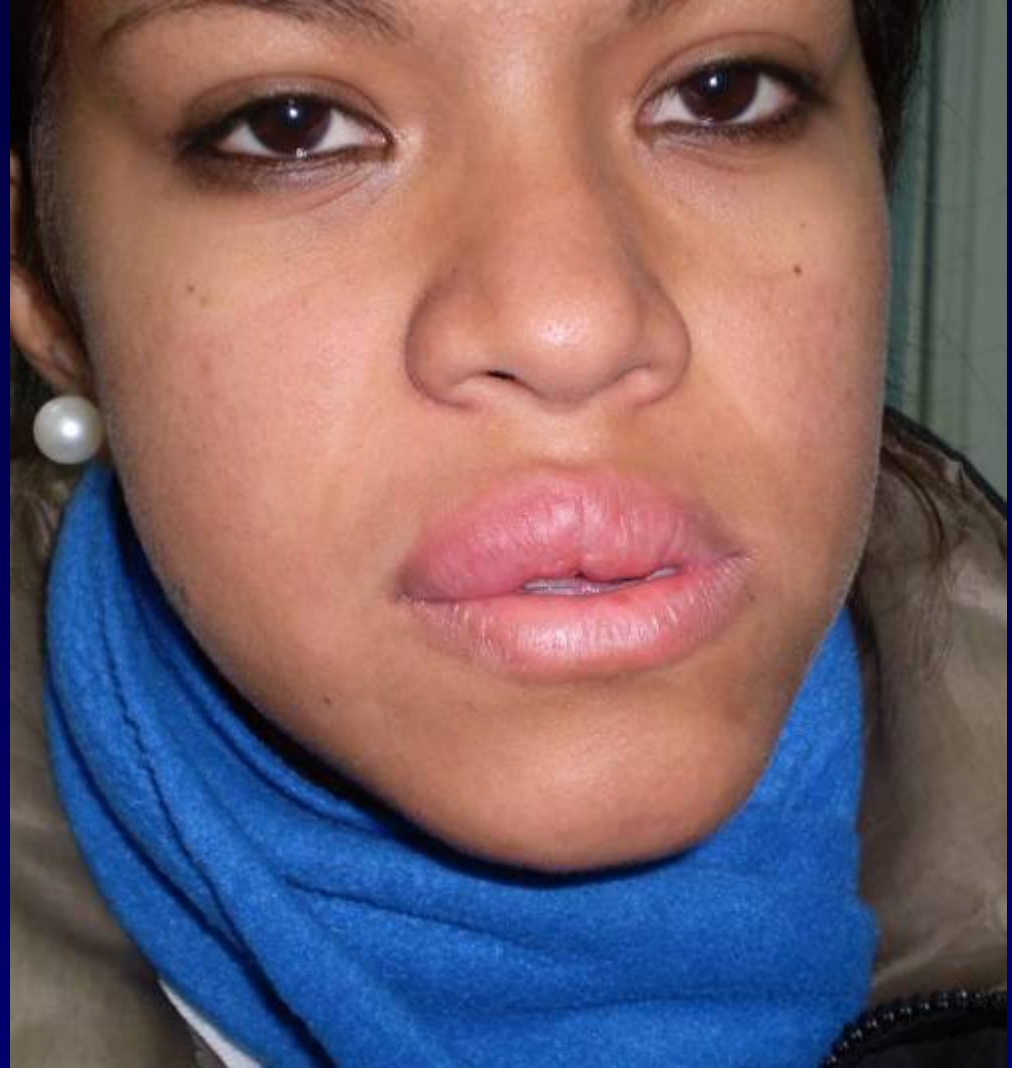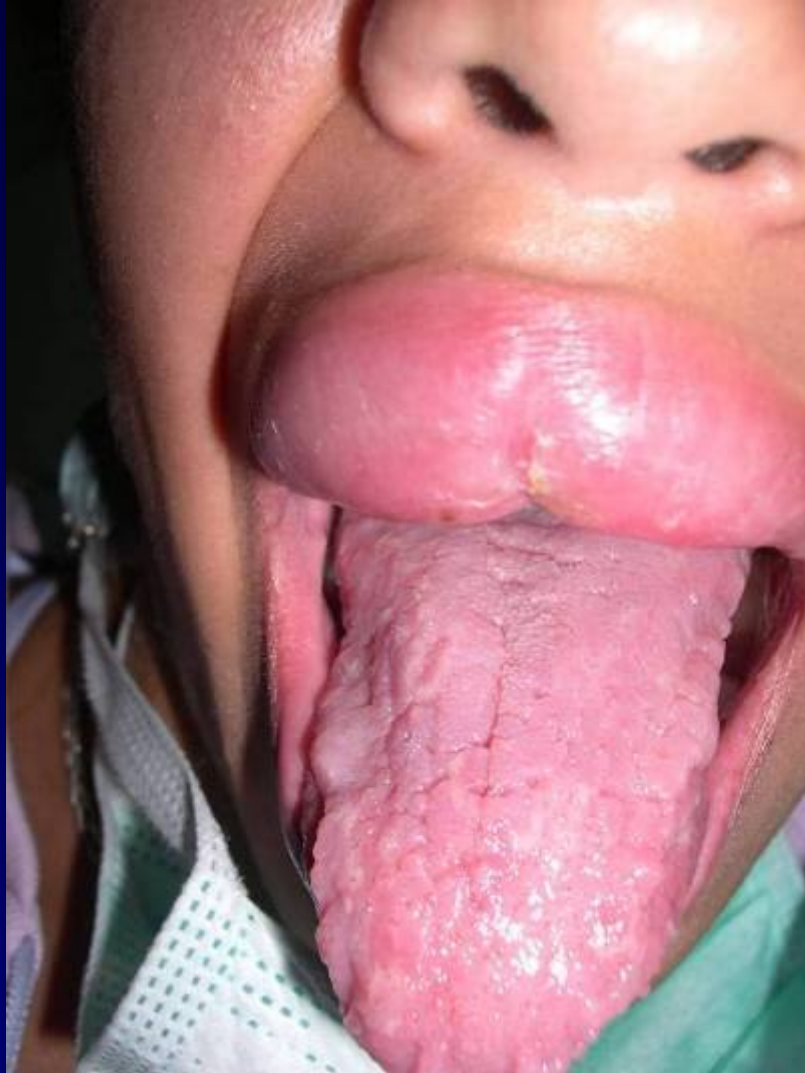clofazimina

montelukast

quirúrgica

queiloplastia

Tratamiento



Enfermedad de Crohn

Serología

Proteína C reactiva

ASCA IgA, IgE: Crohn

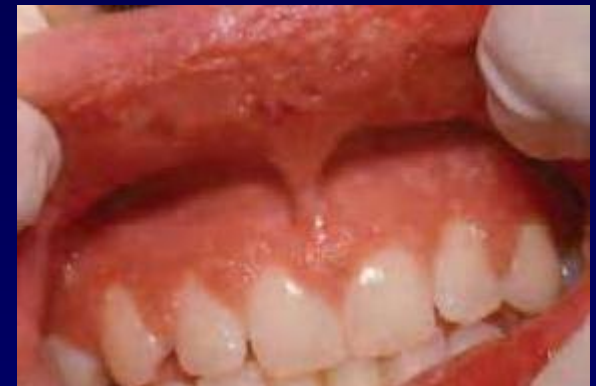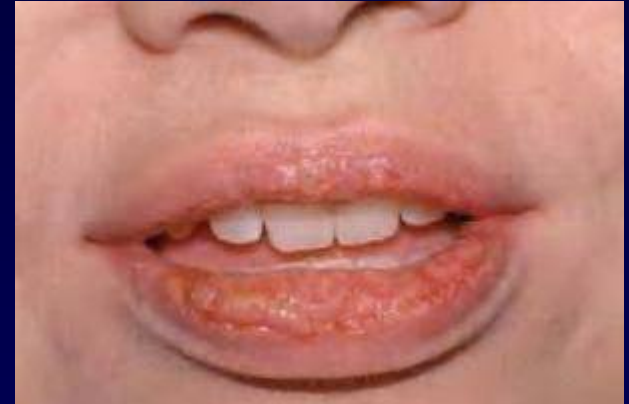ANCA: Colitis ulcerosa

Imágenes

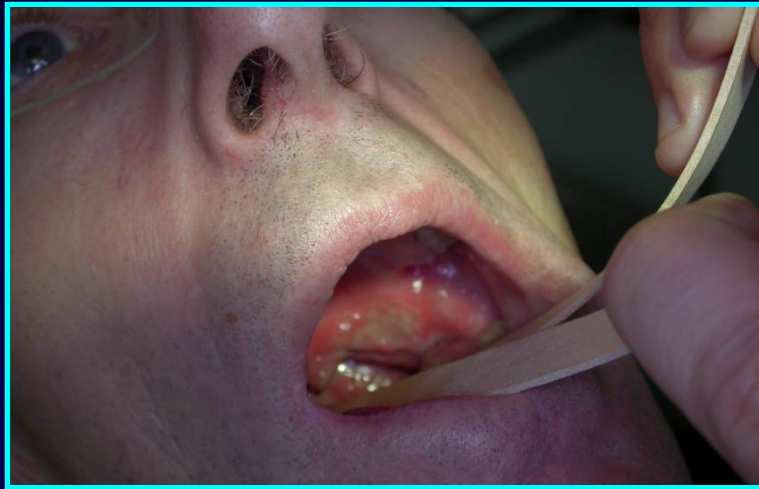Endoscopía

Contraste

Ultrasonografía




Ojha J. Afectación gingival en la enfermedad de Crohn. JADA. Vol 3. N° 2, Abril. 2008

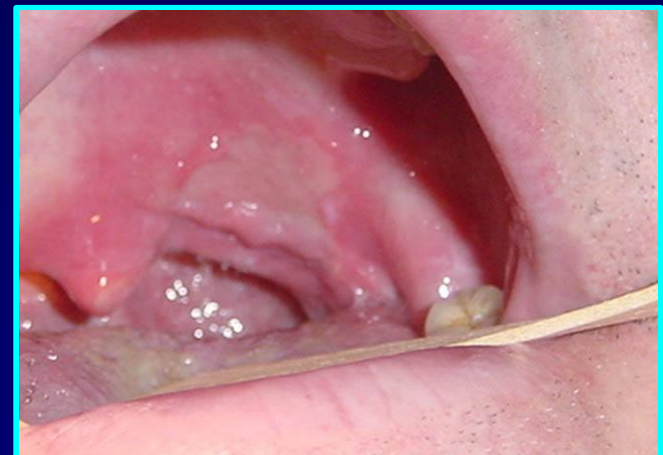
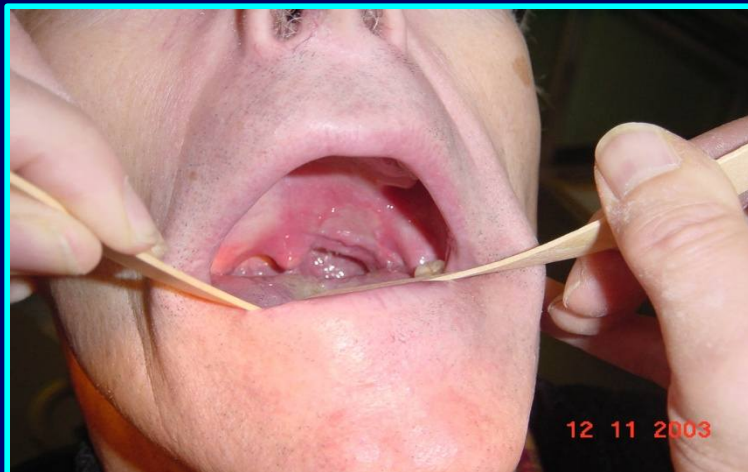
COMPTE-RENDU DE COLOSCOPIE

M. ADOLF Jean-Claude
Né(e) le 14/01/1947
Docteur BUTIN
Docteur AGBO-GODEAU
Professeur CHICOT
Examen réalisé le 8 Mars 2004



CLINIQUE : Demande de coloscopie à la recherche d'une maladie inflammatoire intestinale: patient présentant une aphthose buccale d'une maladie inflammatoire intestinale, intervention en urgence pour tableau abdominal sévère. Surtout, en 2003, une perforation du grêle distal, l'histologie n'étant pas spécifique, avec une réaction inflammatoire au contact du sigmoïde qui a été réséqué en raison d'une maladie diverticulaire. A noter l'absence de lésion ano-périnéale. Le patient est suivi depuis les jours qui ont suivi...



Queilitis en niños y adultos:

raras, excepto queilitis exfoliativa y queilitis irritativa (saliva), frecuentes en niños

queilitis exfoliativa = queilitis artefata

queilitis de contacto = mujeres

diagnostico especifico → terapia adecuada


*XV Reunión Internacional de Dermatología Terapéutica
& Fórum Internacional de Actualización Dermatológica*



Buenos Aires
1 September to 13 September 2009



buenosairesderm2009 @mail.com





Muchas gracias



