

Caso Clínico Micológico

*Dra. Patricia Chang **

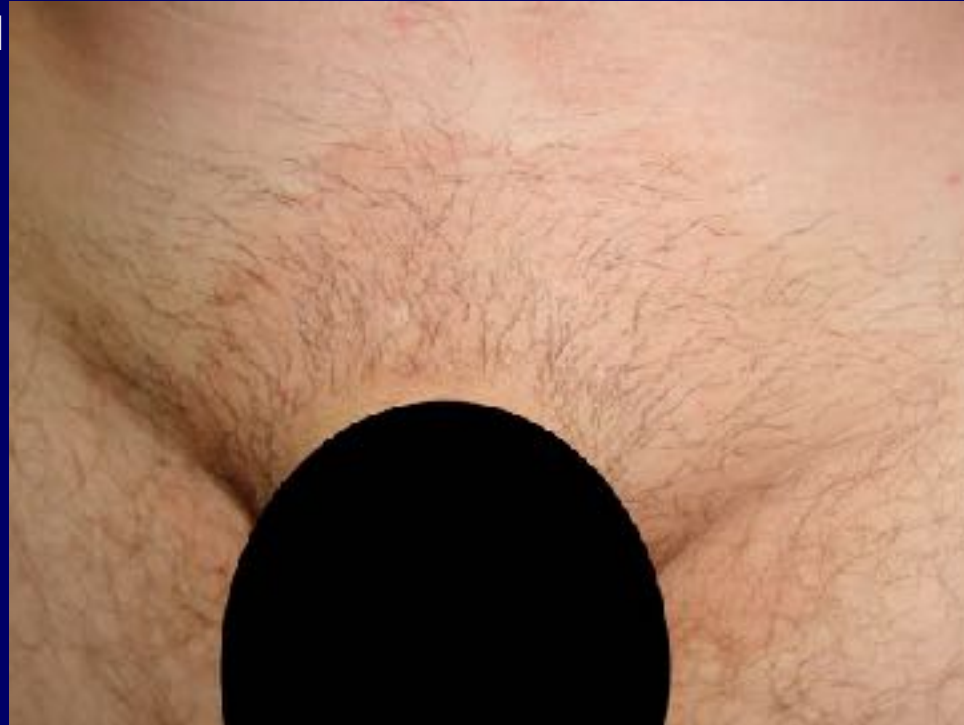*Dra. Heidi Logemann***

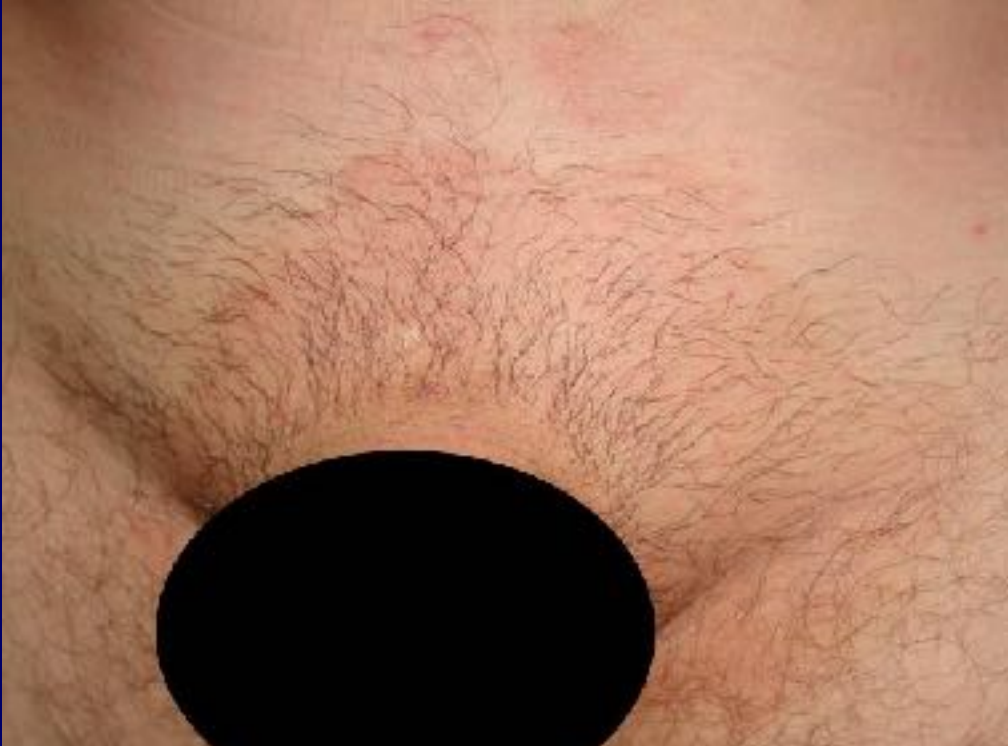- Dermatóloga Paseo Plaza Clinic Center

- ** Micóloga Laboratorio Clínico y Micológico Candelaria
Guatemala

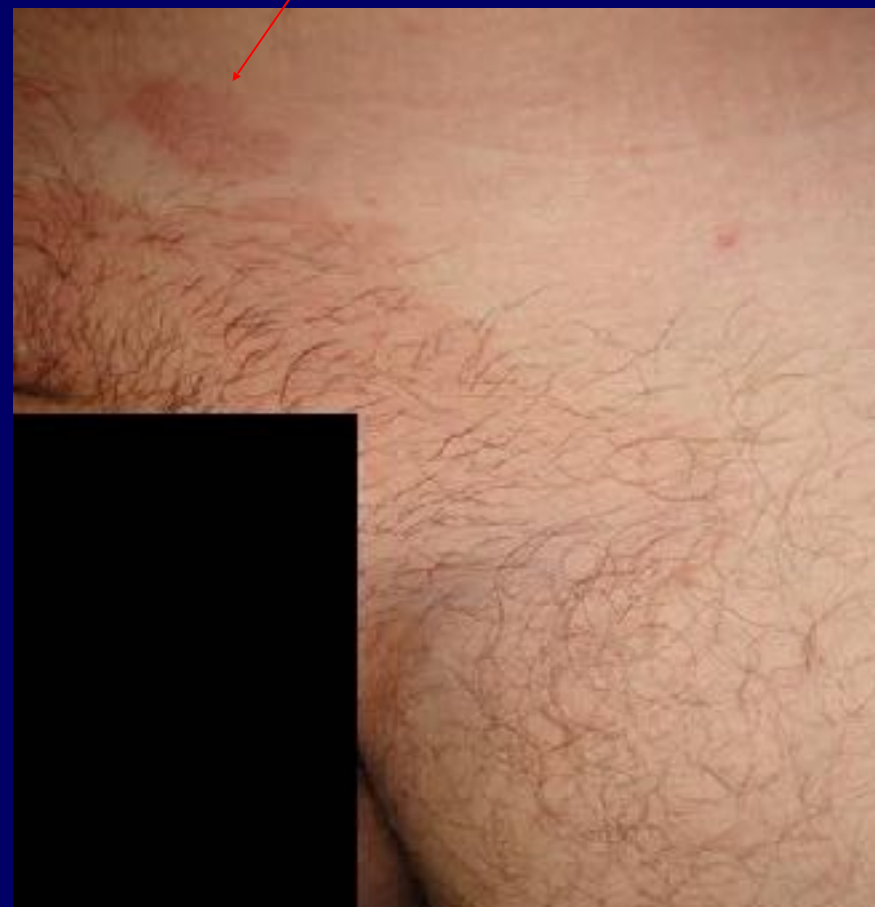Caso Micológico

- Masculino
- 40 años
- AF y Personales negativos
- Consulta por “manchas café a nivel de pubis e ingles por que le está apareciendo una nueva”
- Dermatitis diseminada a nivel de pubis e ingles de predominio izquierdo
- Constituida por placas café eritematosas con leve escama fina
- Resto del examen físico dentro de limites normales
- Evolución refiere 18 años con esta lesión asintomática y como le apareció una nueva consultó
Nunca le había dado importancia



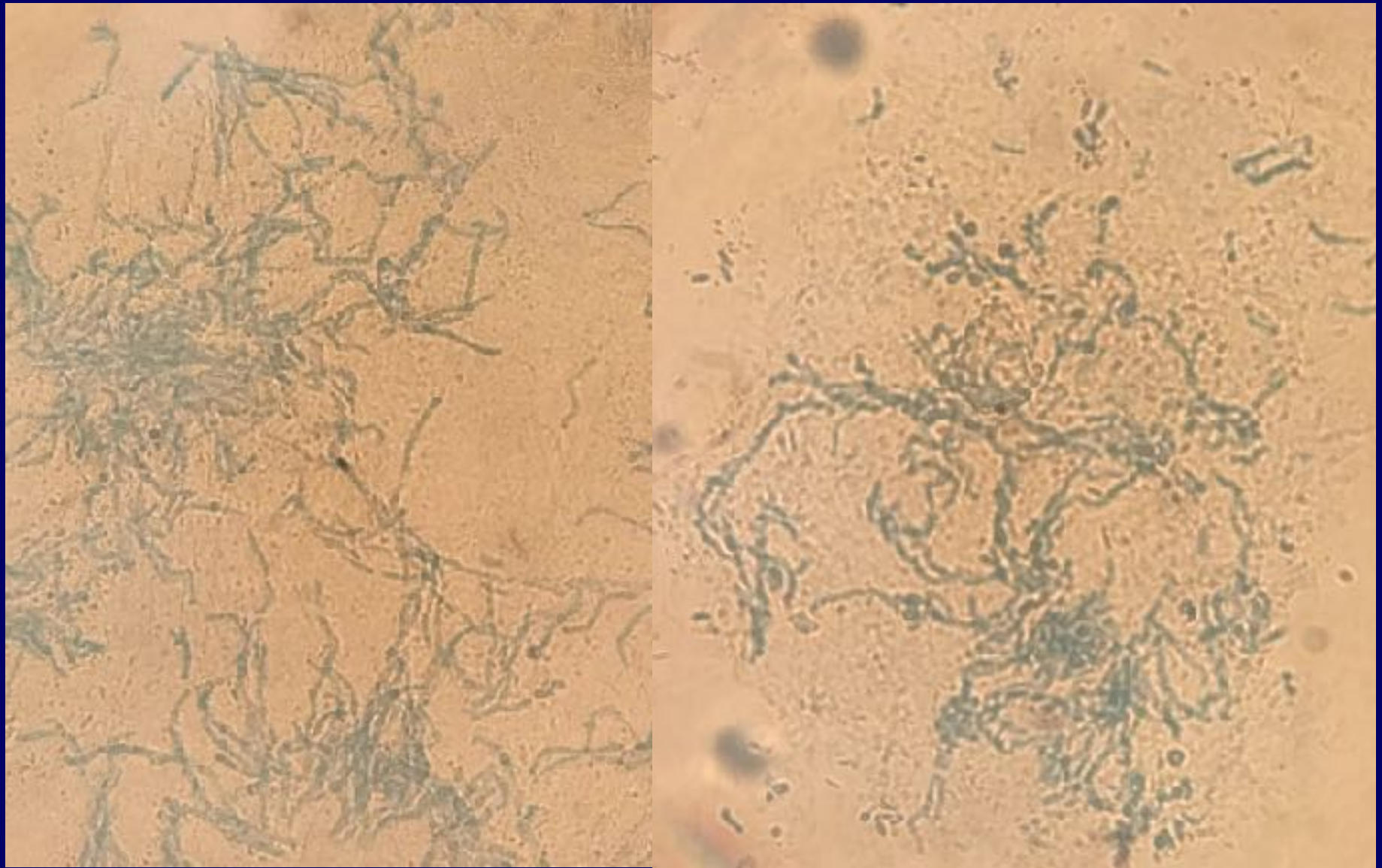


Lesión que le hizo consultar

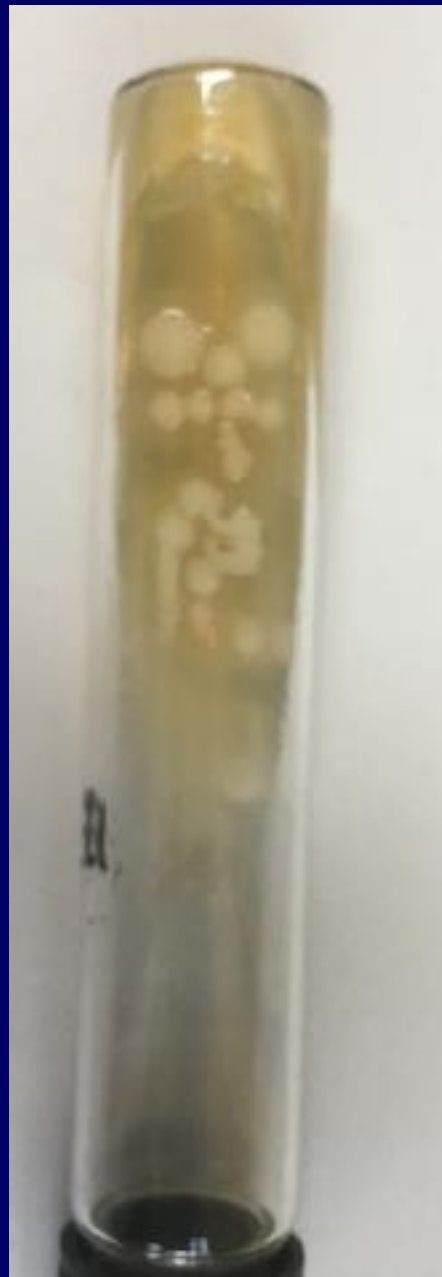



Lago de Atitlán



**Escamas de piel montadas con una solución de KOH 20% mas tinta china
Se observa la presencia de blastoconidias e hifas de *Malassezia furfur* 40x.**



Cultivo de *Malassezia furfur* en Agar Sabouraud más aceite de oliva

Diagnóstico

Pitiriasis Versicolor