



¿Cual es su diagnóstico?

Alumnos: Rebeca Bordón, María Inés Domenech y Carlos Demestri

Facultad de Odontología Pierre Fauchard

Cátedra de Estomatología

Universidad Autónoma del Paraguay

Para Sección de Estomatología PIEL

Dr. Antonio Guzmán, Dra. Dulce María Duarte

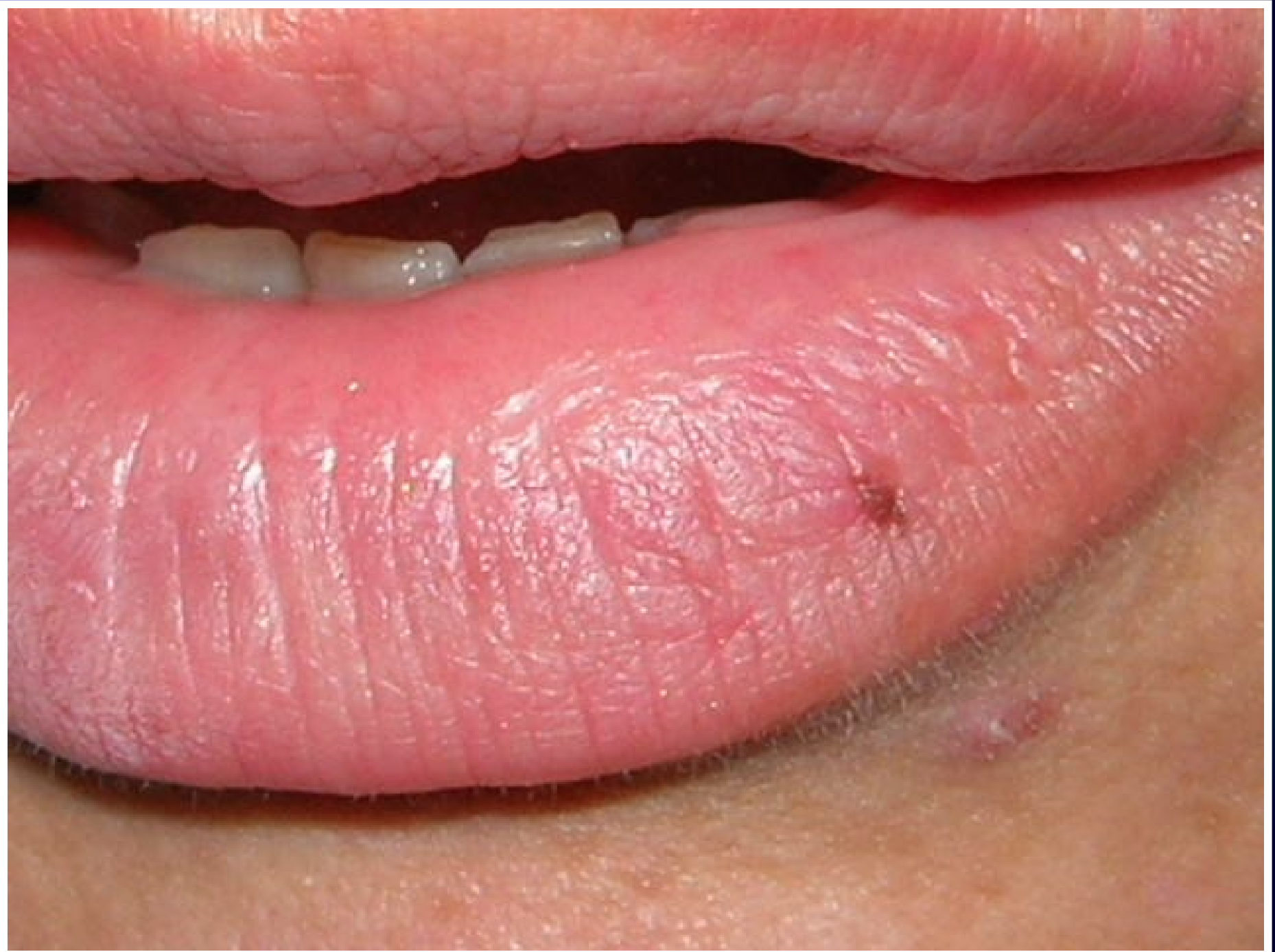Asunción - Paraguay

Historia:

- **Sexo: Femenina**
- **Edad: 46 años**
- **No fumadora**
- **Motivo de consulta: cambio de restauraciones antiguas , al examen se encuentra mancha labial**
- **Antecedentes médicos: Hipertensión arterial**
- **Medicamentos ingeridos: Enalapril**

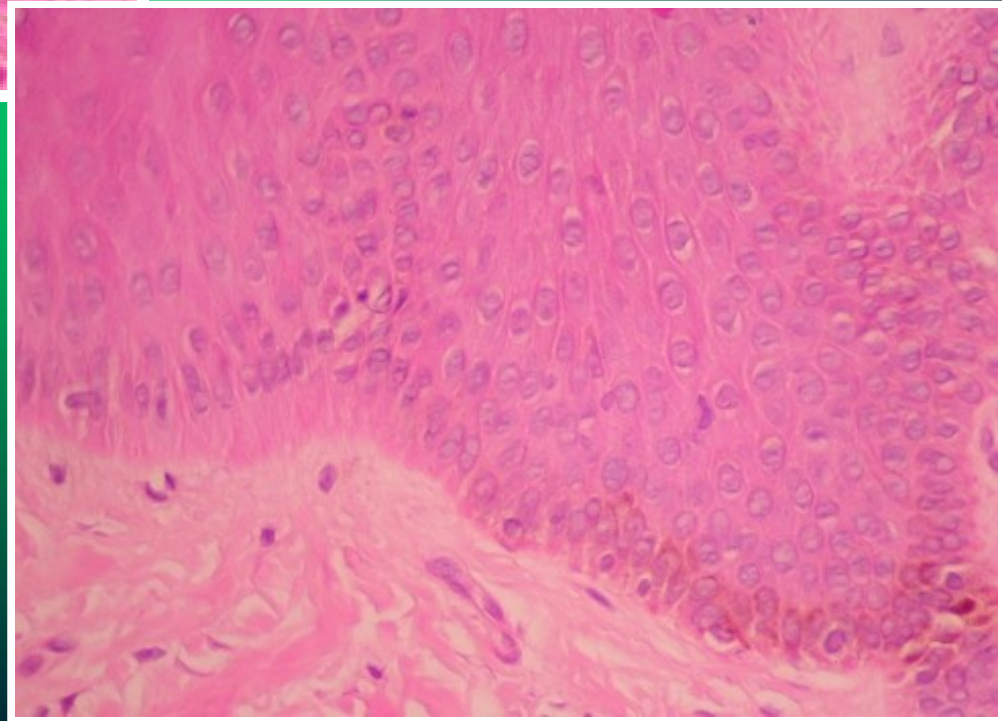
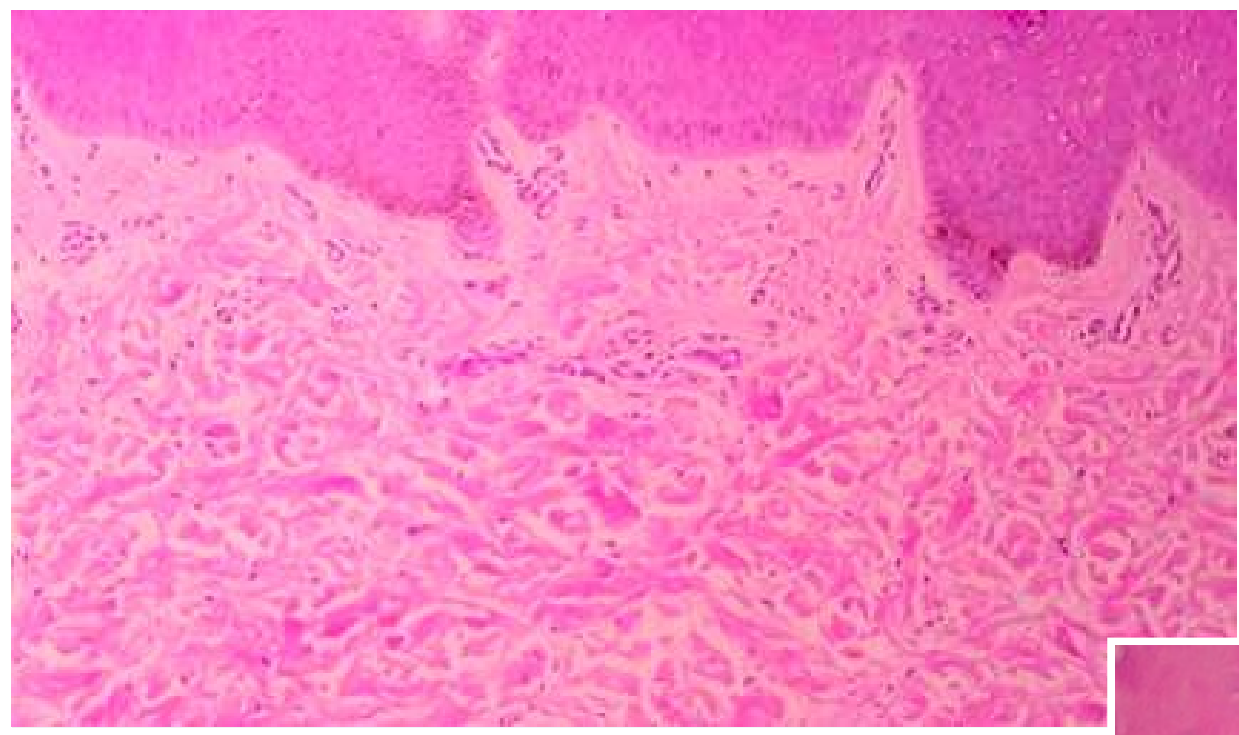
Examen clínico

- **Mácula plana, solitaria**
- **Color marrón oscuro**
- **Redondeada, pequeña, 0,1 cm de diámetro**
- **Localizada en borde externo de labio inferior hacia la línea media, lateralizada a la izquierda**
- **Asintomática**
- **dos años de evolución**



Histología

- **Epitelio escamoso estratificado normal**
- **Presencia de melanocitos en capa basal y parabasal**
- **Aumento en cantidad de gránulos de melanina**
- **No hay atipia en ninguna estirpe celular**

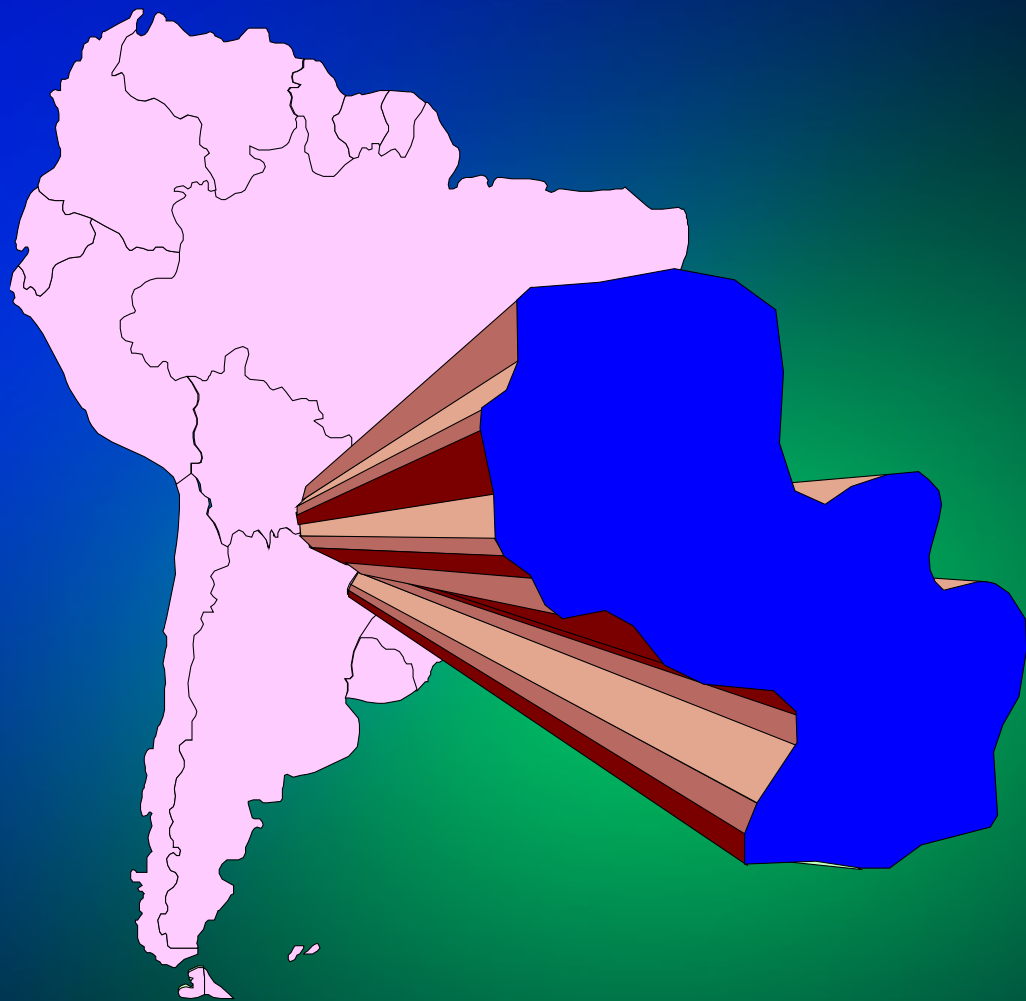


Diagnósticos diferenciales

- **Nevus melanocítico de la unión**
- **Lentigo actínico o solar**
- **Melanoacantosis bucal**
- **Tatuaje por amalgama**
- **Síndrome de Peutz - Jeghers**
- **Síndrome de Laugier Hunziker**
- **Hemorragia submucosa**
- **Varice de labio**
- **Angioma**

Preguntas

- **¿Cuál es su diagnóstico?**
- **¿Cómo descartaría los otros diagnósticos diferenciales?**
- **¿Qué marcadores inmunohistoquímicos consideraría necesario realizar?**
- **¿Qué tratamiento o conducta indicaría?**
- **¿Cuál es el pronóstico de esta lesión?**



Muchas gracias