

Caso clínico N° 26. Pólipo en fosa nasal. Dr. Neudo Matos, Dr. Marco Tulio Mérida Fuentes, MSc. Fernando Gómez Daza. Postgrado de Dermatología de la Universidad de Carabobo. Valencia. Venezuela

Se exhiben estas imágenes histopatológicas para la discusión de los expertos. En la siguiente entrega se presentará el caso completo con su conclusión.

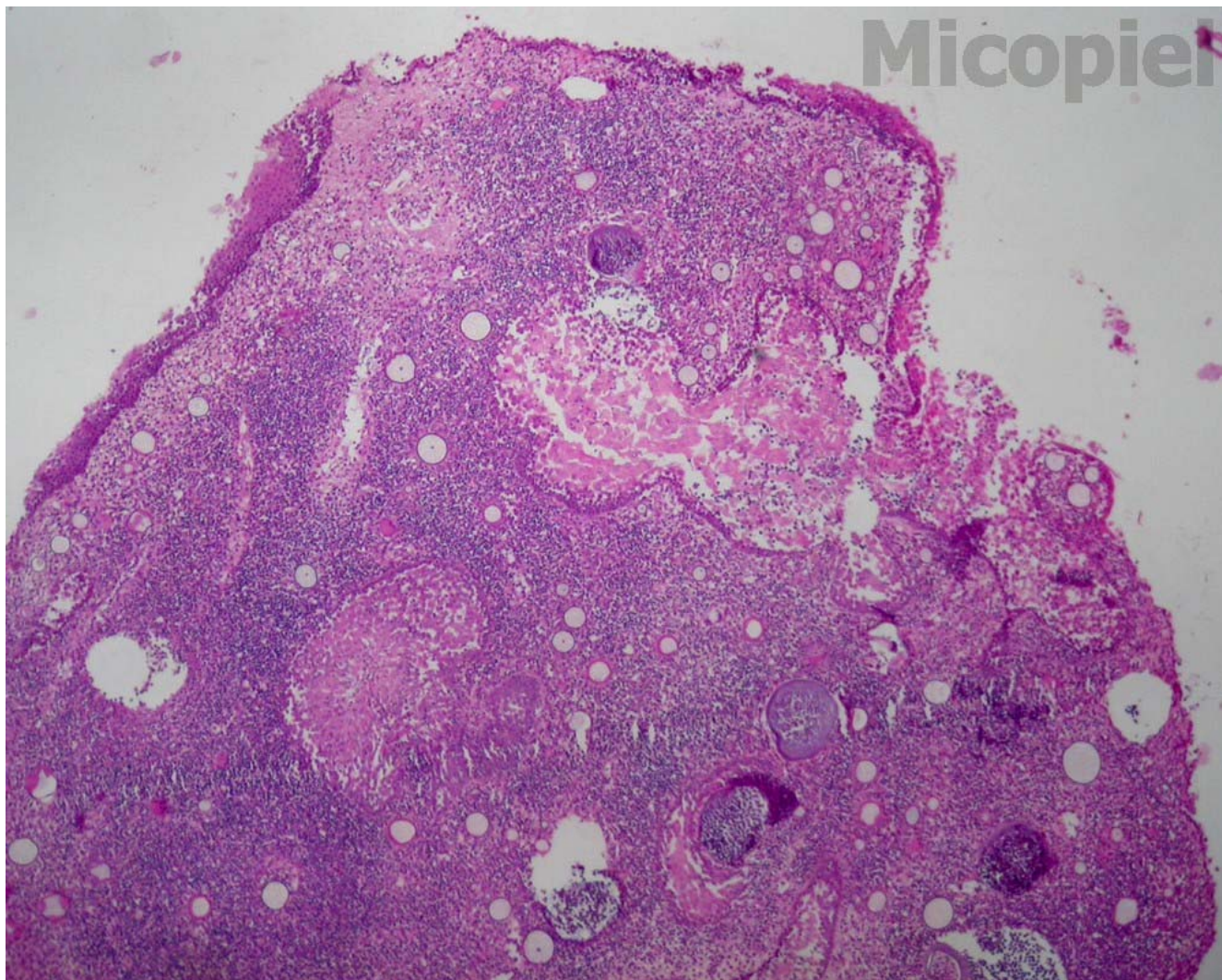


Fig. 1: H-E (45x)

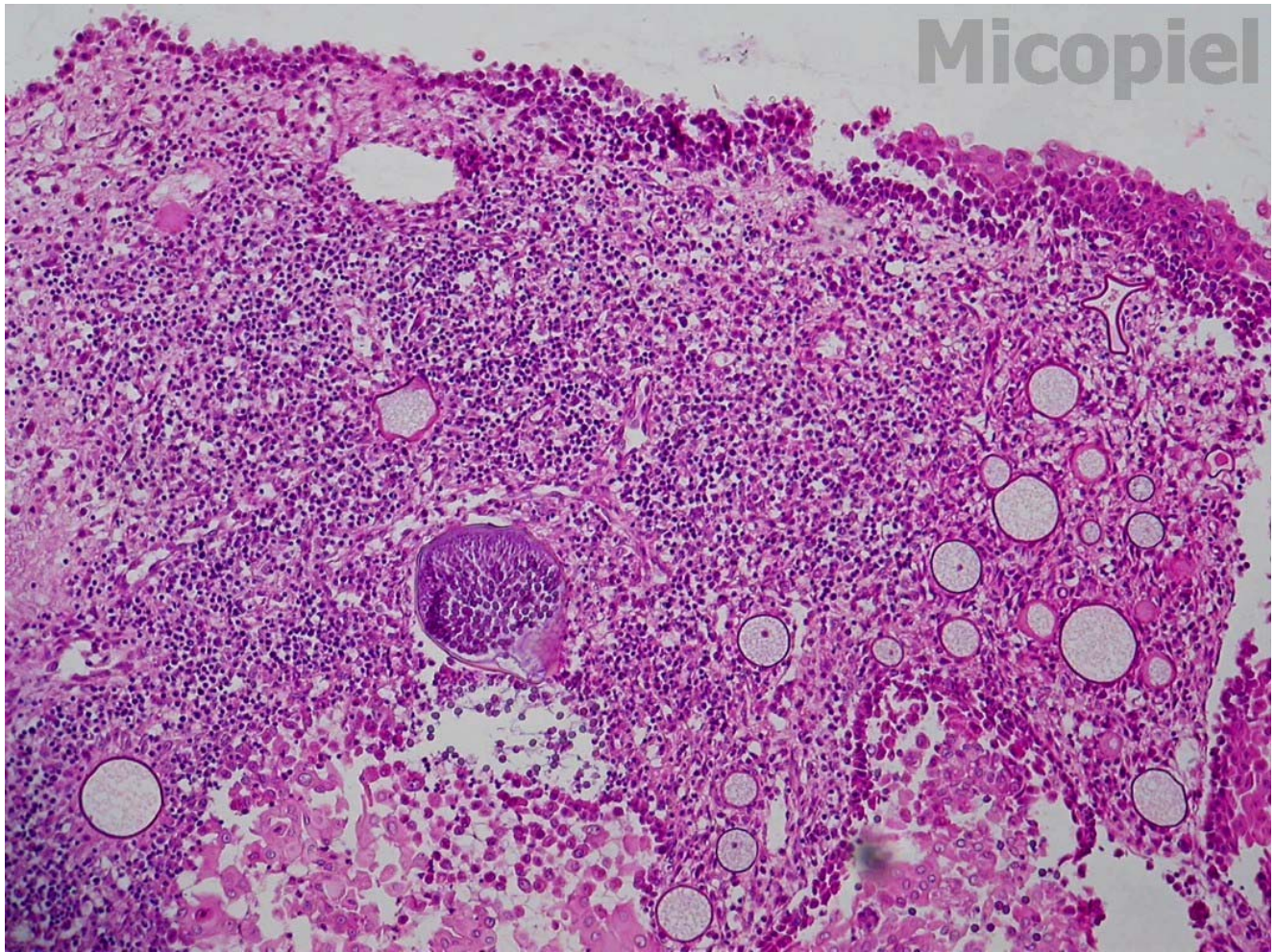


Fig. 2: H-E (100x)

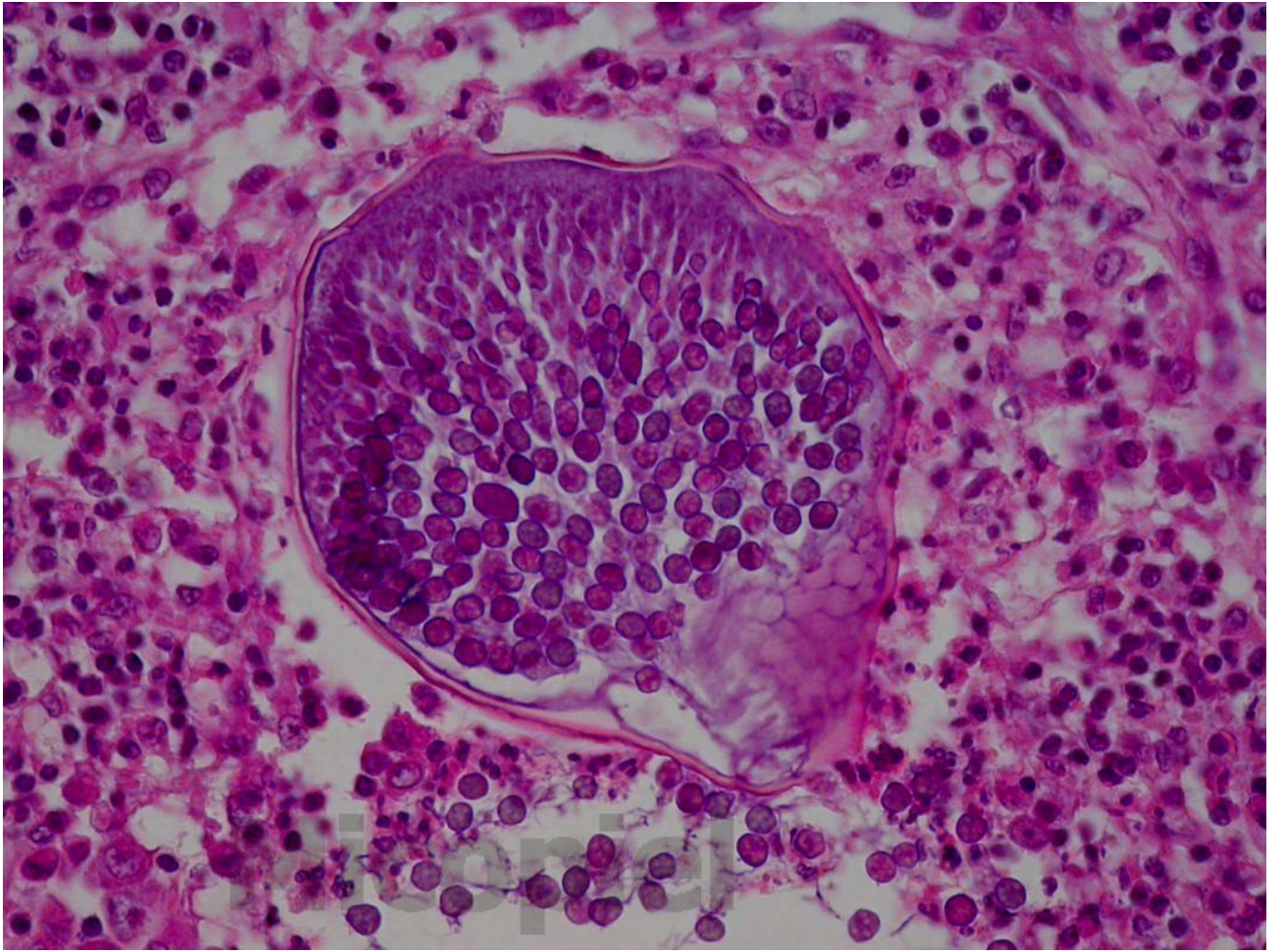


Fig. 3: H-E (400x)

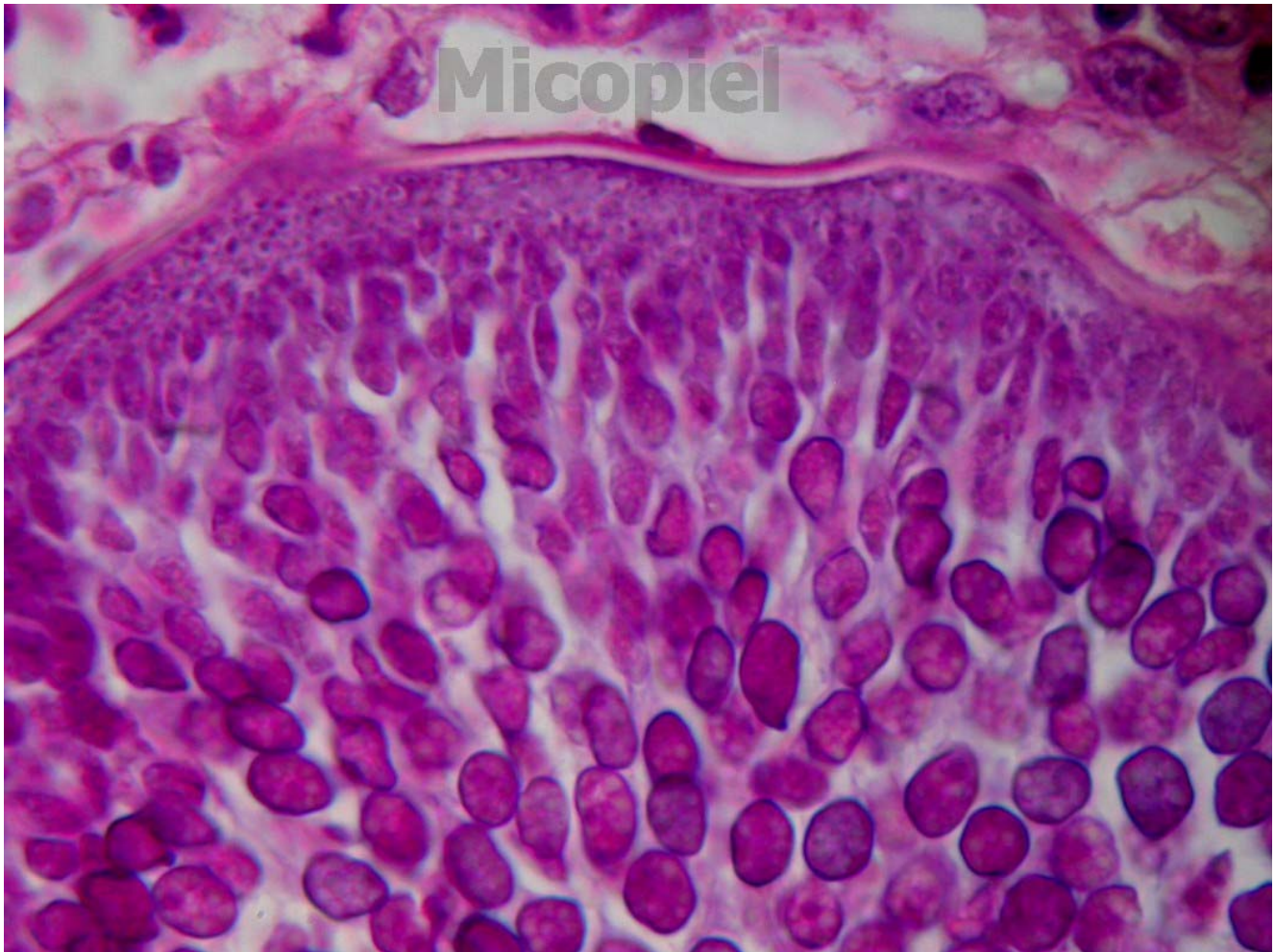


Fig. 4: H-E (1000x)

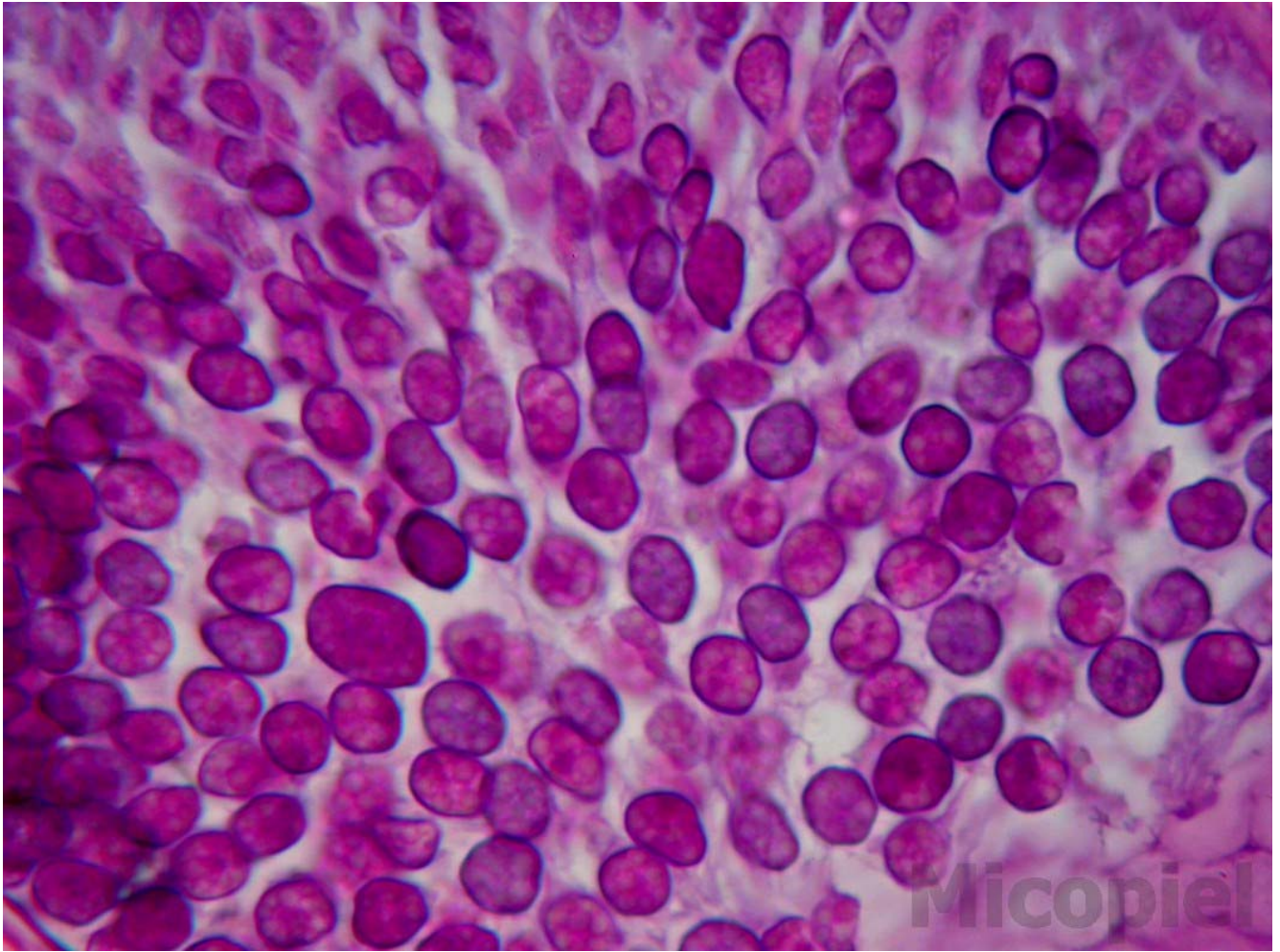


Fig. 5: H-E (1000x)

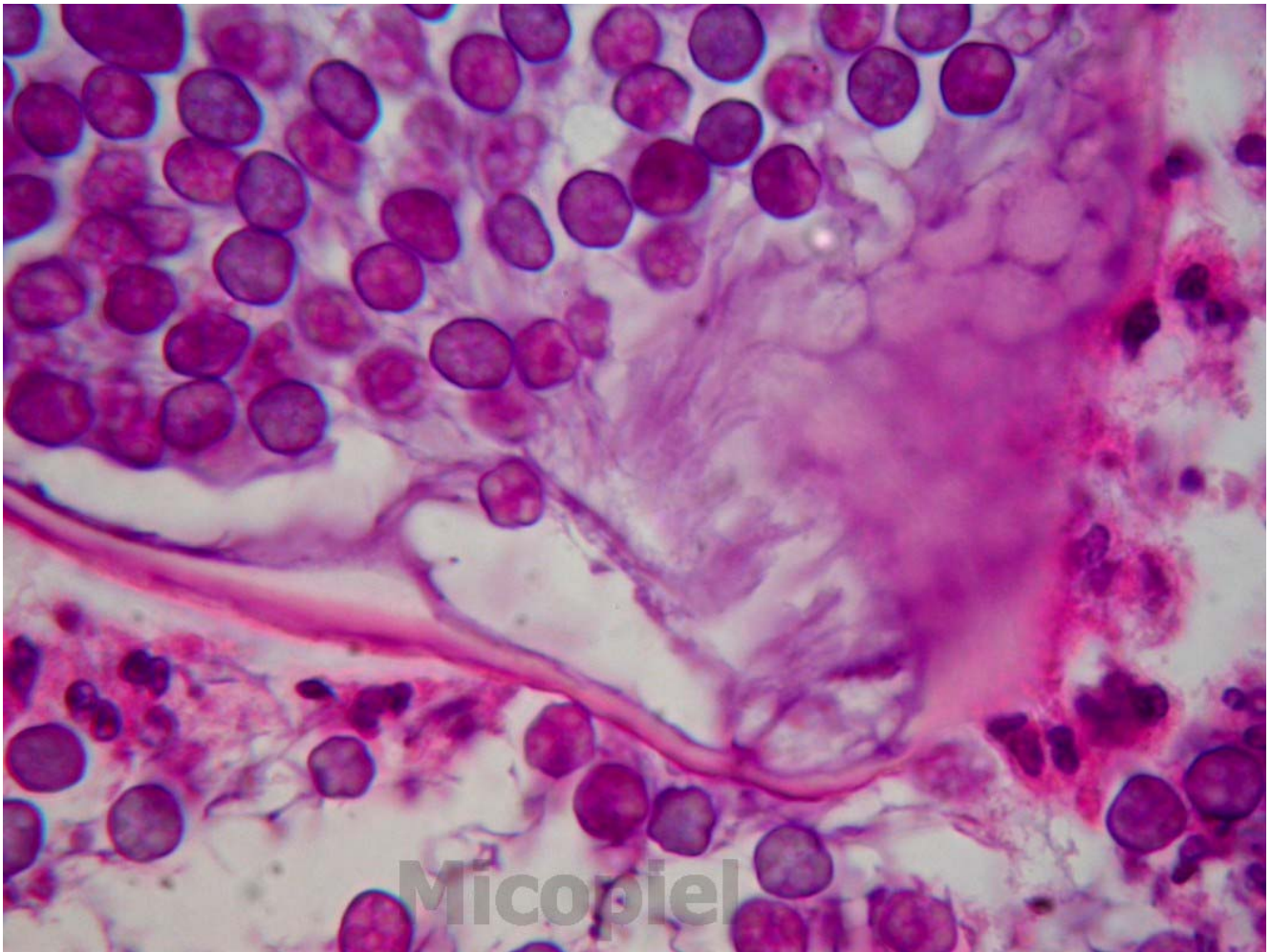


Fig. 6: H-E (1000x)

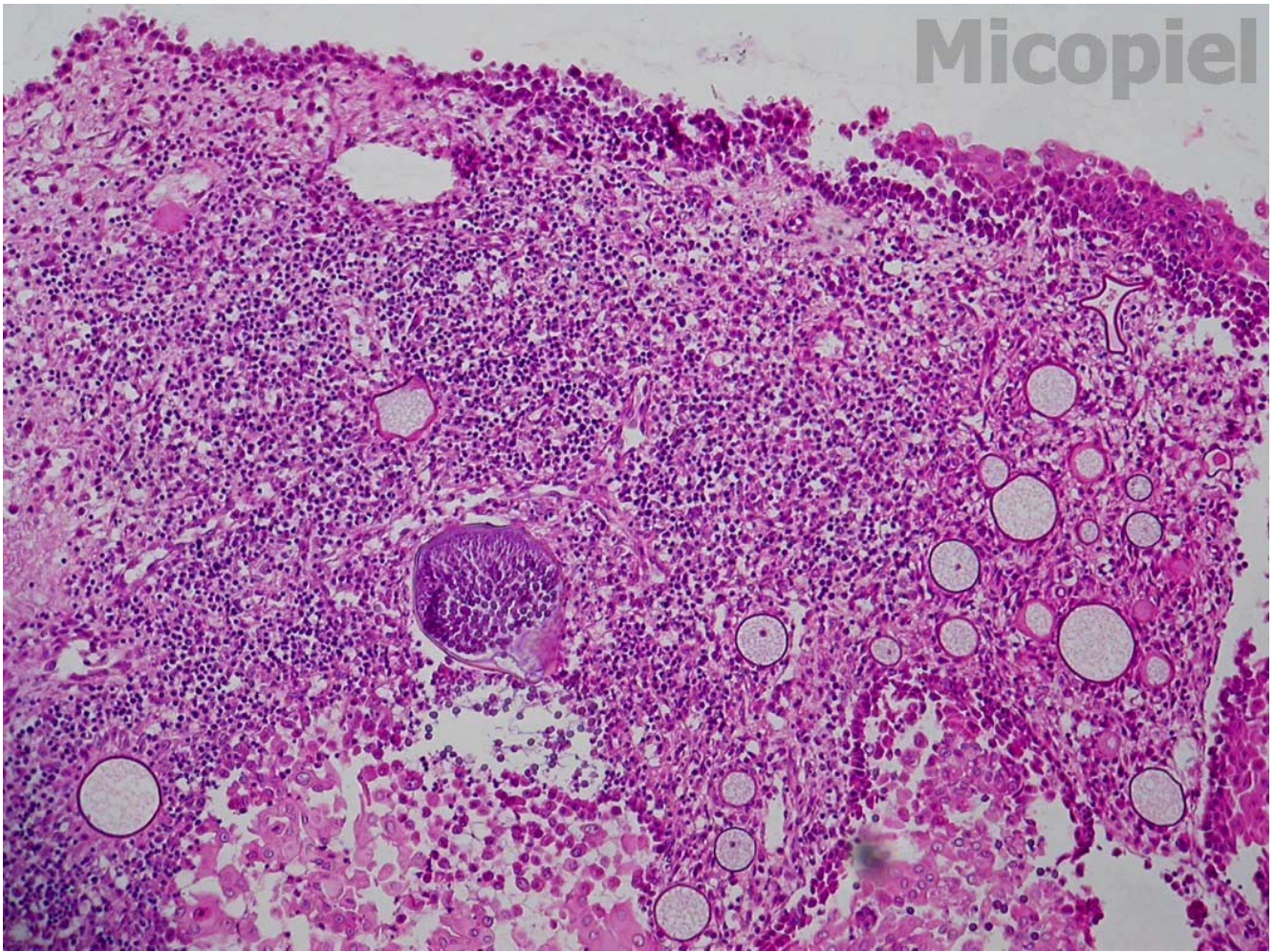


Fig. 7: H-E (100x)

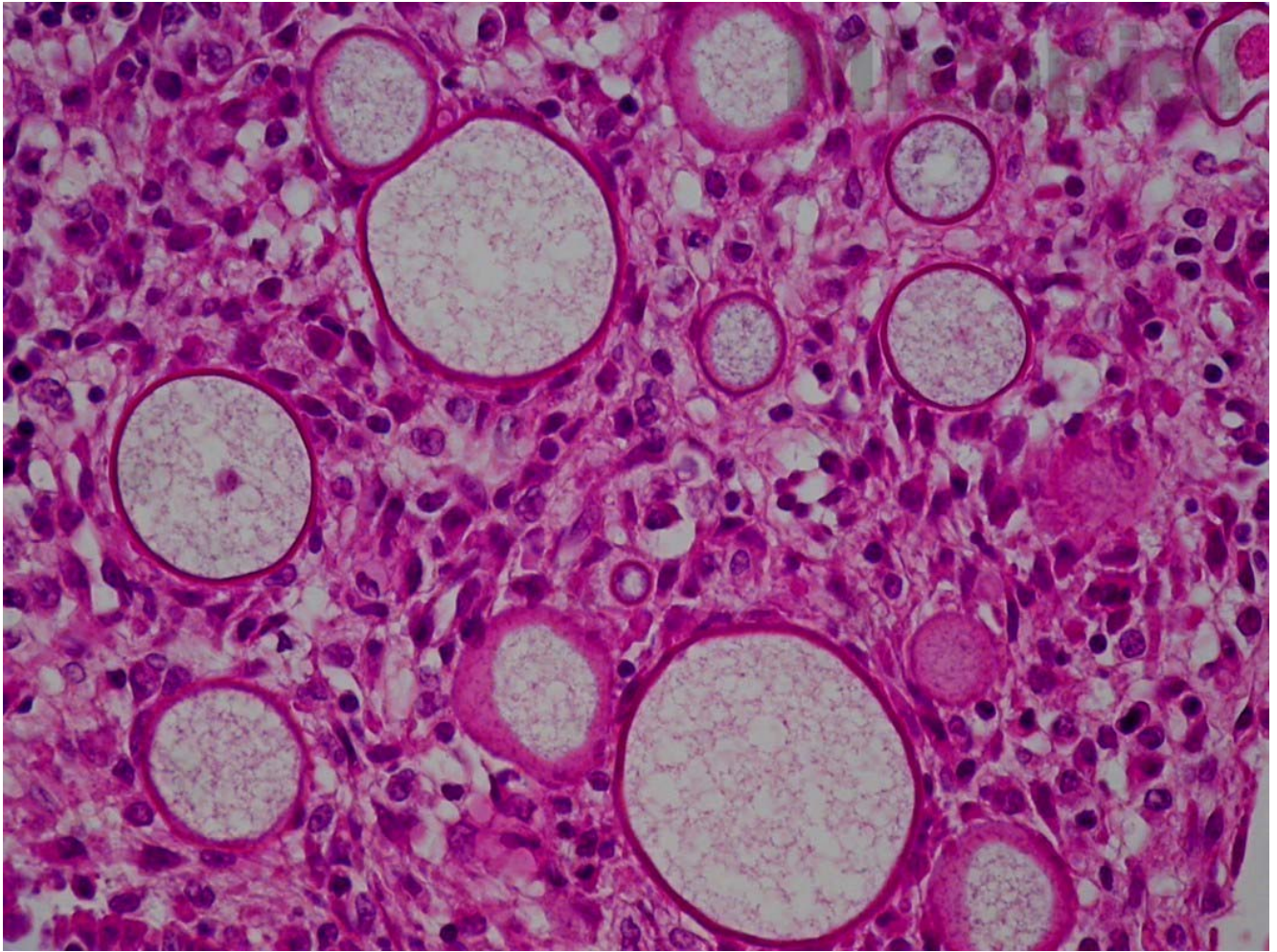


Fig. 8: H-E (400x)

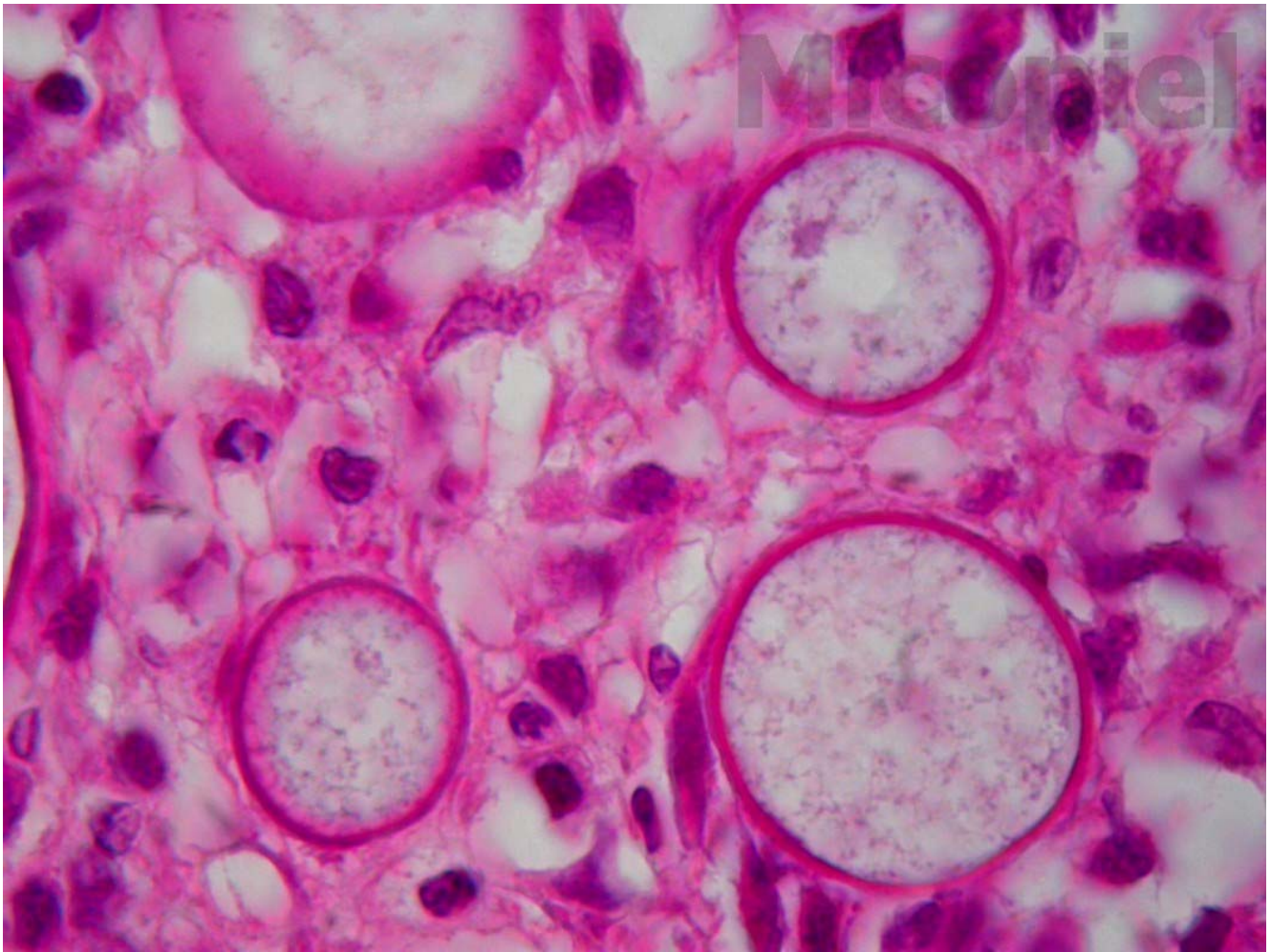


Fig. 9: H-E (1000x)

¿Cuál es su diagnóstico?