

## CASO N° 1 CLINICO- PATOLOGICO PARA DIAGNOSTICO. ULCERAS EN MsIs.

1°. DE ABRIL DE 2008

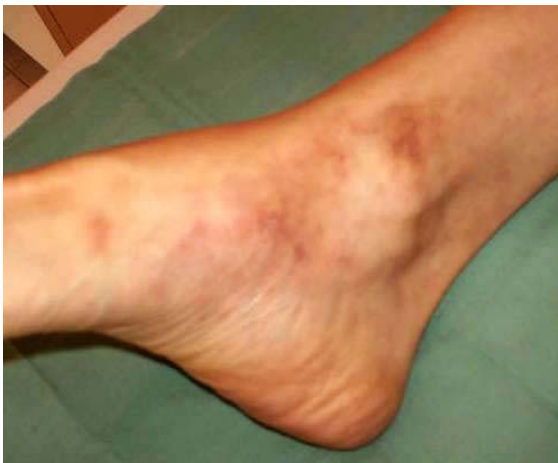Presentado por los Drs. Guillermo Planas Girón (Centro Clínico Profesional Caracas, Caracas-Venezuela) y el Dr. Antonio José Torres (Policlínica Táchira, San Cristóbal, Estado Táchira, Venezuela).

**Nota:** Este interesante caso fue visto en San Cristóbal. Táchira por el Dr. Antonio José Torres quien me refirió la biopsia para ser procesada y reportada.

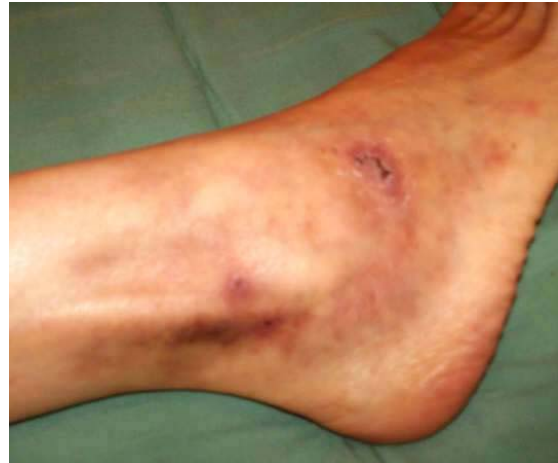AB del sexo femenino de 40 años de edad presenta ulceraciones espontáneas de 2 a 5 mm. de diámetro, irregulares con eritema periférico. Dolor y sensación de ardor, localizadas en maléolos, regiones dorsales y laterales de los pies, de evolución no bien precisada.

Están pendientes los resultados de la investigación inmunológica, perfil de coagulación crioglobulinas, fibrinógeno, y en general todos los referidos a la cascada de coagulación, etc sugeridos para afinar el diagnóstico. En caso de que llegaran oportunamente, los anexaría a la breve historia clínica, pero mientras tanto, pensé que pudiésemos analizar el caso clínico-patológicamente, con la aspiración de obtener una aproximación diagnóstica.

### FOTOS CLINICAS



**FOTO N° 1**



**FOTO N° 2**

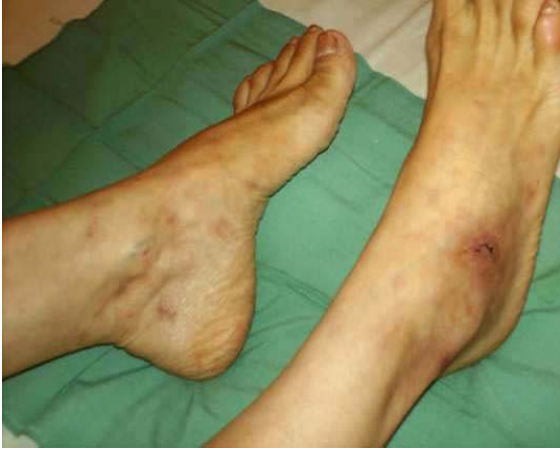

FOTO N° 3

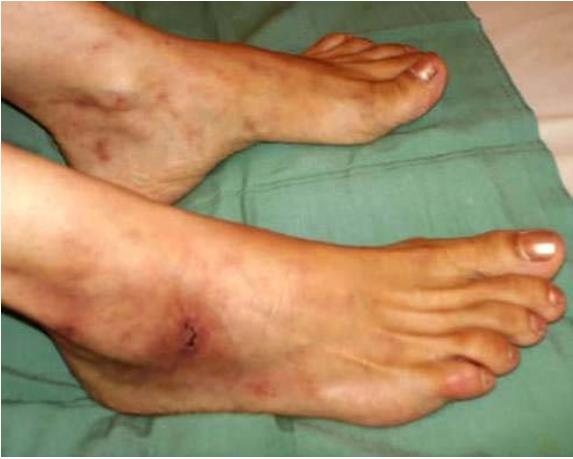

FOTO N° 4

TINCION HEMATOXILINA-EOSINA (FOTOS N° 5; 6; 7 Y 8)

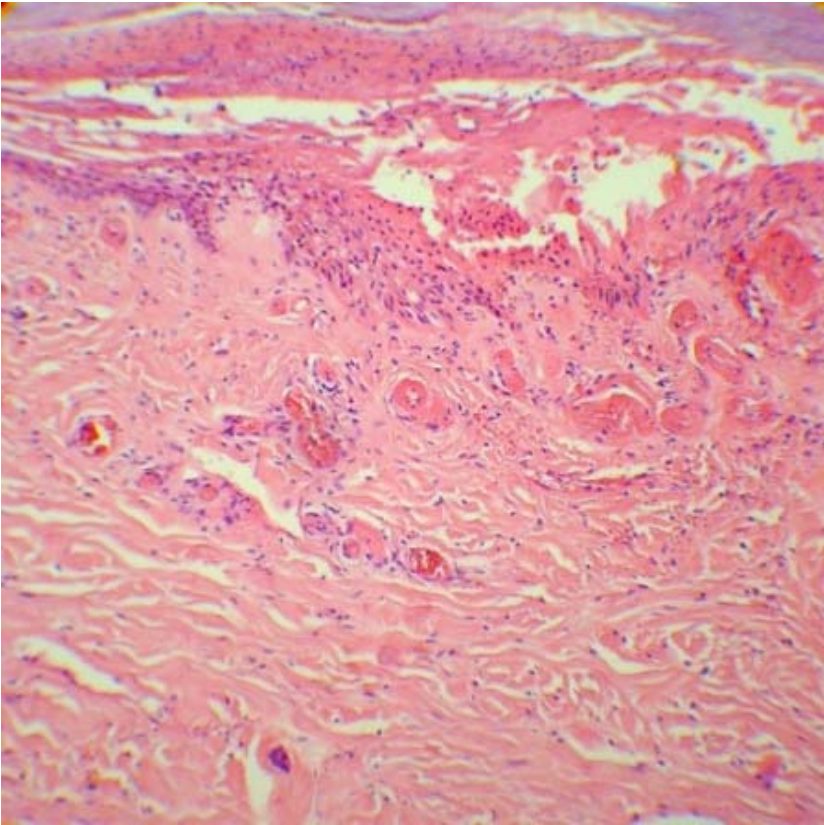
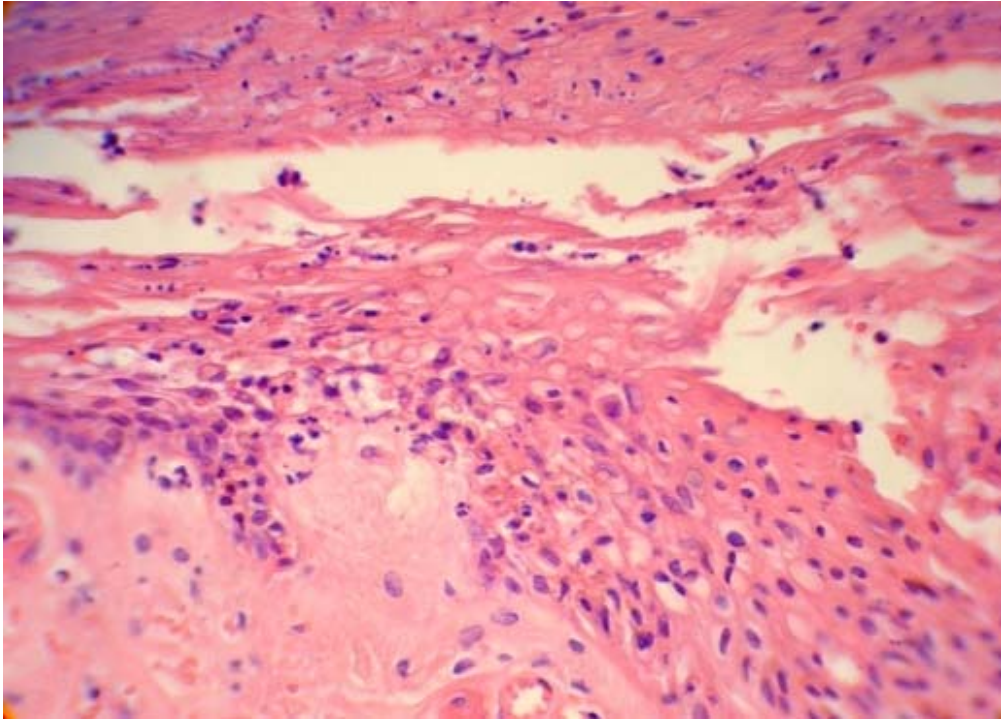
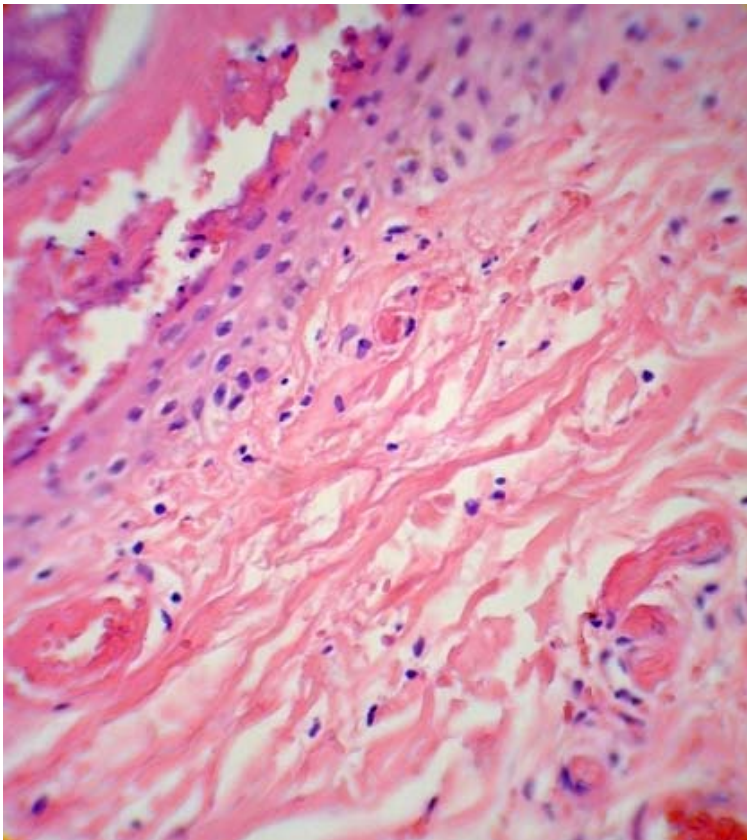


FOTO N° 5 (HE)



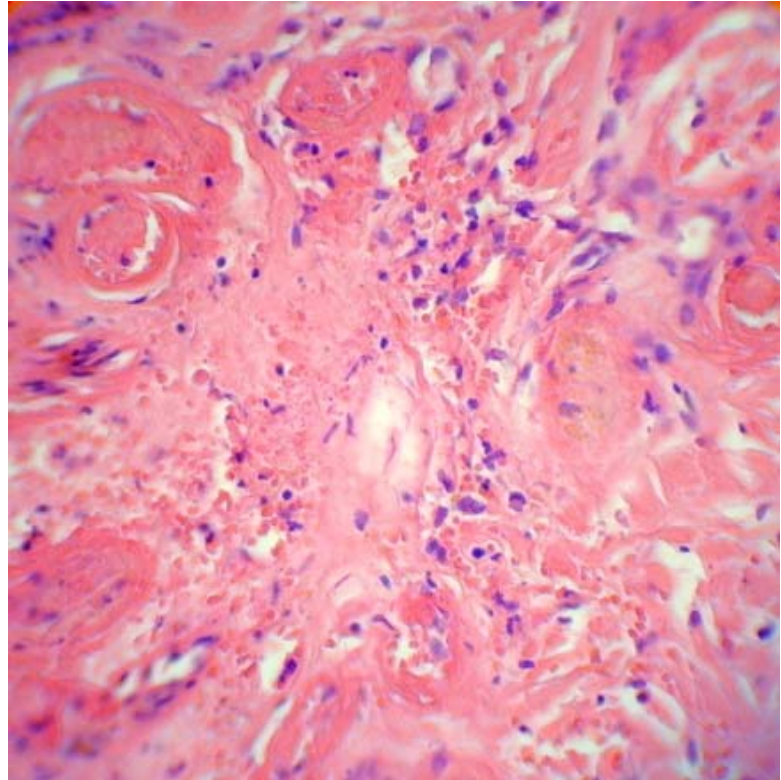
**FOTO N° 6 (HE) LA FOTOGRAFÍA CAPTA LA RELACION DERMO- EPIDERMICA Y SUS ALTERACIONES**



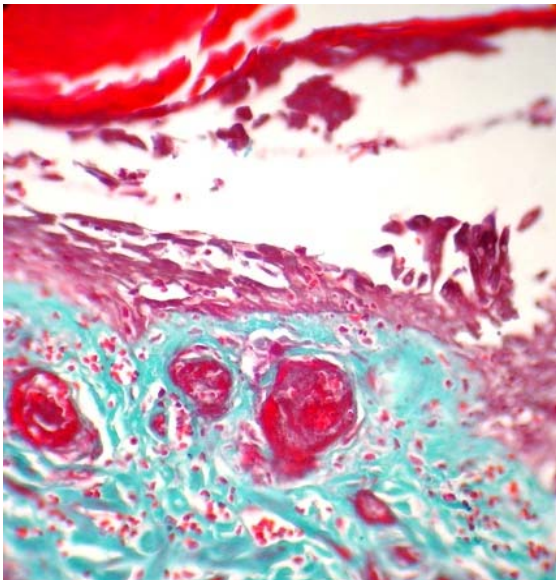
**FOTO N° 7 (H-E) :  
RELACIÓN DERMO-  
EPIDERMICA CON SUS  
RESPECTIVOS  
CONTENIDOS Y  
ALTERACIONES**



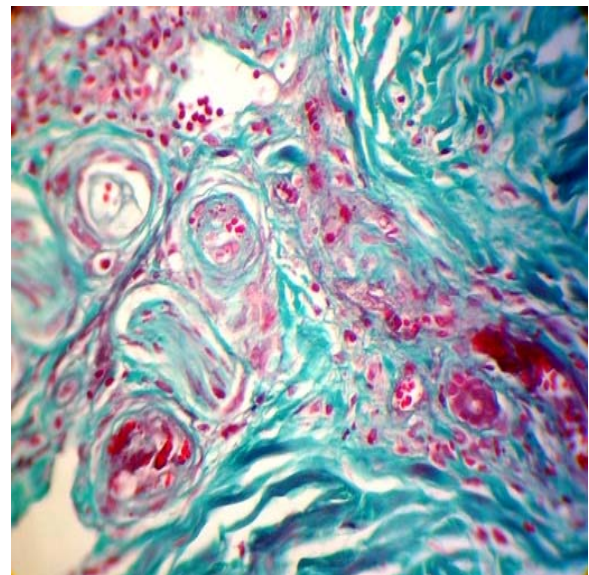
**FOTO N° 8 (H-E)**  
AREA  
LOCALIZADA EN  
DERMIS MEDIA



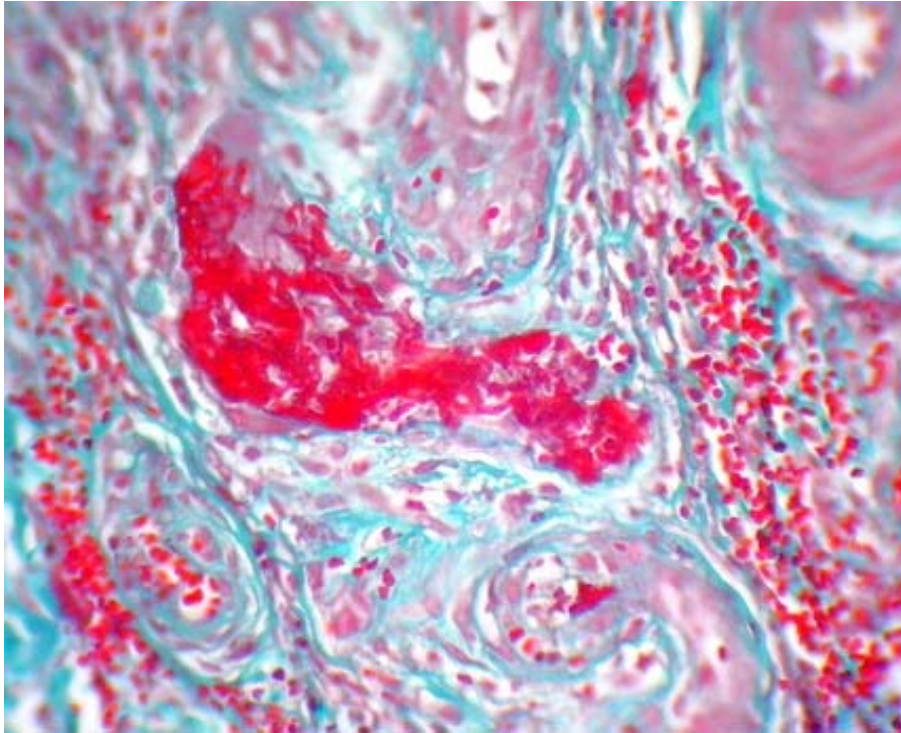
**TRICROMICO DE GOMORY (FOTOS N° 9; 10; y 11)**



**FOTO N° 9 (TG)**

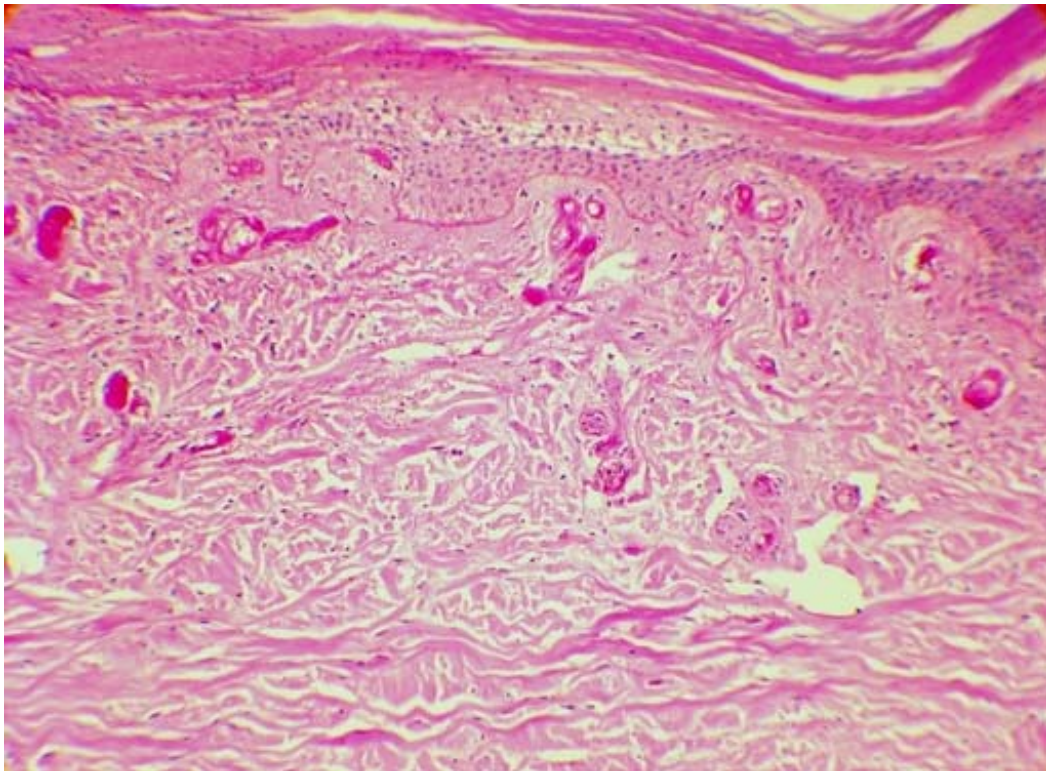


**FOTO N° 10 (TG)**



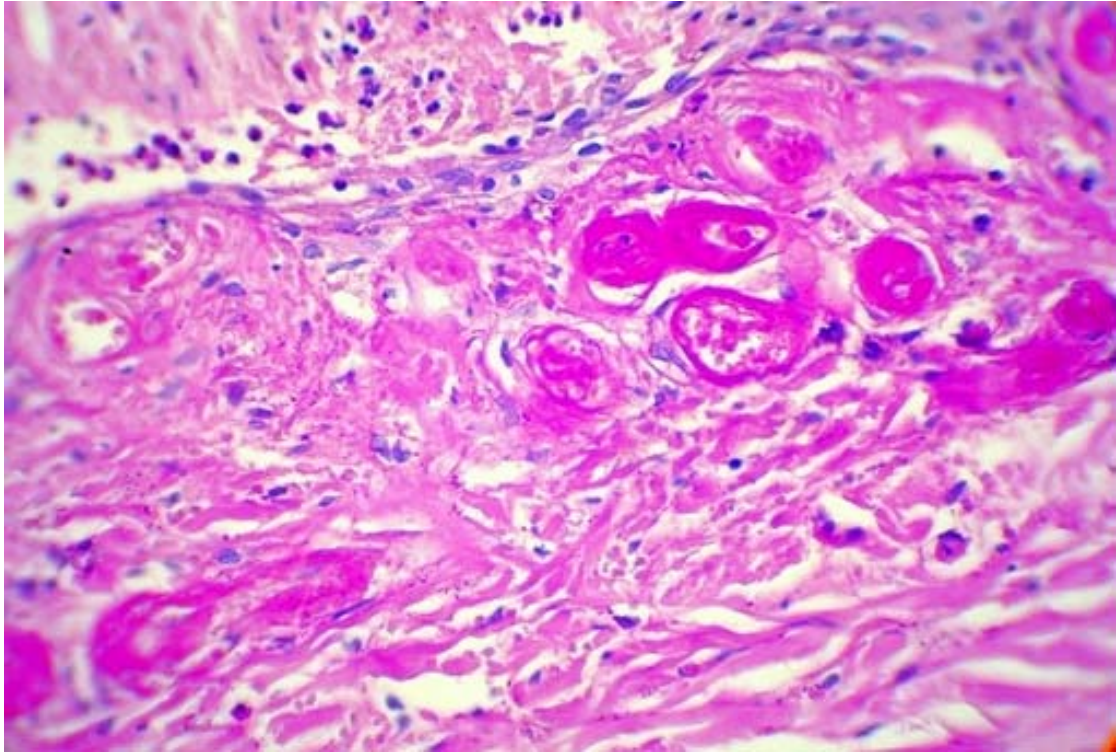
**FOTO N° 11 (TG)** 45 X. LESION EN UNA ESTRUCTURA DE DERMIS MEDIA Y SU RELACION CON TEJIDOS ADYACENTES.

**(FOTOS N° 12; Y 13) TINCION PAS-SD**



**FOTO N° 12 (PAS-SD):** LENTE PLANO ACROMATICO 23,5 X





**FOTO N° 13:** (PAS-SD) 45 X

**¿DESPUES DE OBSERVAR LAS CARACTERÍSTICAS CLINICAS-PATOLÓGICAS, EN QUE POSIBILIDAD (ES) DIAGNOSTICA (S) PENSARIA UD?**

En el transcurso de la discusión, se anexará el Informe Histopatológico correspondiente con sus respectivas observaciones y el enfoque clínico-patológico, que en nuestra opinión, tenemos del caso.