

CASO CLINICO PATOLOGICO PARA DIAGNOSTICO Nº 6

Paciente V. P., de 50 años, quien presenta esta lesión tumoral en la cara lateral derecha de la nariz, bien delimitada y de ocho meses de evolución.

Después de observar los aspectos clínico- patológicos, agradezco su opinión razonada del caso.

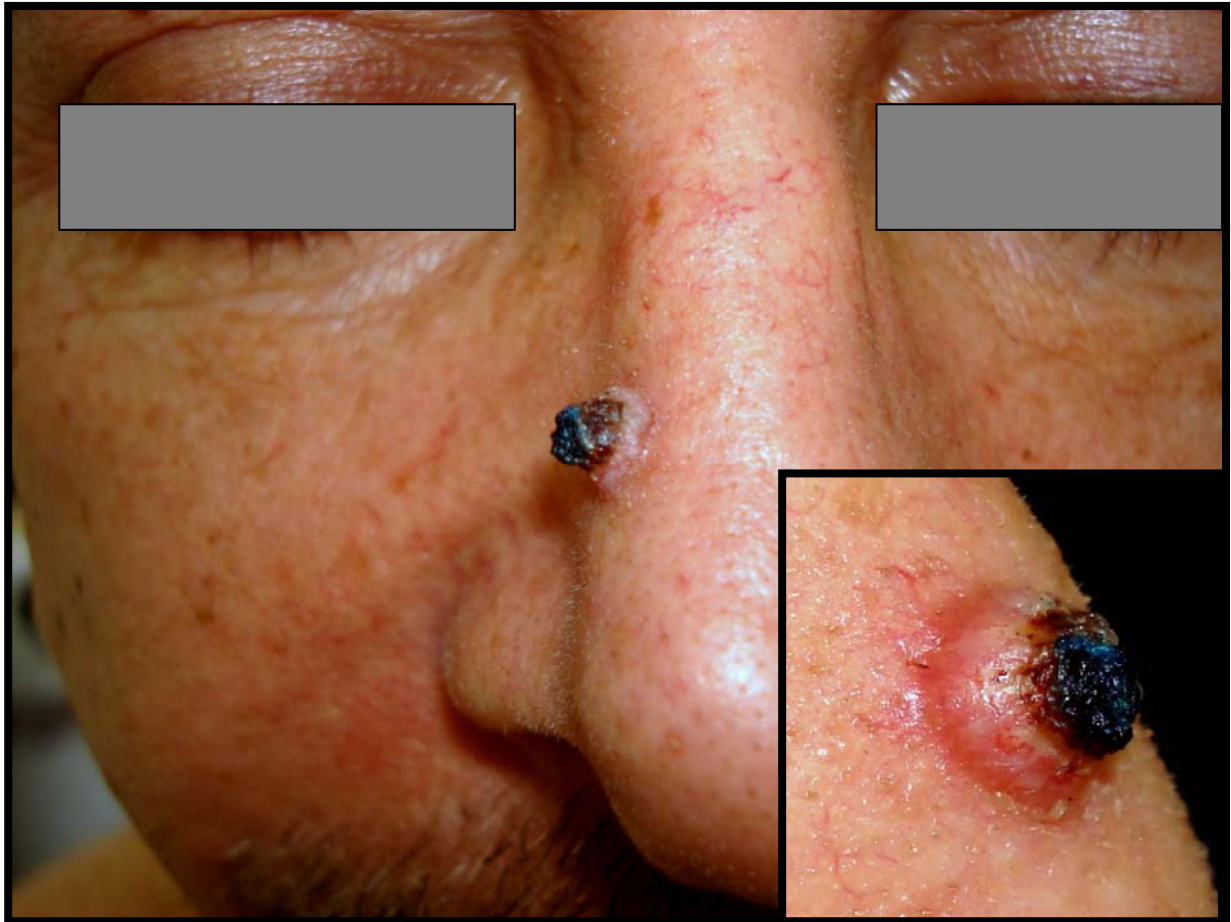


FOTO Nº 1

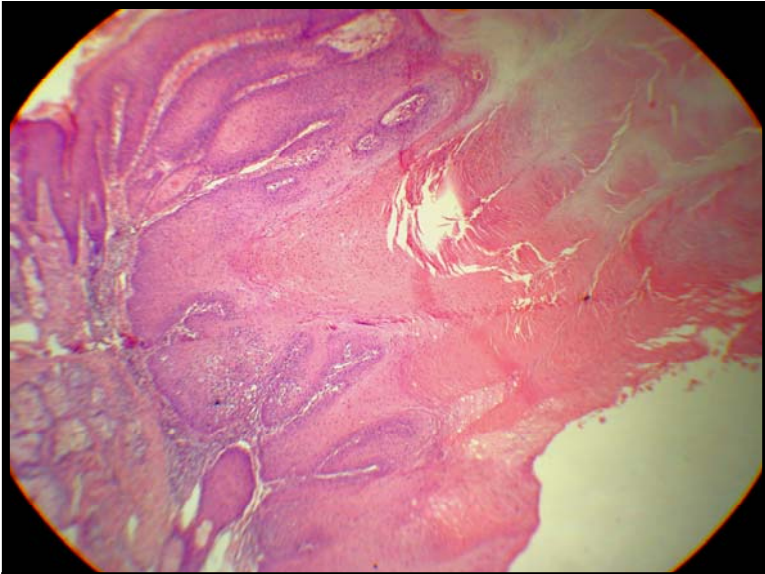


FOTO N° 2

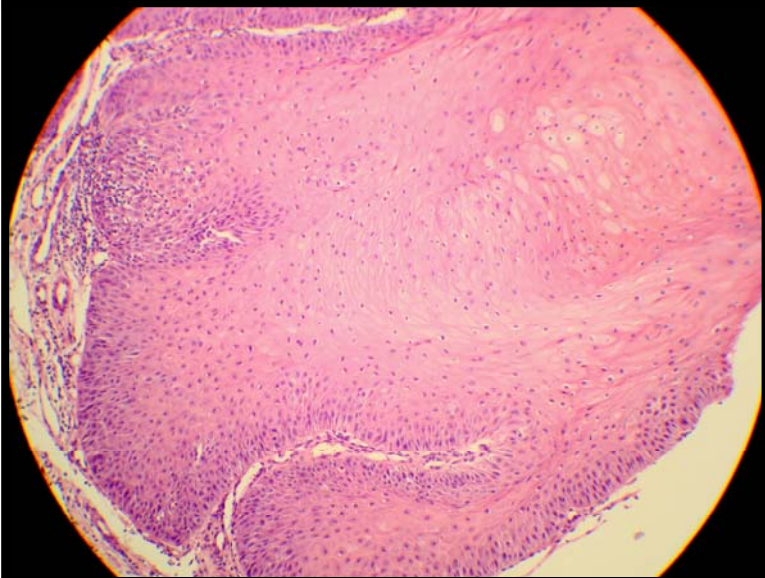


FOTO N° 3

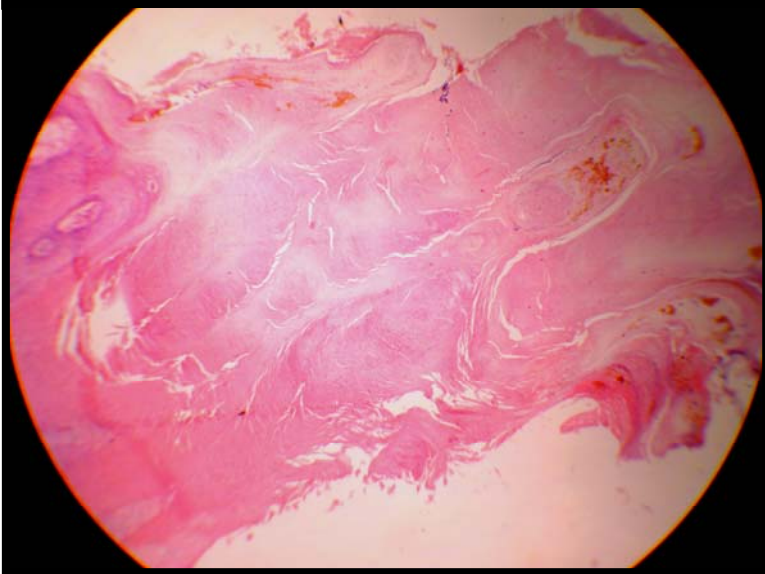


FOTO N° 4

FOTO Nº 5

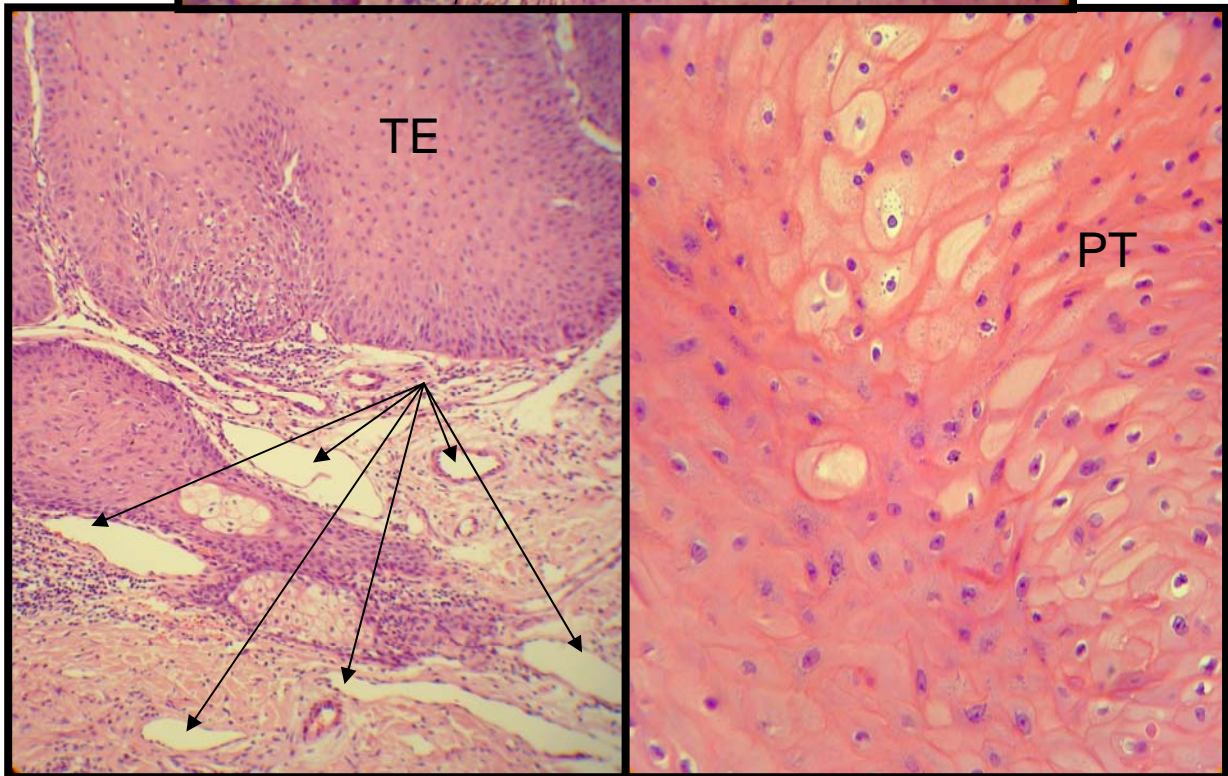
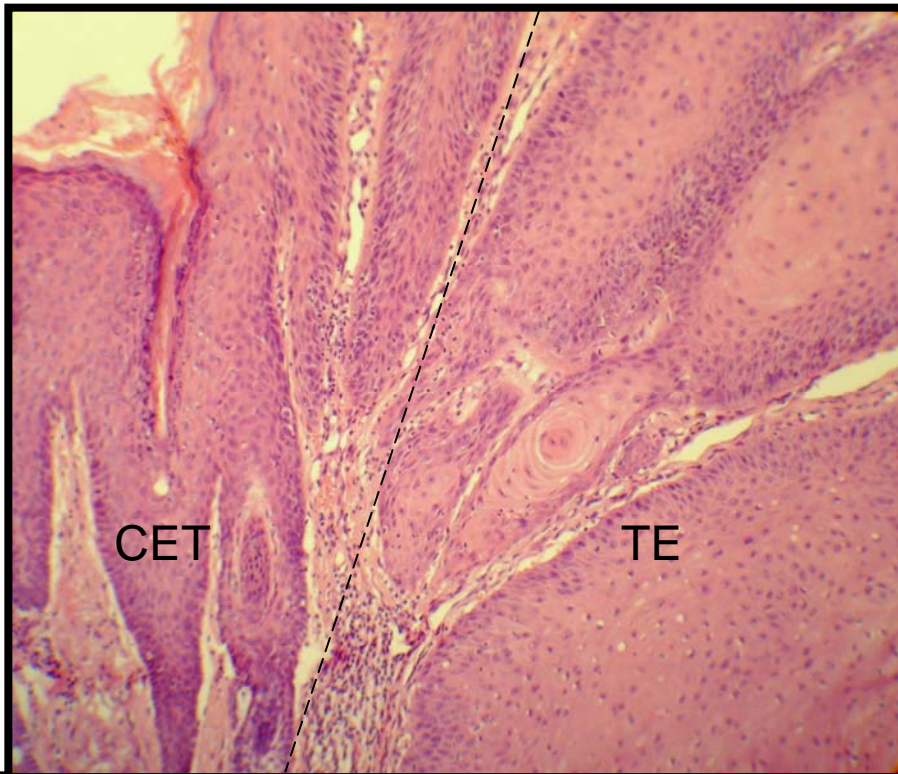


FOTO Nº 6

FOTO Nº 7

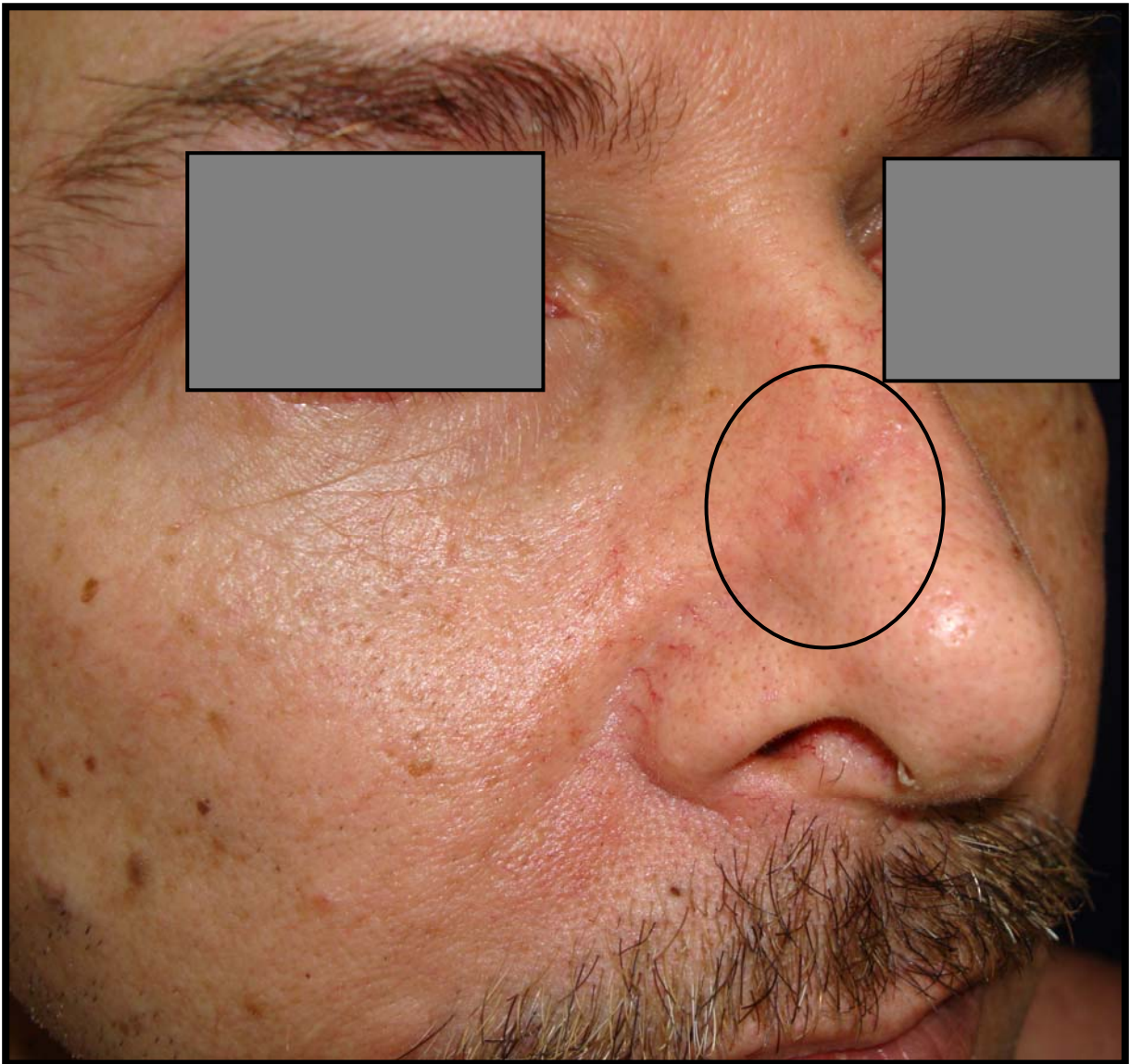


FOTO Nº 8 (Post- Operatorio a los 10 dias)

Después de la discusión, anexaré mi opinión razonada sobre el caso.

Guillermo Planas Girón
Caracas, Venezuela
12 de junio de 2008