Universidad de Carabobo
Postgrado de Dermatología
Ciudad Hospitalaria ¨Dr. Enrique Tejera¨
Servicio de Dermatología

HANSEN Y VIH

Dr. Eusebio Plasencia

DATOS PERSONALES

Sexo: Masculino.

Edad: 35 años.

Natural y Procedente:
Edo. Carabobo.

ANTECEDENTES

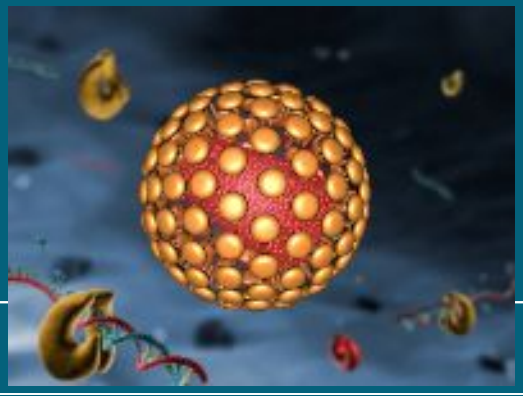



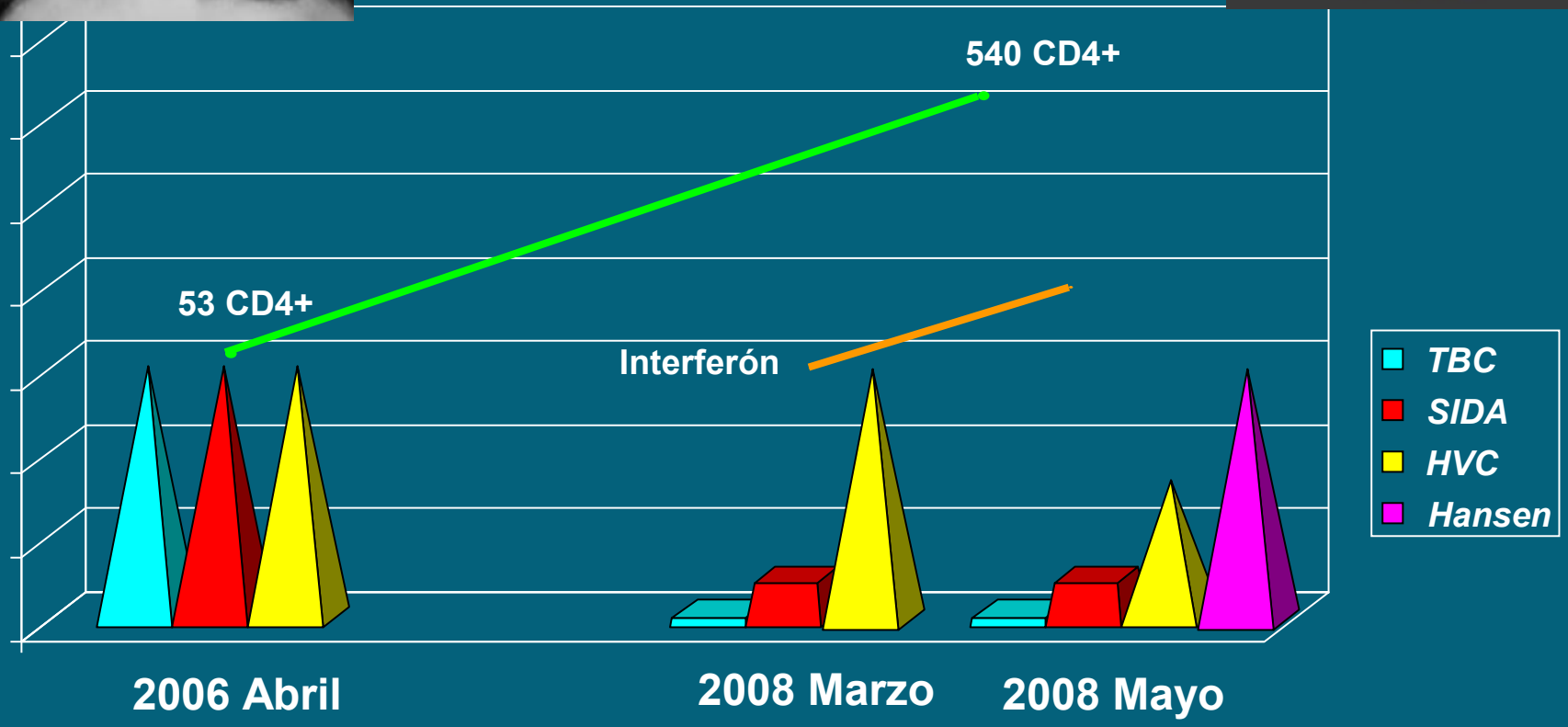

ANTECEDENTES

Familiares:

- ✓ No contributorios

Personales:

- ✓ Ocupación: Chofer
- ✓ Drogas ilícitas inhalatorias
- ✓ Conducta sexual: Heterosexual

EXAMEN CLÍNICOS

- ✓ Exploración de sensibilidad:
  - Anestesia térmica, táctil y dolorosa.
- ✓ Exploración de troncos nerviosos:
  - Ciático poplíteo externo engrosado en su trayecto.

PARACLÍNICOS

- ✓ Estudio Bacteriológico :
  - Linfa: No se observaron estructuras.
  - ✓ Laboratorio: DLN

HISTOPATOLOGIA

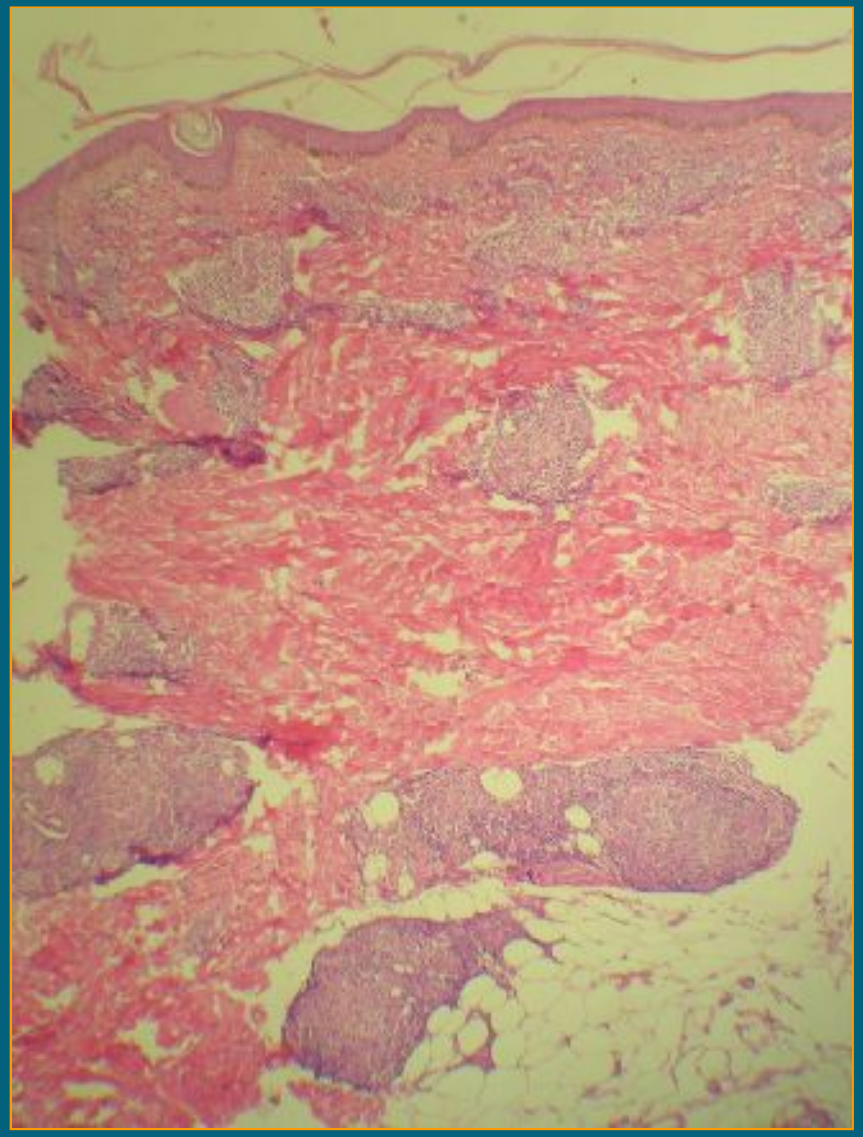

H-E 100x

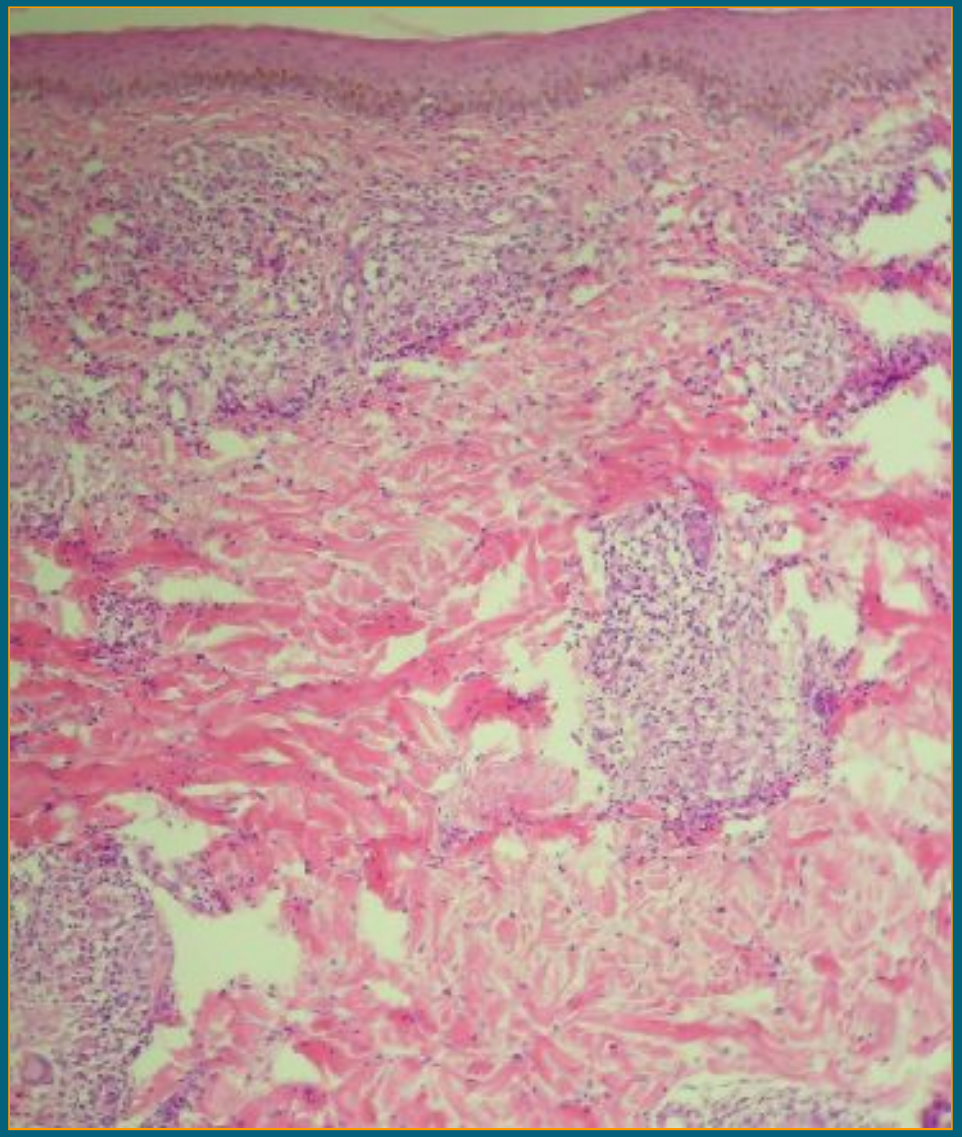

H-E 200x

HISTOPATOLOGIA

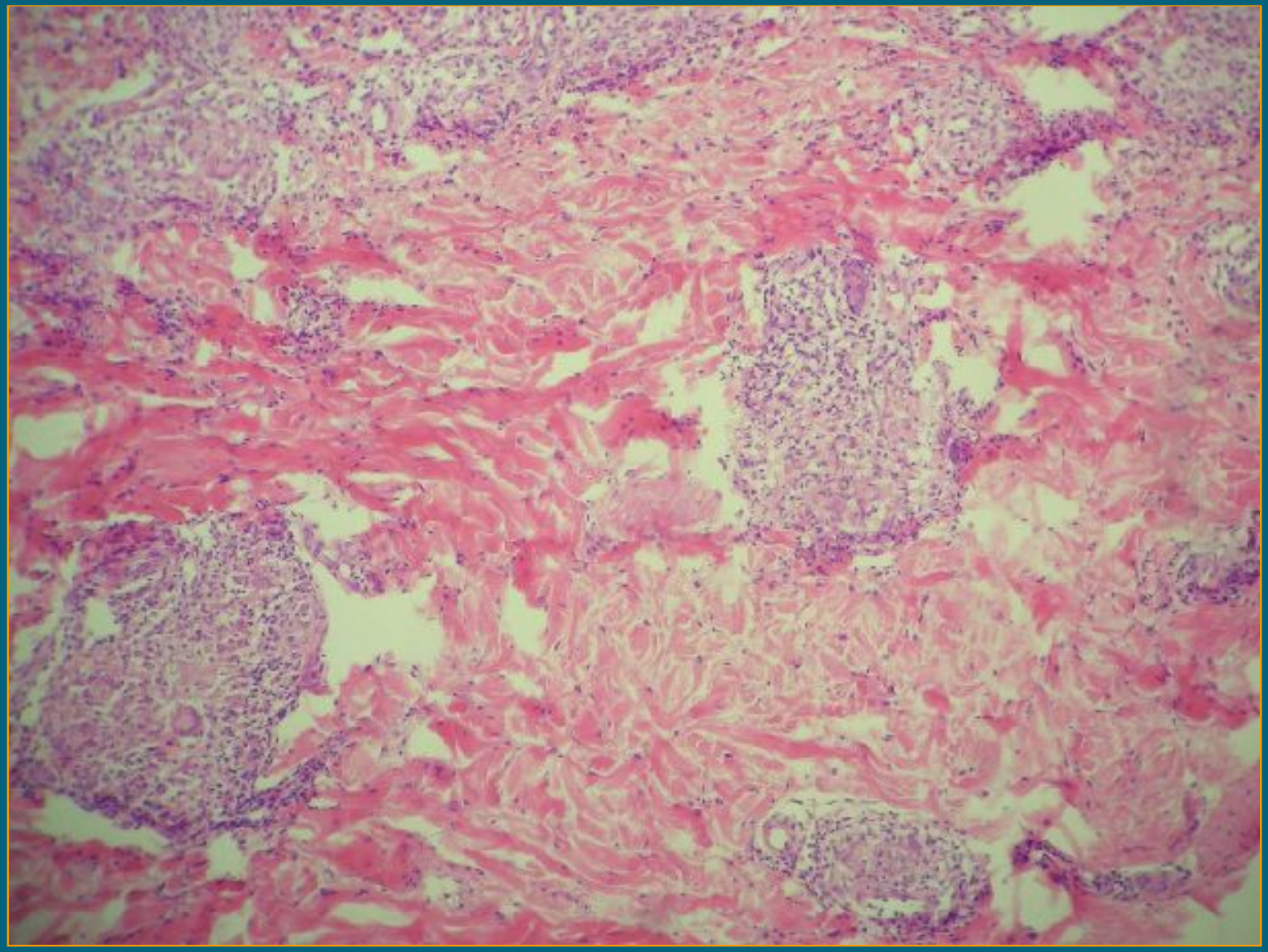

HISTOPATOLOGIA

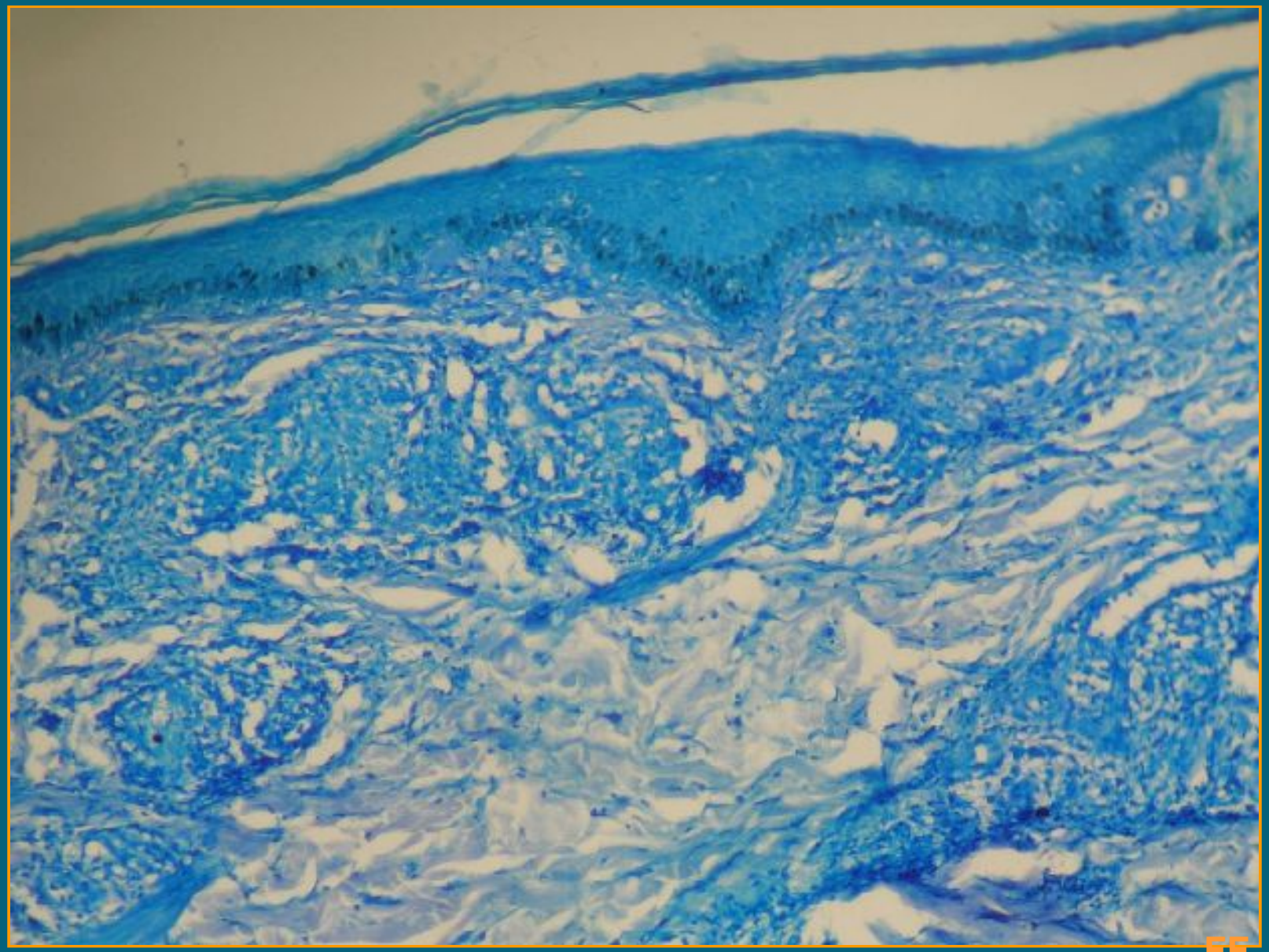

FF- 200x

HISTOPATOLOGIA

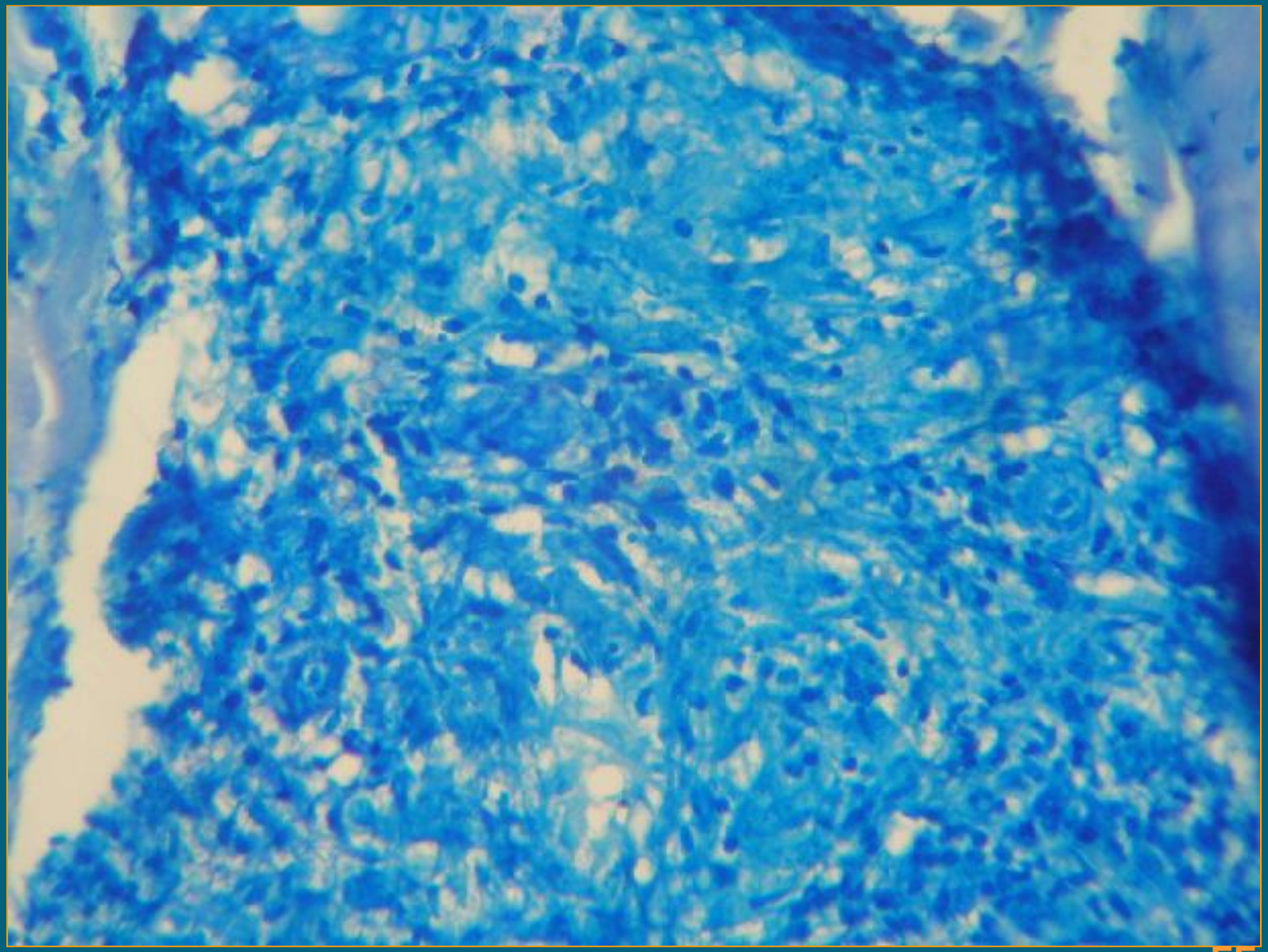

FF- 400x

DIAGNÓSTICO

- ✓Infección por VIH
- ✓Infección por hepatitis C
- ✓Enfermedad de Hansen (BT)
- ✓Fenómeno reaccionad tipo I
- ✓Síndrome inflamatorio de restauración inmune (IRIS)

HANSEN Y VIH

- ✓Síndrome Inflamatorio de Restauración Inmune (IRIS)

"Brote atribuido a la reacción inflamatoria inmunitaria después de iniciar tratamiento TARGA"

DeSimone JA, Pomerantz RJ, Babinchak TJ. Inflammatory reactions in HIV-1-infected persons after initiation of highly active antiretroviral therapy. Ann Intern Med 2000; 133:447-54

IRIS

- ✓Mecanismo desconocido.
- ✓Asociado a incremento de Niveles de CD4, CD8, la actividad de IL-2 y interferón-gamma.
- ✓Presentación con Síndrome No infeccioso:

Con afectación Cutánea: Urticaria papular, Foliculitis eosinofílica, Síndrome de Sweet, Síndrome de Reiter, Sarcoidosis, Lupus eritematoso sistémico.

Sin afectación Cutánea: Tiroiditis Autoinmune, S. de Guillain-Barre, miopatías, radiculopatías, porfirias aguda, linfoma No Hodgkin.

IRIS

- ✓Presentación con Síndrome infeccioso:

  Mycobacterium tuberculosis

  Mycobacterium no tuberculosis

  Hongo (*C. neoformans, H. capsulatum, C. albicans)*

  Protozoa (T. gondii, P. jiroveci, L. donovani)

  Virus (*CMV, HPV, VZV, M. contagiosum V. Parvovirus* B19, hepatitis B / C V.)

Hengge UR, Franz B, Goos M.Decline of infection skin manifestations in the era de highly active antiretroviral therapy,AIDS.2000;14:1069-70
DeSimone JA, Pomerantz RJ, Babinchak TJ. Inflammatory reactions in HIV-1-infected persons after initiation of highly active antiretroviral therapy. Ann Intern Med 2000; 133:447-54

Behrens GM, Meyer D, Stoll M, schimdt RE, Inmune reconstitution syndromes in human inmuno deficiency virus infection following effective entiretroviral therapy. Immunobiology 2000;202:186-93.

IRIS

Criterios Mayores:

- ✓Presentación atípica de “infecciones o tumores oportunista” en paciente que responde a terapia antiretroviral
- ✓ Descenso de niveles plasmático de VIH RNA 1 log de copias/ml.

Criterios Menores:

- ✓ Incremento de contaje de los niveles de CD4+ después de iniciado TARGA.
- ✓Incremento para respuesta inmune especifica para patógeno.
- ✓Resolución espontánea de la enfermedad sin tratamiento especifico con continuación de TARGA

Frenh MA, Price P, Stone SF: Immune restoration disease after antiretroviral therapy. AIDS 2004; 1615-27

TRATAMIENTO

- ✓ Prednisona: 50 mg/día
- ✓ Esquema OMS- Hansen:
  - Rifampicina: 600 mg mensual
  - Clofazimina: 300 mg, 1er día
    - 200 mg, diario por 3 meses
  - DDS 100 mg/días
- ✓ Terapia Antiretroviral:
  - Efavirenz 600 mg/día,
  - Lamivudina 150 mg/día
  - Zidovudina 300 mg/día

HANSEN - VIH - IRIS

- ✓Síndrome Inflamatorio de restauración inmunitaria:

  -14 Casos paucibacilares (BT y LT):

  6 ulceración

  5 neuritis severa

  3 casos normal

Law SD, Wood C, Lockwood DN. Bordeline tuberculoid leprosy: An inmune reconstitution phomonenon in a human immunodefieciency virus infected person. Clin Infect Dis 2003;140:997-1000

Couppie P, Abel S, Voinchet H, Roussel M, Helenon R, Huerre M, et al. Inmune reconstitution inflammatory syndrome associated with HIV and leprosy. Arch Dermatol 2004;140:997-1000

Visco-Comandini U, longo B, Cuzzi T, Paglia MG, Antonucci G, Tuberculoid Leprosy in a patient with AIDS; A manifetation of inmune restotationdrome. Scand J infect Dis 2004;36:881-3

Pignataro P. Rocha Ada S, Nery JA, Miranda A, Sales AM, Ferreira H *et al.* Leprosy and AIDS: Two cases of increasing inflammatory reactions et the start of highly active antiretroviral therapy. Eur J. Clin Mcrobiol infect Dis 2004;23:408-11

Kharkar V, Bhor UH, Mahajan S, Khopkar U. Type I lepra reaction presenting as inmune reconstitution inflammatory syndrome. Indian J. Dermatol Venereol Leprol 2007;73:253-6.

EVOLUCIÓN

EVOLUCIÓN

EVOLUCIÓN

EVOLUCIÓN

BIBLIOGRAFÍA

Hengge UR, Franz B, Goos M. Decline of infection skin manifestations in the era de highly active antiretroviral therapy, AIDS. 2000;14:1069-70

DeSimone JA, Pomerantz RJ, Babinchak TJ. Inflammatory reactions in HIV-1-infected persons after initiation of highly active antiretroviral therapy. Ann Intern Med 2000; 133:447-54

Behrens GM, Meyer D, Stoll M, schimdt RE, Inmune reconstitution syndromes in human inmuno deficiency virus infection following effective entiretroviral therapy. Immunobiology 2000;202:186-93.

Law SD, Wood C, Lockwood DN. Bordeline tuberculoid leprosy: An inmune reconstitution phomonenon in a human immunodefieciency virus infected person. Clin Infect Dis 2003;140:997-1000

Couppie P, Abel S, Voinchet H, Roussel M, Helenon R, Huerre M, *et al*. Inmune reconstitution inflammatory syndrome associated with HIV and leprosy. Arch Dermatol 2004;140:997-1000****

Visco-Comandini U, longo B, Cuzzi T, Paglia MG, Antonucci G, Tuberculoid Leprosy in a patient with AIDS; A manifetation of inmune restotationdrome. Scand J infect Dis 2004;36:881-3.

BIBLIOGRAFÍA

Pignataro P. Rocha Ada S, Nery JA, Miranda A, Sales AM, Ferreira H *et al.* Leprosy and AIDS: Two cases of increasing inflammatory reactions et the start of highly active antiretroviral therapy. Eur J. Clin Mcrobiol infect Dis 2004;23:408-11.

Kharkar V, Bhor UH, Mahajan S, Khopkar U. Type I lepra reaction presenting as inmune reconstitution inflammatory syndrome. Indian J. Dermatol Venereol Leprol 2007;73:253-6.

Frenh MA, Price P, Stone SF: Immune restoration disease after antiretroviral therapy. AIDS 2004; 181615-27.

Surjushe AU, Jindal SR, Kamath RR, Saple DG: Immune reconstitution inflammatory syndrome. Indian J Dermatol Venerol Leprol 2006; 410-14.

.

Gracias