

Síndrome de Sweet

Dra Ruth Lopez

Dr Francisco Hernandez

Dr Helio Estrada

Dra Gypsy Inojosa

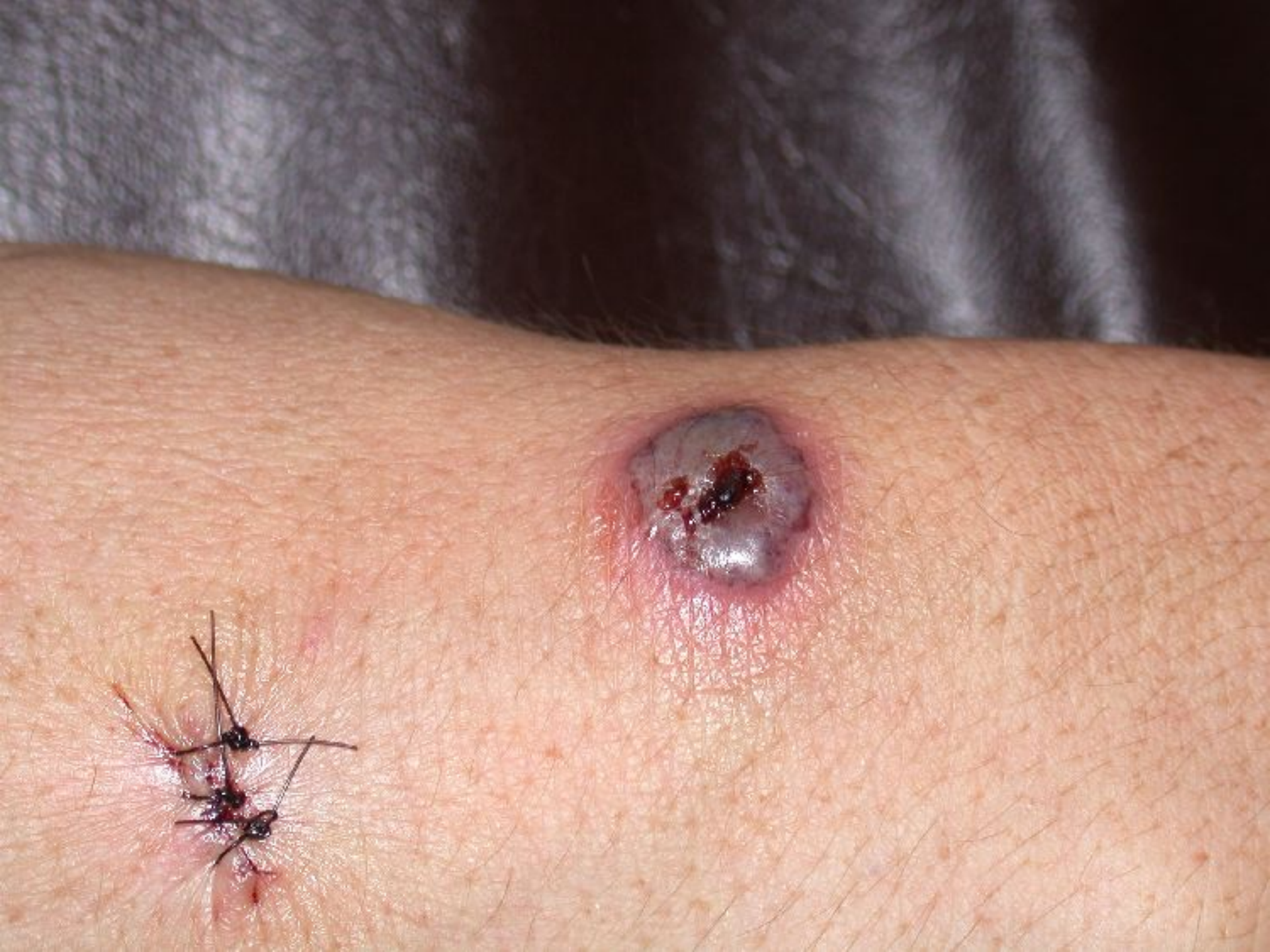Caso clinico No 1

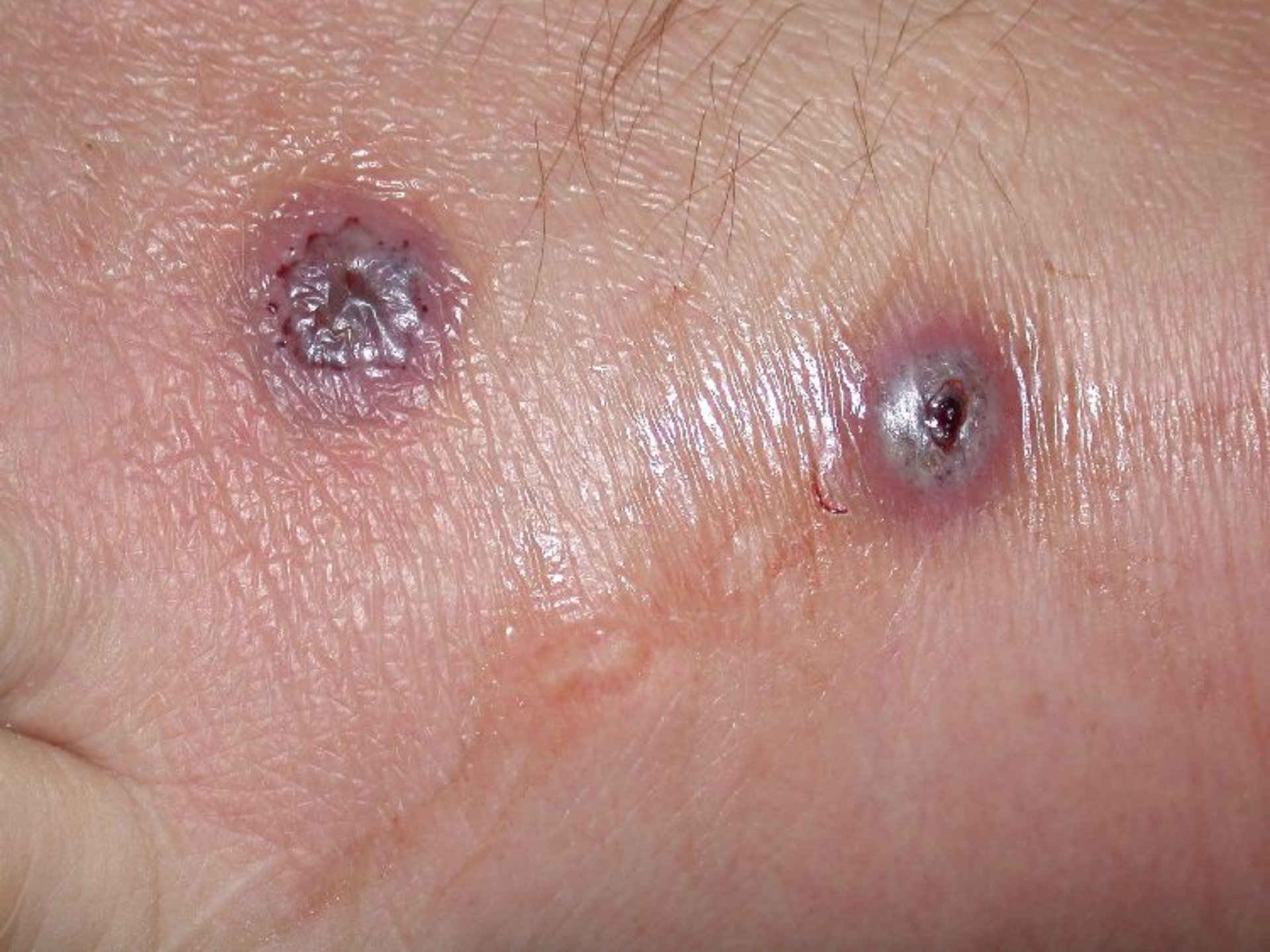Paciente masculino de 29 años de edad, natural de Trujillo y procedente de Caracas, quien consulta por presentar lesiones en piel , fiebre y dolores en las rodillas de 10 días de evolución. Consulta el 01-12-03 por la aparición de vesículas ,ampollas lesiones máculo-papulosas de color violáceo rodeadas de un halo eritematoso: en miembros inferiores con centro necrótico y que evoluciona a costras en la parte central de las mismas.

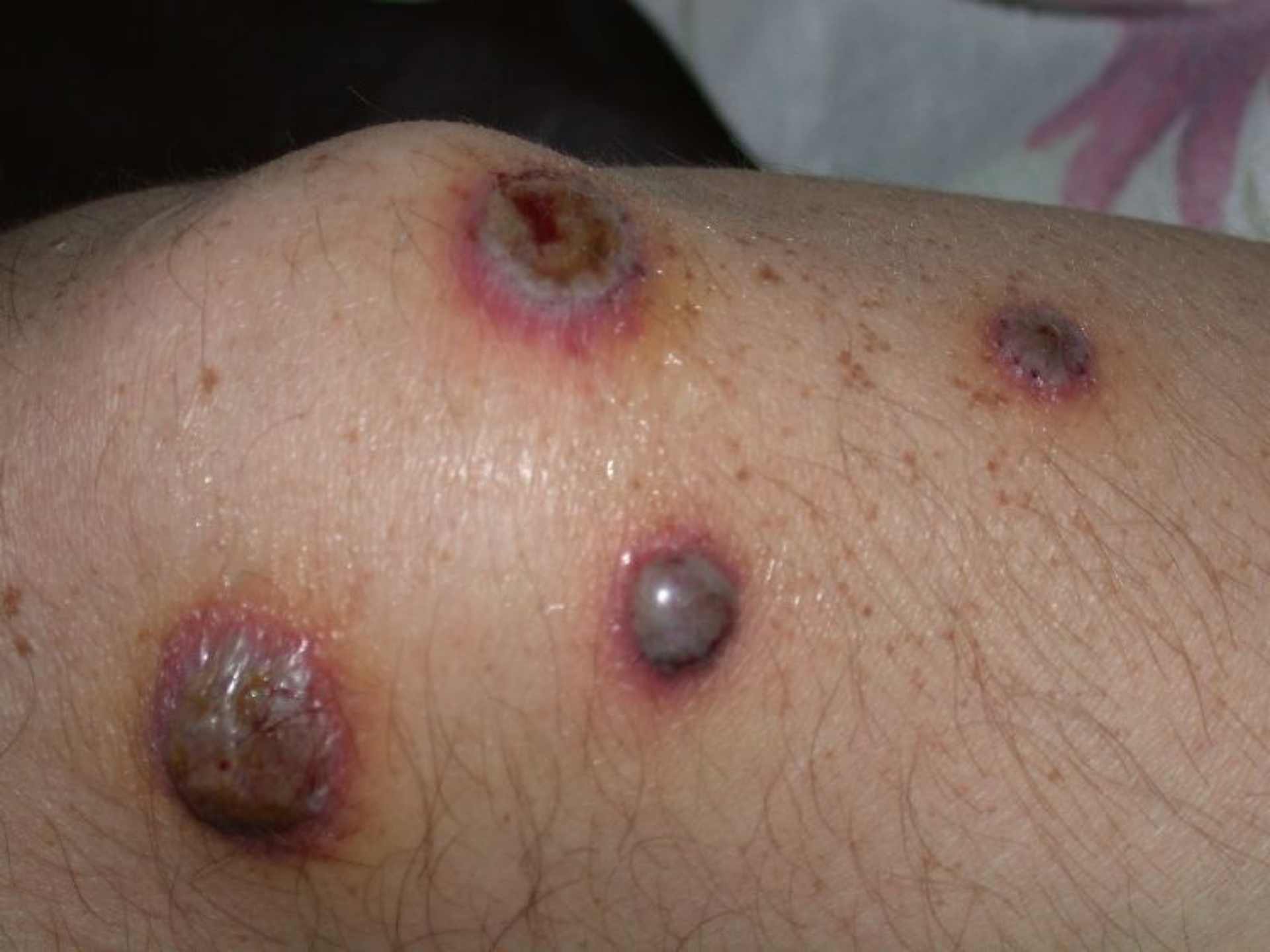Las lesiones se extienden a miembros superiores, cara y pabellón auricular derecho. Además fiebre no cuantificada, artralgias en ambas rodillas a predominio derecho.

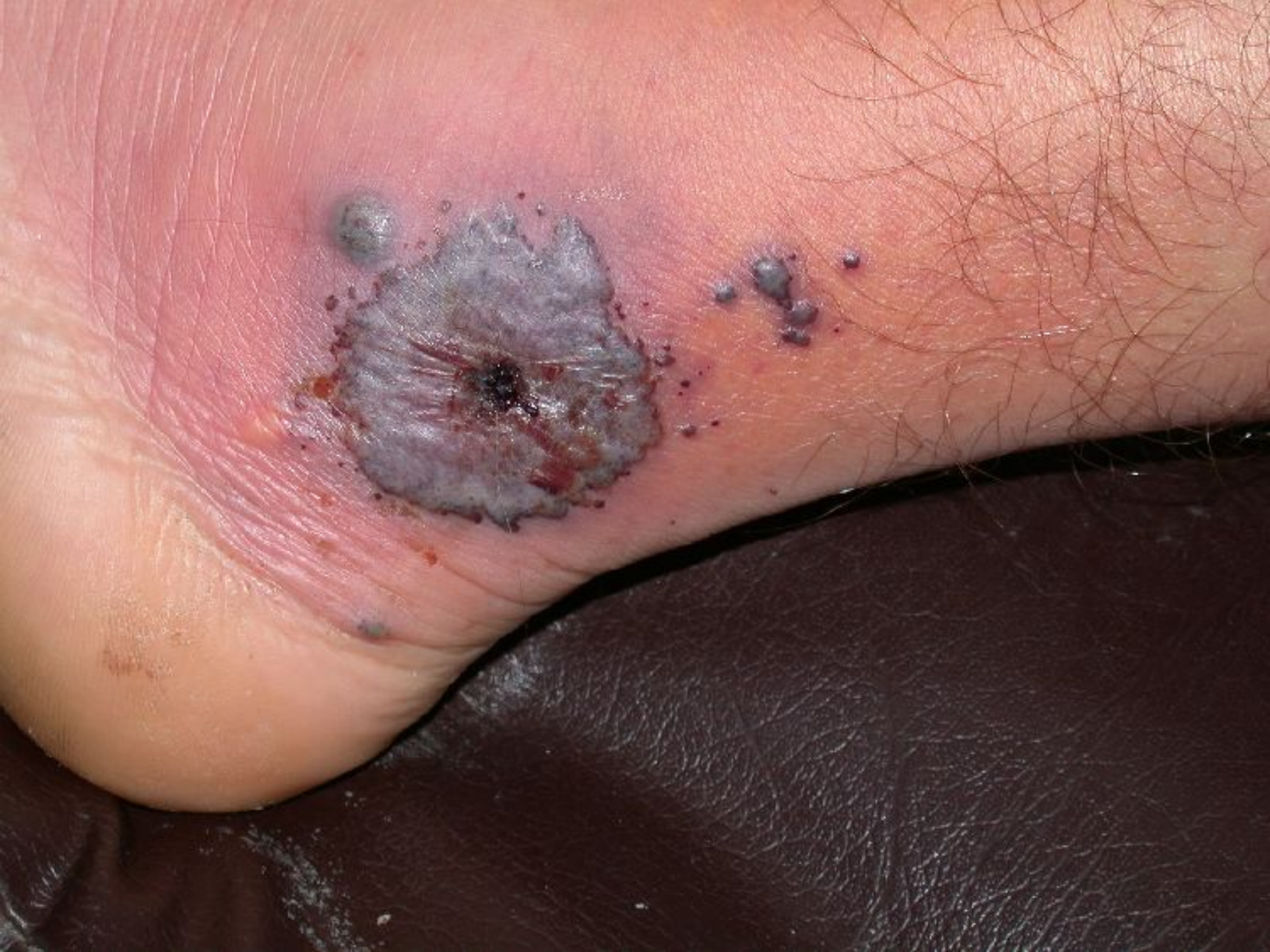Antecedentes personales y familiares: no contributorios.

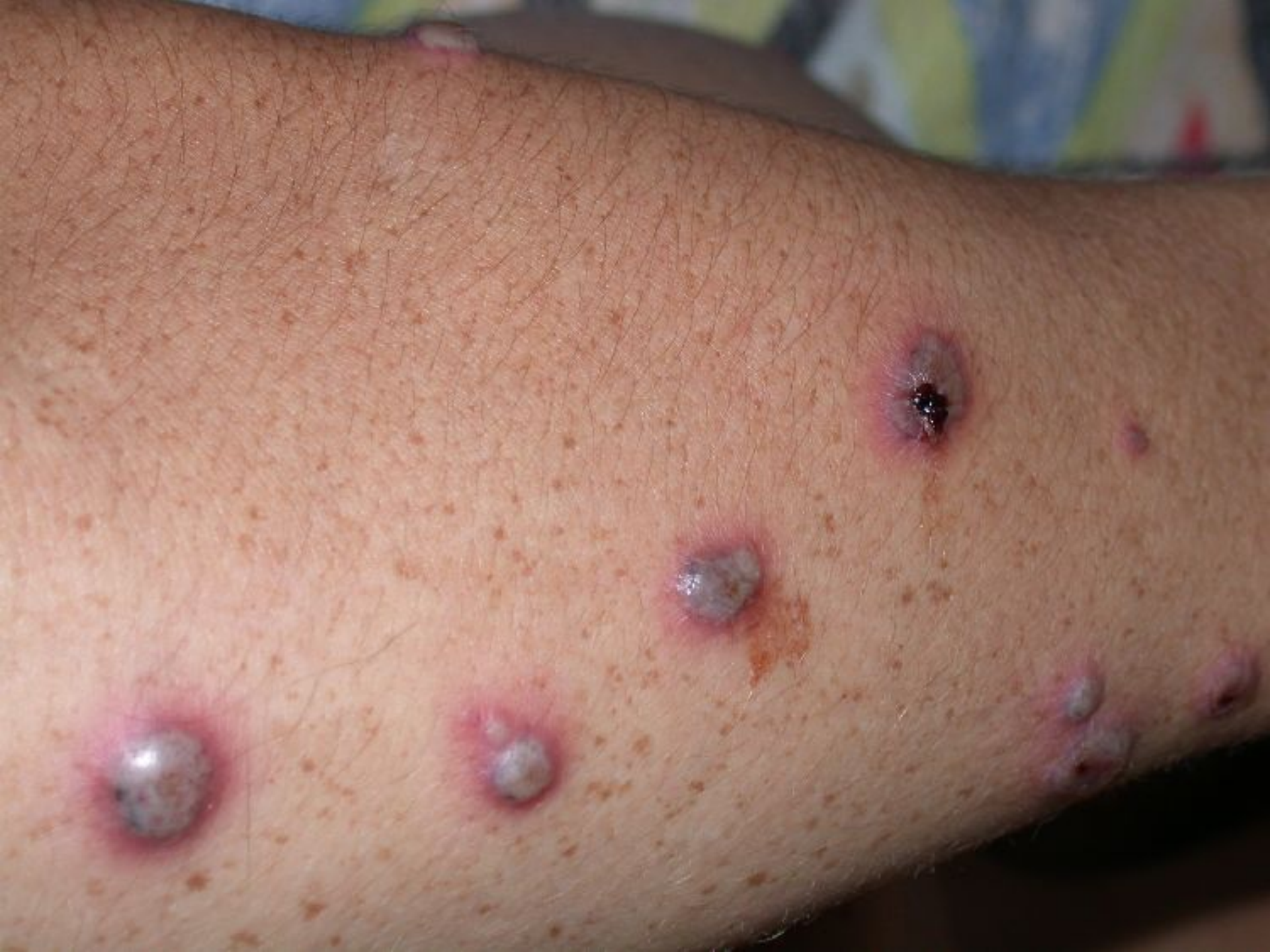Examen Físico: piel blanca, hidratada.

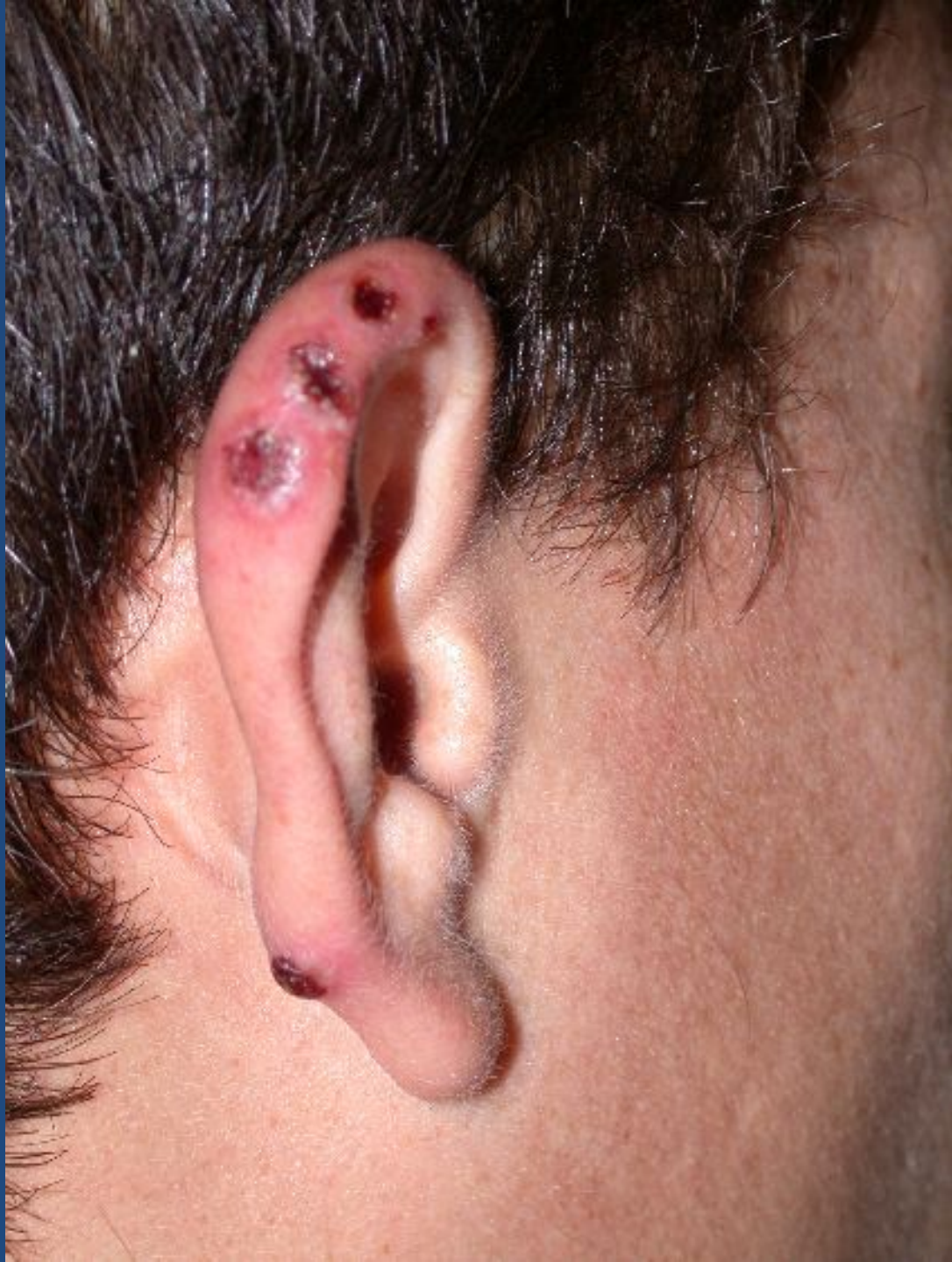


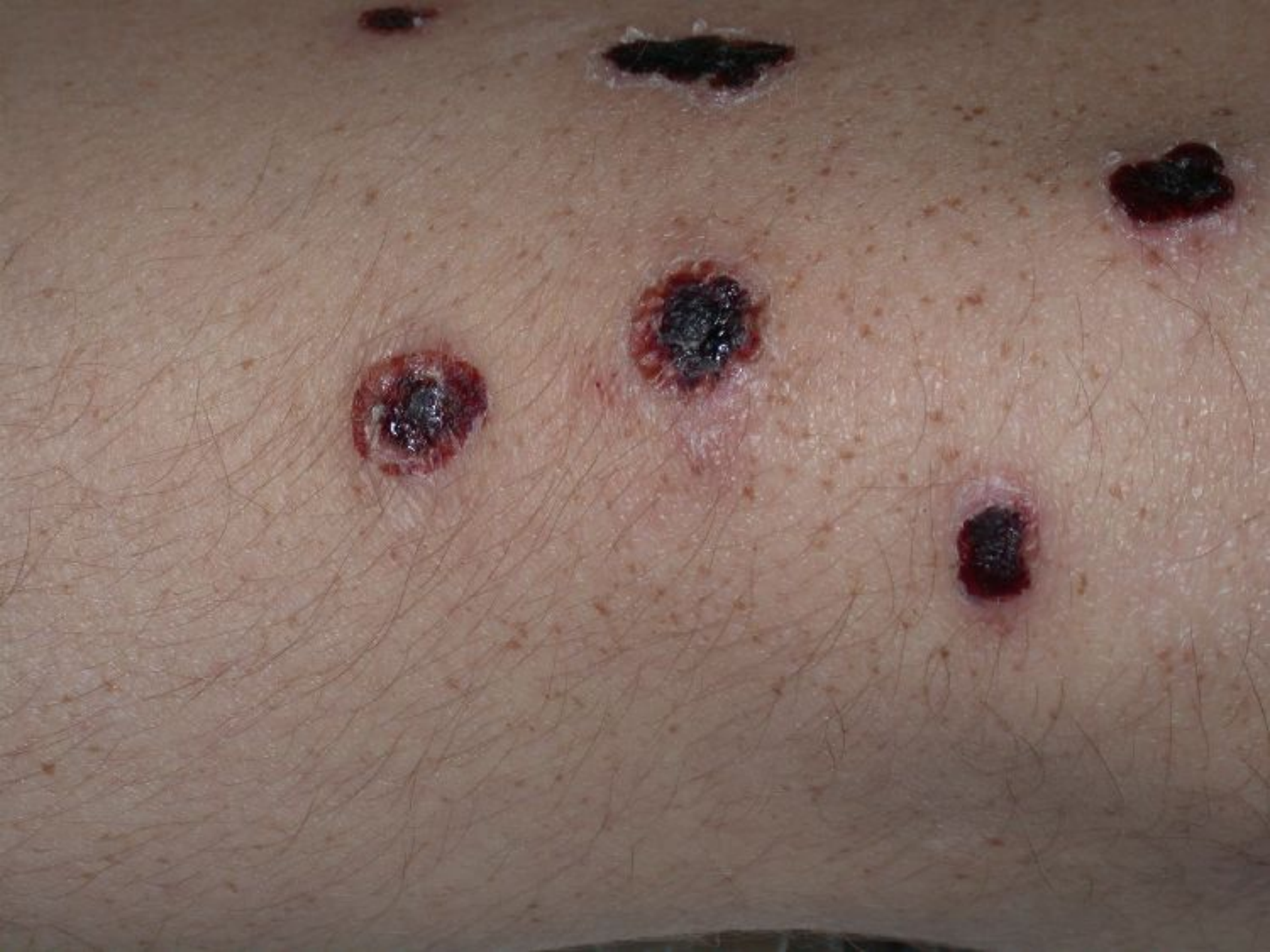










Exámenes de laboratorio: 8-12-03

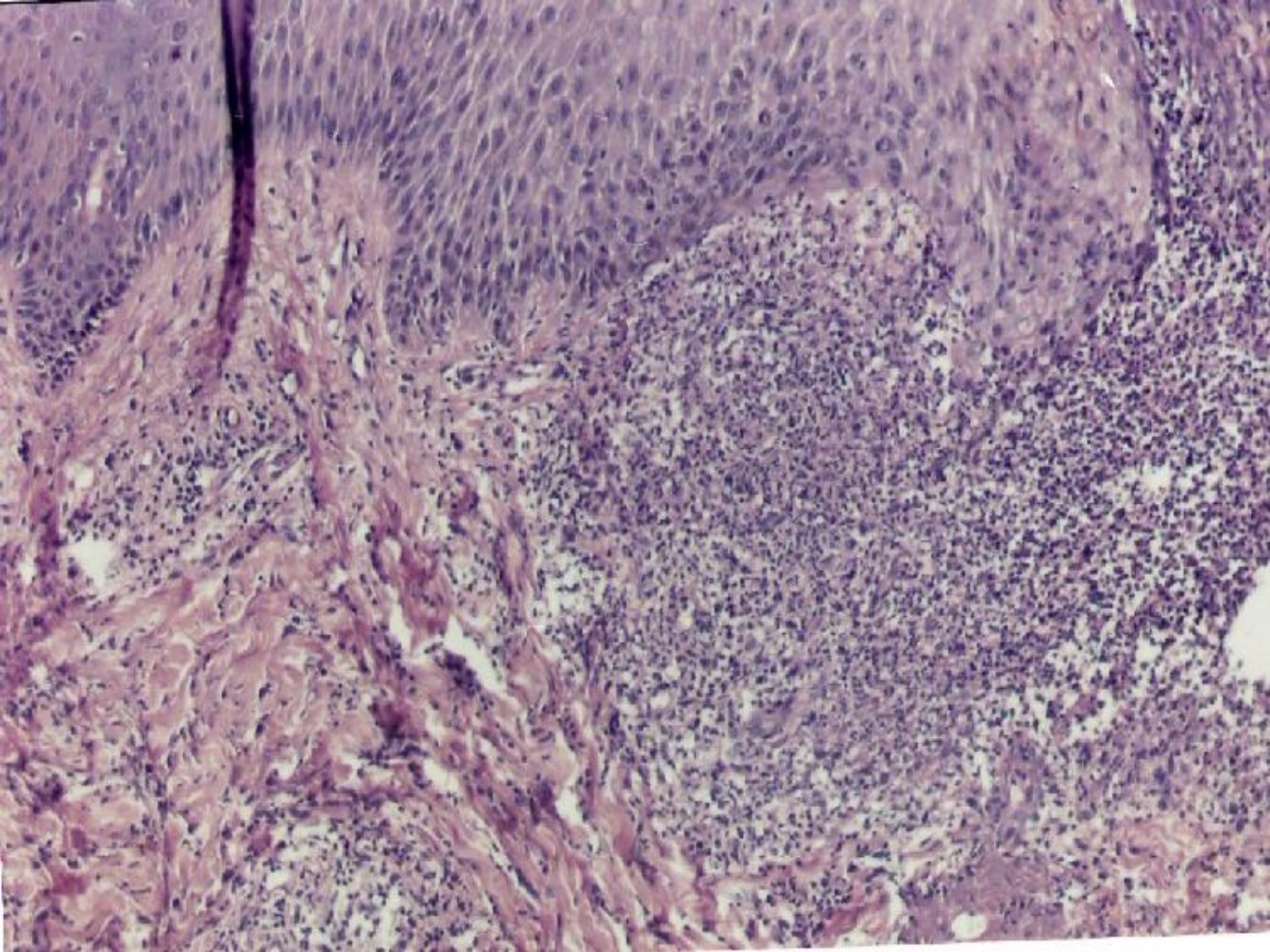
Fecha	08/12/03	10/12/03	12/12/03	18/12/03
Hb	14,2		13,0	13,1
Hto	44,8		41,6	40,4
Pla _q	347000		309000	461000
Gb	10500		8300	8200
Ne	79%		62,8%	58,4%
Linf	10,1%		27,7%	36,0%
Vsg			50mm/h	56mm/h
Glicemia	133	111	106	87
Urea	7,0		18	26
Creat	0,6		1,1	1,1
Sodio	154			
Potasio	4,14			

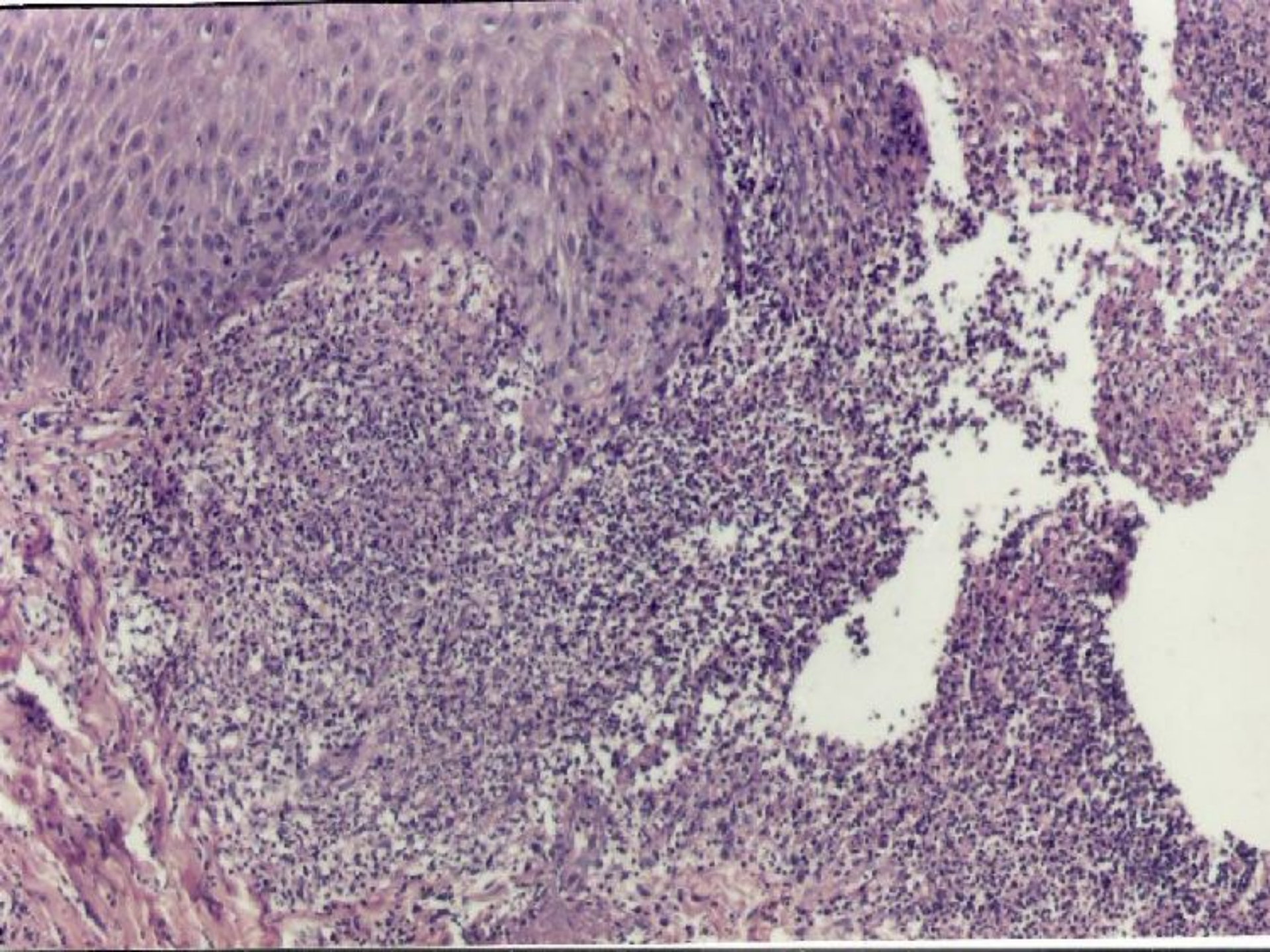
Fecha	08/12/03	10/12/03	12/12/03	18/12/03
Pt				1,1
Ptt				1,8
Bt			1,3	
Bi/Bd			1,0/0,3	
Prot. T			6,5	7
Alb			3,4	3,9
Glob			3,1	3,1
Rel a/g			1,09	1,25
Tgo			51u/l	57u/l
Tgp			61u/l	89u/l
Fosf alc			65u/l	
Hiv			Neg	
Pct				Positiva

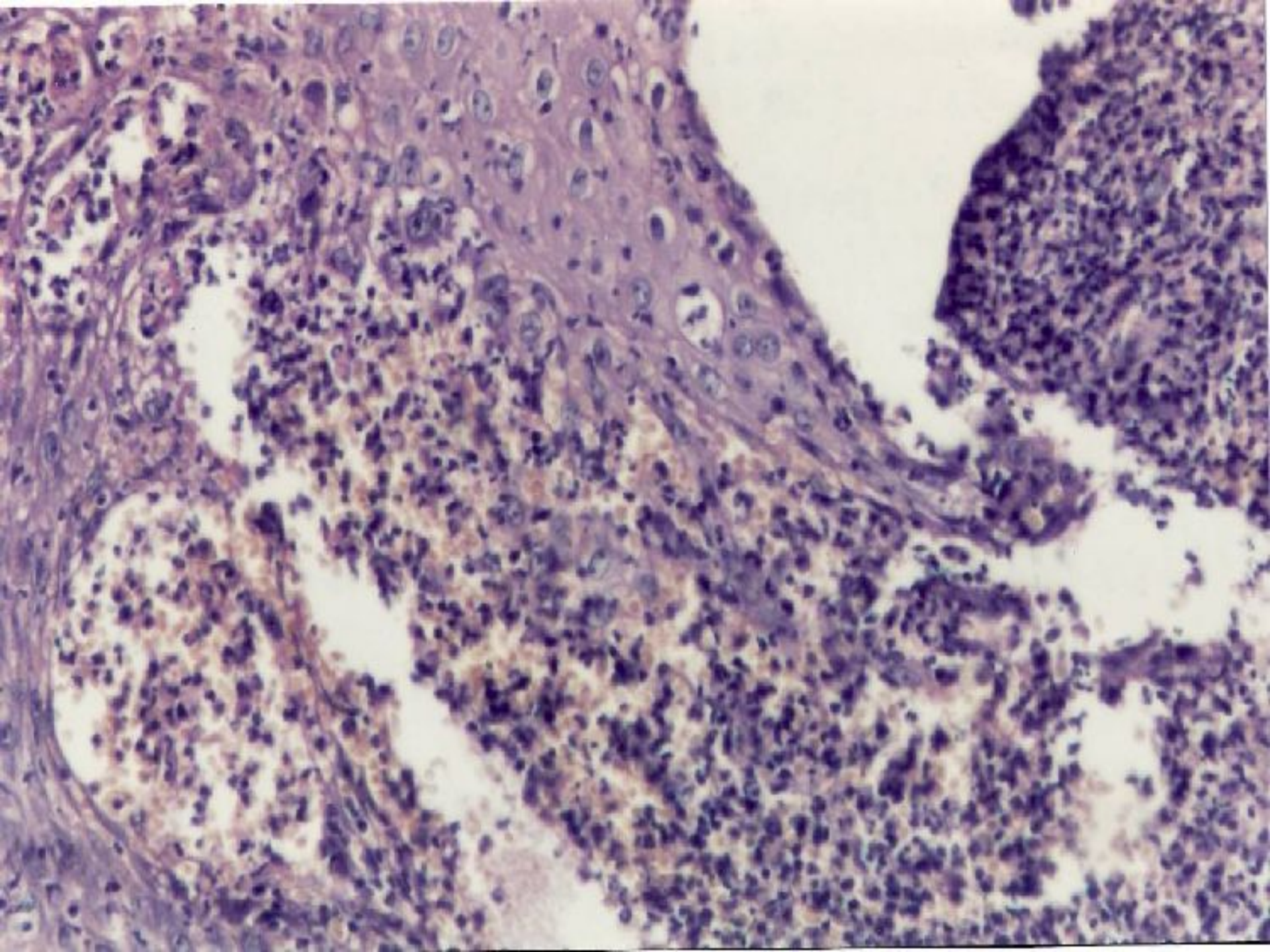
- Interconsultas:
- Epidemiología: plantea piodermatitis y eccema herpético.
- Dermatología: diagnostico: Eritema Polimorfo.
- Se procede a tomar 2 Biopsias: una del pie derecho y del codo del mismo lado.

Biopsia Nº 4146-03

Dermatosis neutrofílica







- Tratamiento:
- Prednisona: 50 mgs.
- Evolución: desaparición de las lesiones
- en 2 semanas.

Caso N 2

- Fecha de consulta: 10-12-2007.
- EA: paciente femenina de 49 años, natural y procedente de Calabozo. Refiere que desde hace 4 meses, ha presentado fiebre que fluctuaba entre 39 y 40° y lesiones cutáneas ubicadas en cara, espalda, miembros superiores e inferiores.
- AP: eruptivas, parotiditis, herpes zoster.
- Aobs: 4 emb. 4 partos.