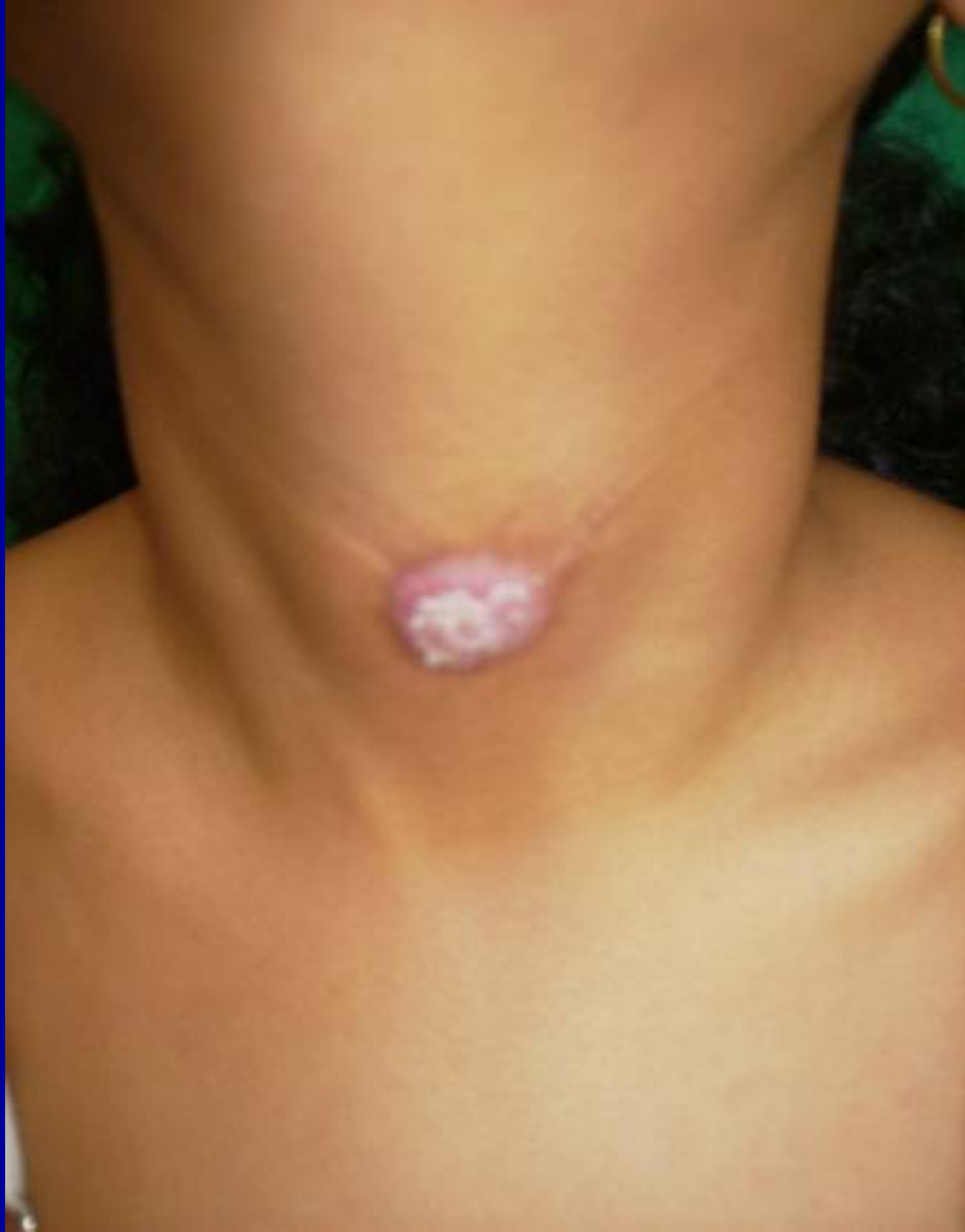
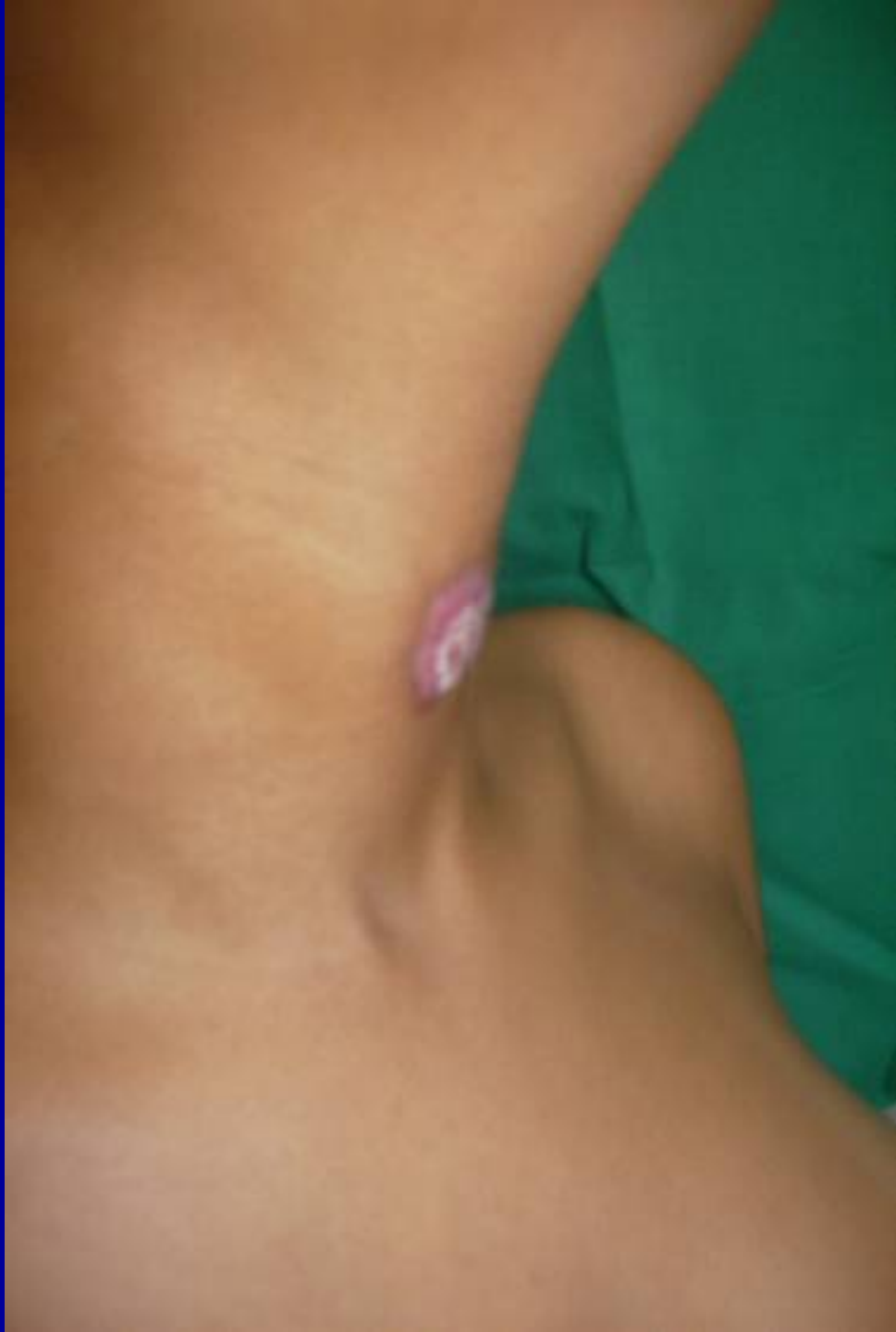
Caso para Diagnostico

- Fecha de consulta: 03-07-2008
- EA: paciente escolar de 11 años, natural y procedente de la localidad, quien presenta desde pocas semanas después de su nacimiento: Placa redondeada, aplanada, situada en el tercio inferior de la línea media del cuello, con bordes lisos discreta atrofia y escamas.

- AP: Dengue clásico en dos oportunidades.
- Examen Físico: ver diapositiva



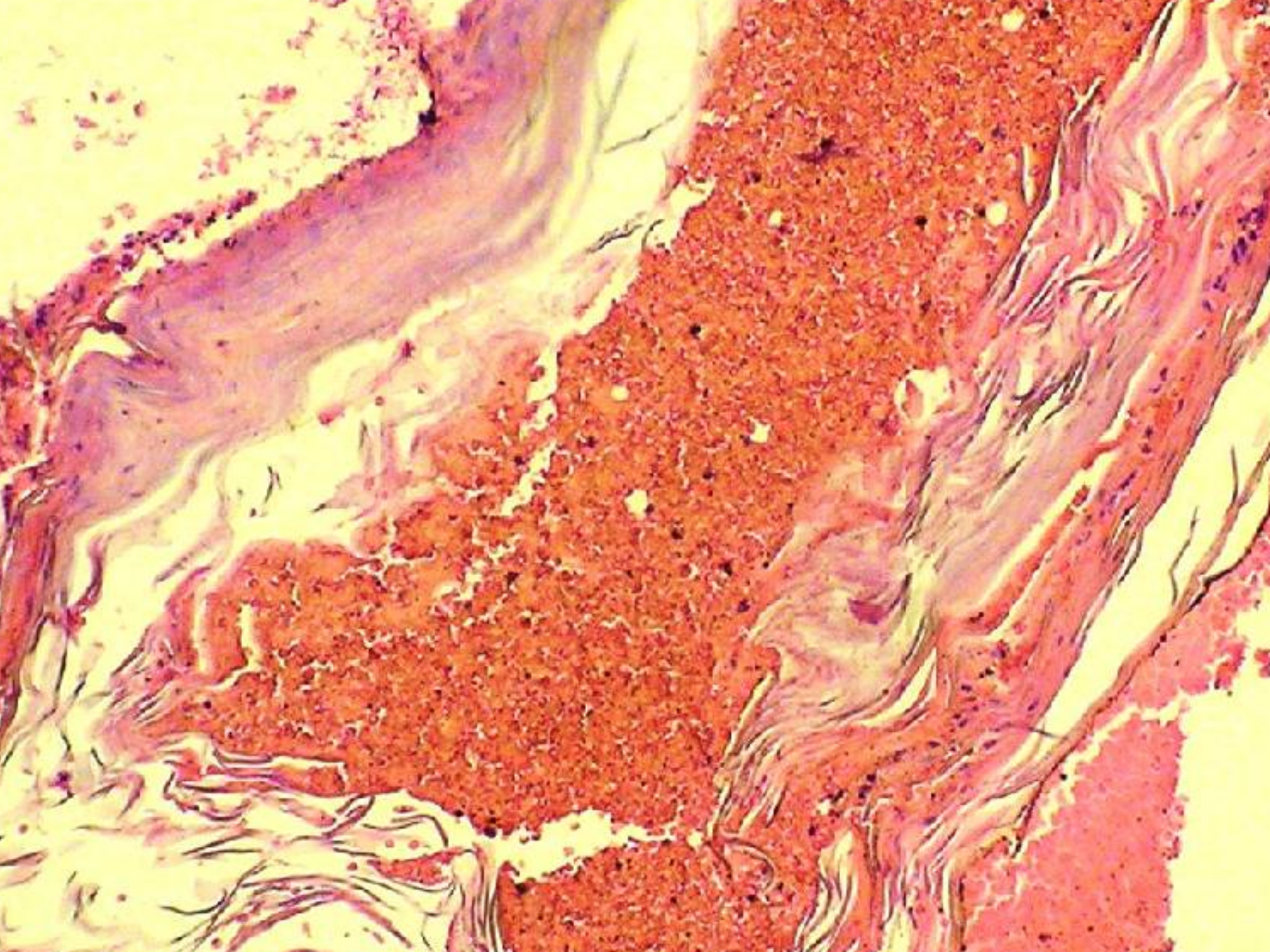


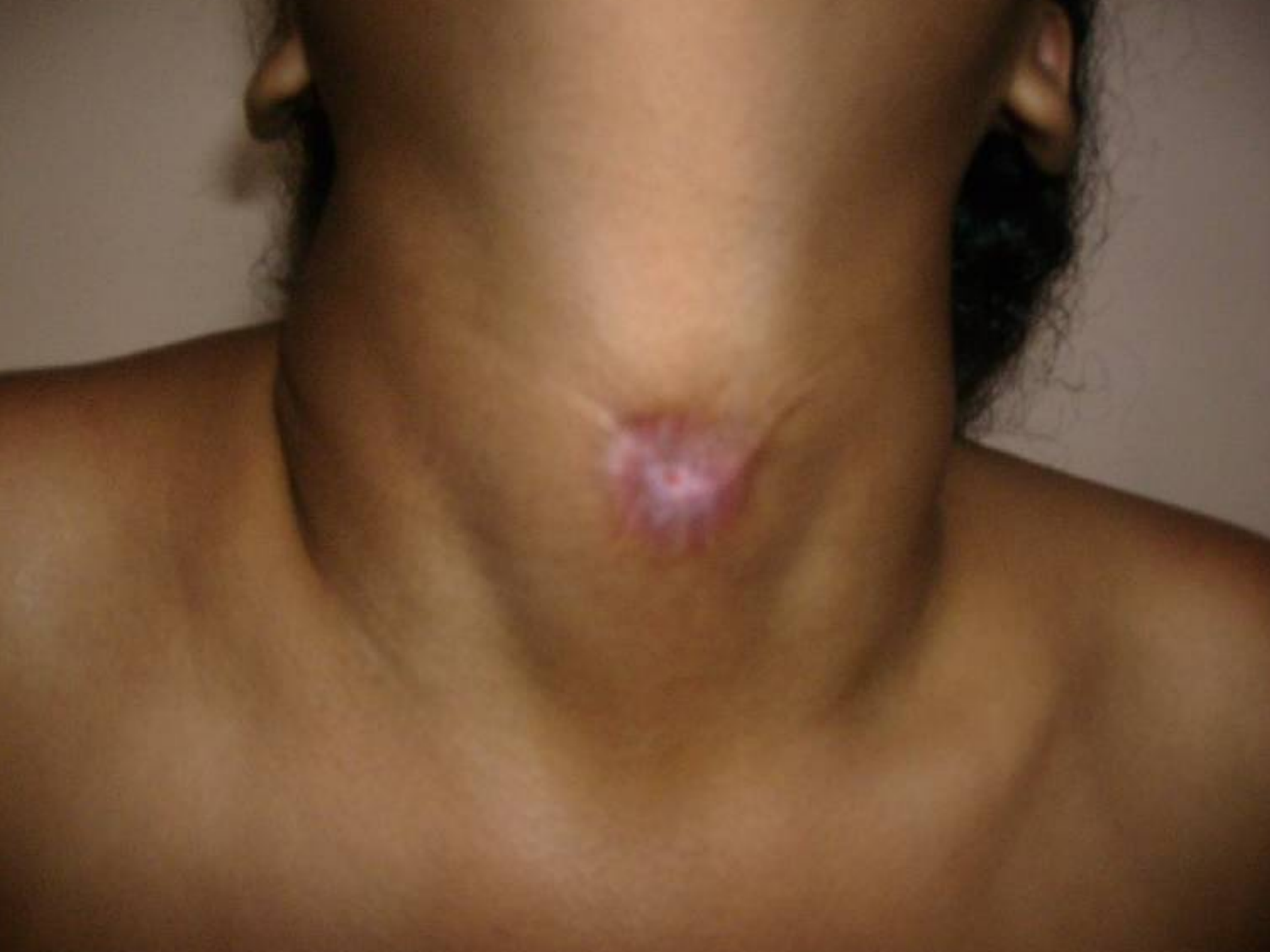¿Cuál es su diagnóstico?

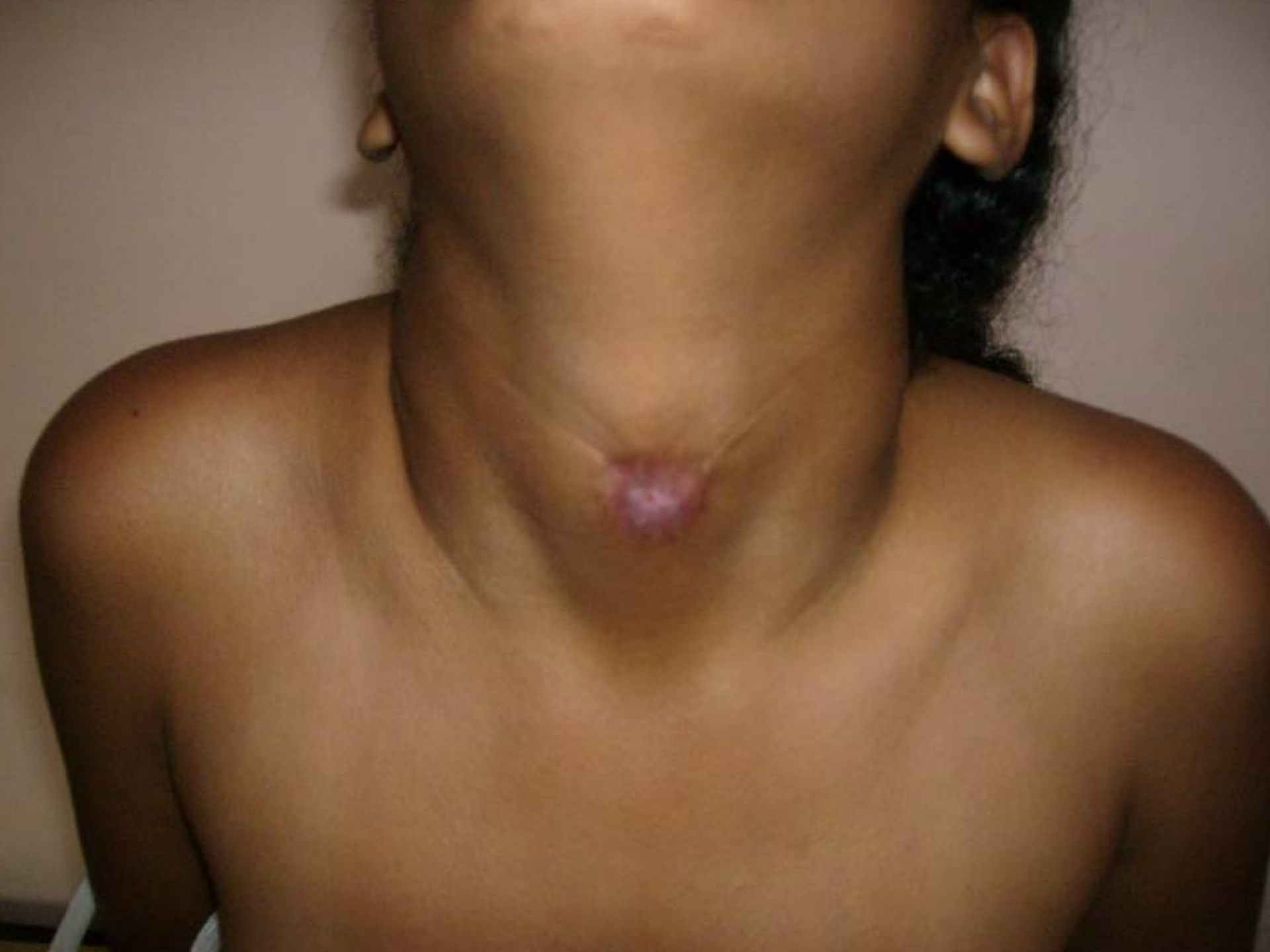- Gammagrafía Tiroidea 01-03-02: glándula tiroidea de situación y tamaño normal, con distribución homogénea del trazador. El tumor de la línea media no capta el isótopo y no forma parte de la glándula.
- Captación precoz y a las 24 horas dentro del normal.
- TU de la línea media compatible con Quiste Tirogloso.

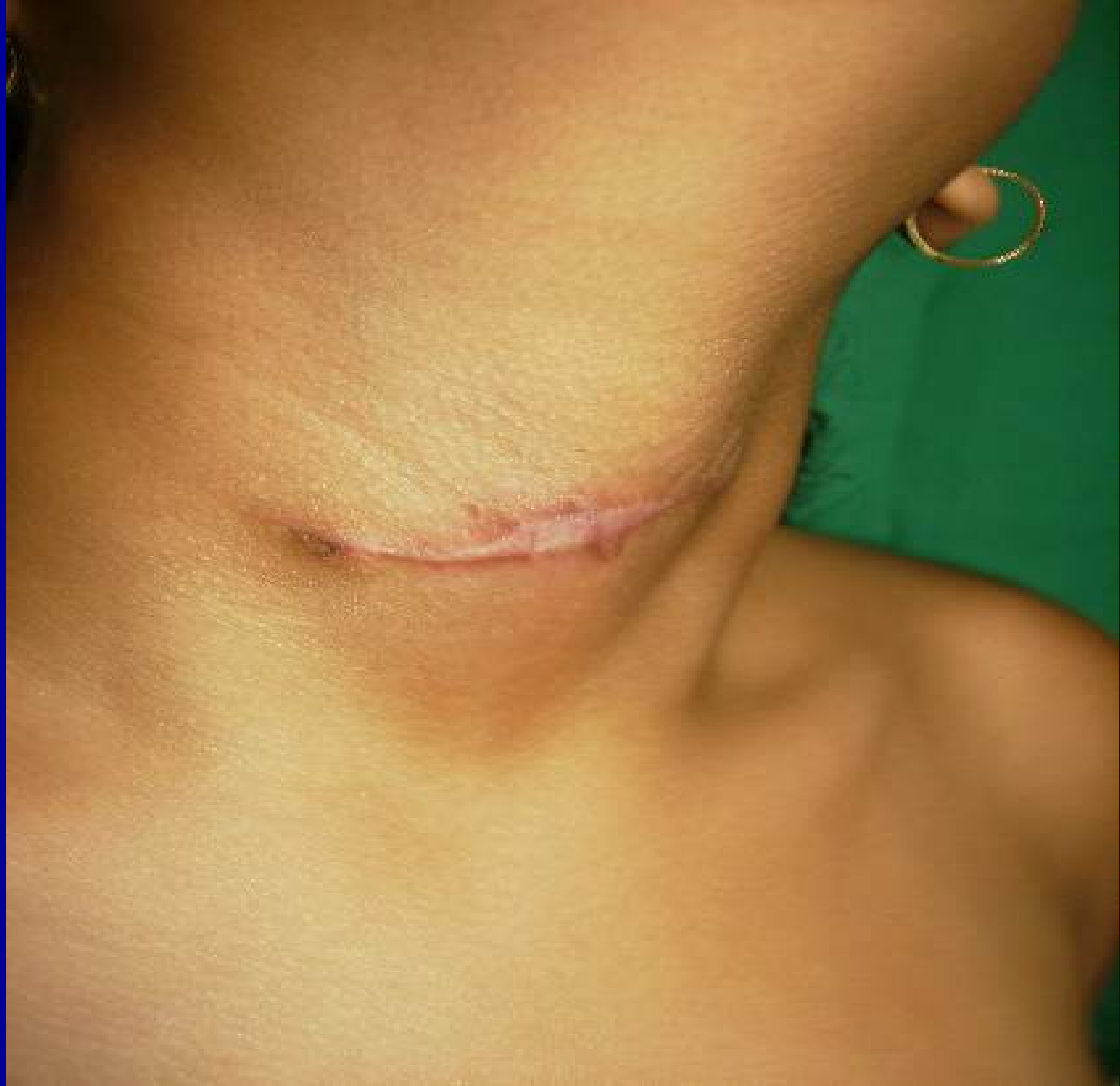- Gammagrafía Tiroidea del 11-06-08: sin variaciones.
- Consulta con el cirujano: no está de acuerdo con el diagnóstico de Q. Tirogloso.
- Ecosonograma Tiroideo:03-07-08: no se aprecia imagen de quiste ó nódulo por debajo de los planos musculares.No concluyente para Q. Tirogloso.

Histopatologia









Bibliografía

- Weedon D: Quistes Embrionarios. Patología de la piel. Edit. Marban 2002; 16: 425-440.
- Coleman III JJ. y Sultan MR.: Tumores de cabeza y cuello. Principios de Cirugía. Schwartz Vol I McGraw 1999; 15: 651-652.
- Asociación Mexicana de Cirugía General, Comisión mexicana de Cirugía General: Quiste Tirogloso. En Tratado de Cirugía General. Manual Moderno 2003; 46: 376-379.
- Defectos Cutáneos en Nelson. Tratado de Pediatría. 17 edición. 2006; 638: 2164-2166.