



**UNIVERSIDAD DE CARABOBO
POSTGRADO DE DERMATOLOGÍA
CIUDAD HOSPITALARIA Dr. ENRIQUE TEJERA
SERVICIO DE DERMATOLOGÍA
VALENCIA. Edo CARABOBO**

NEVUS MELANOCITICO CONGENITO GIGANTE

Dra. MARCIA ENDARA V

Historia Clínica

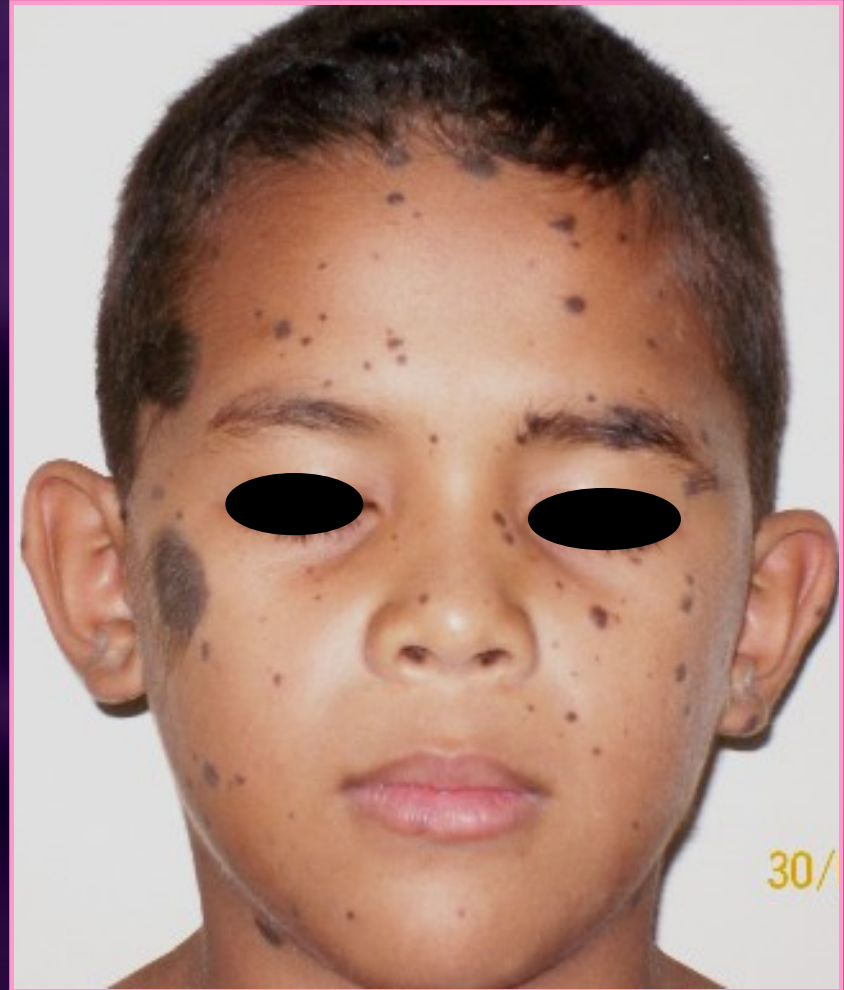Nombre: YL

Edad: 9 años

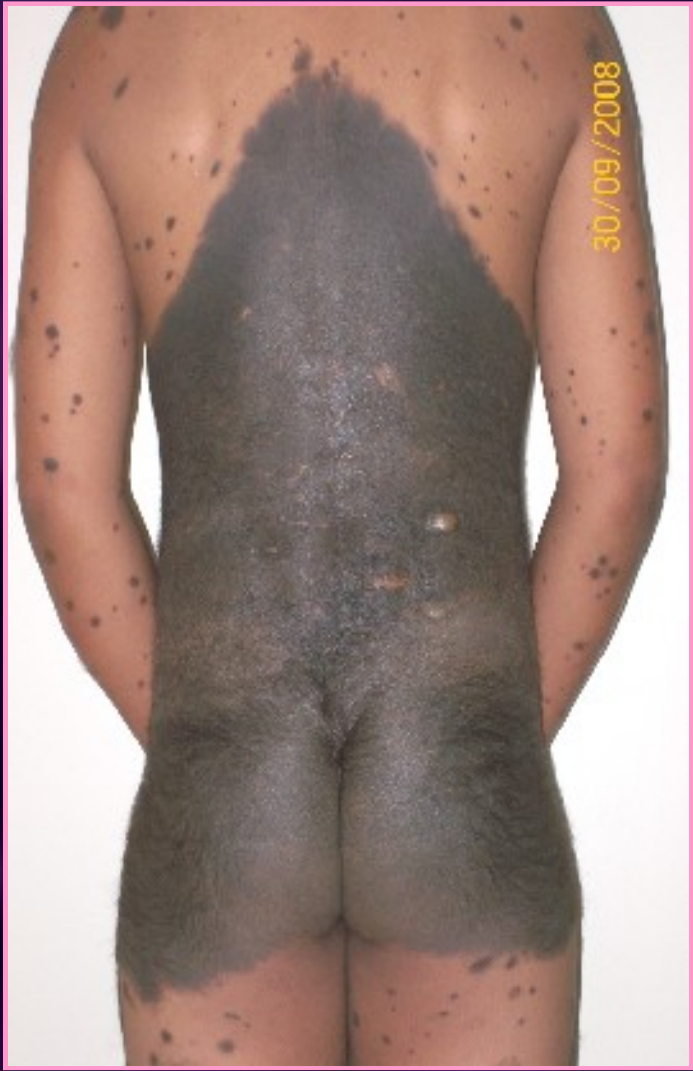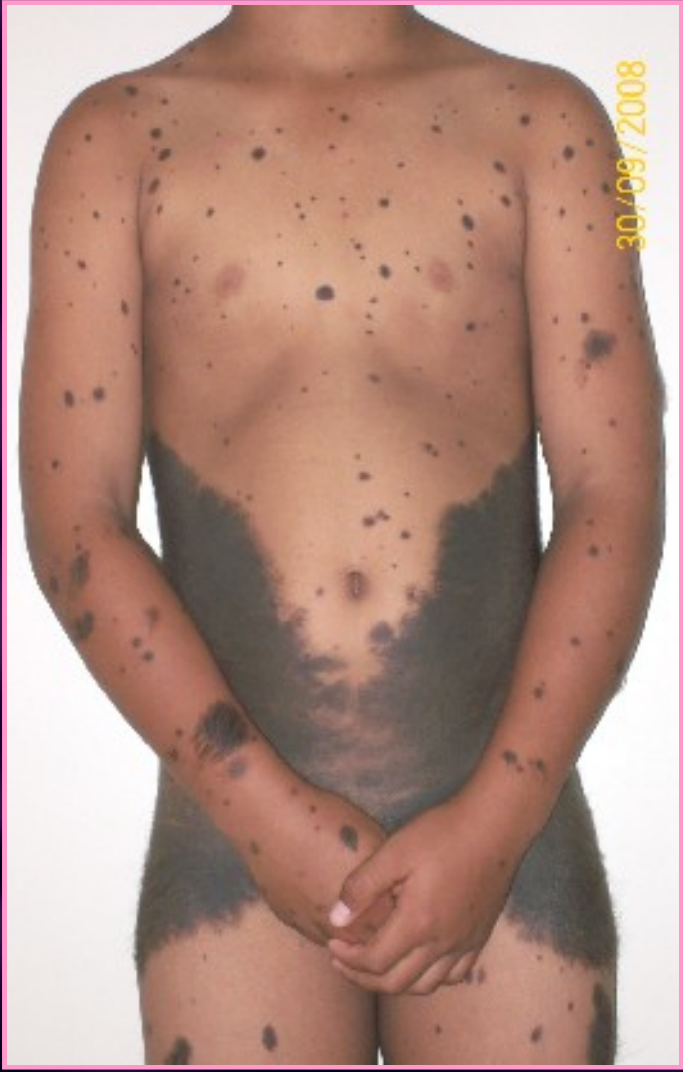
Sexo: Masculino

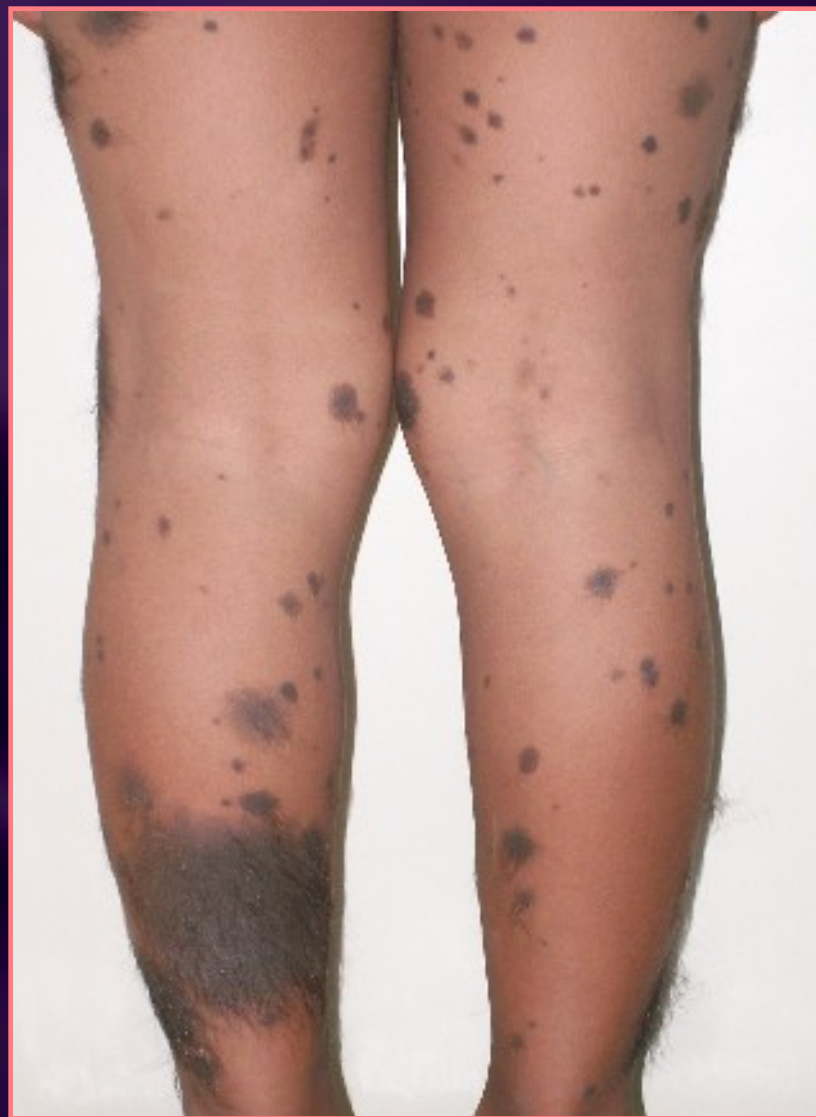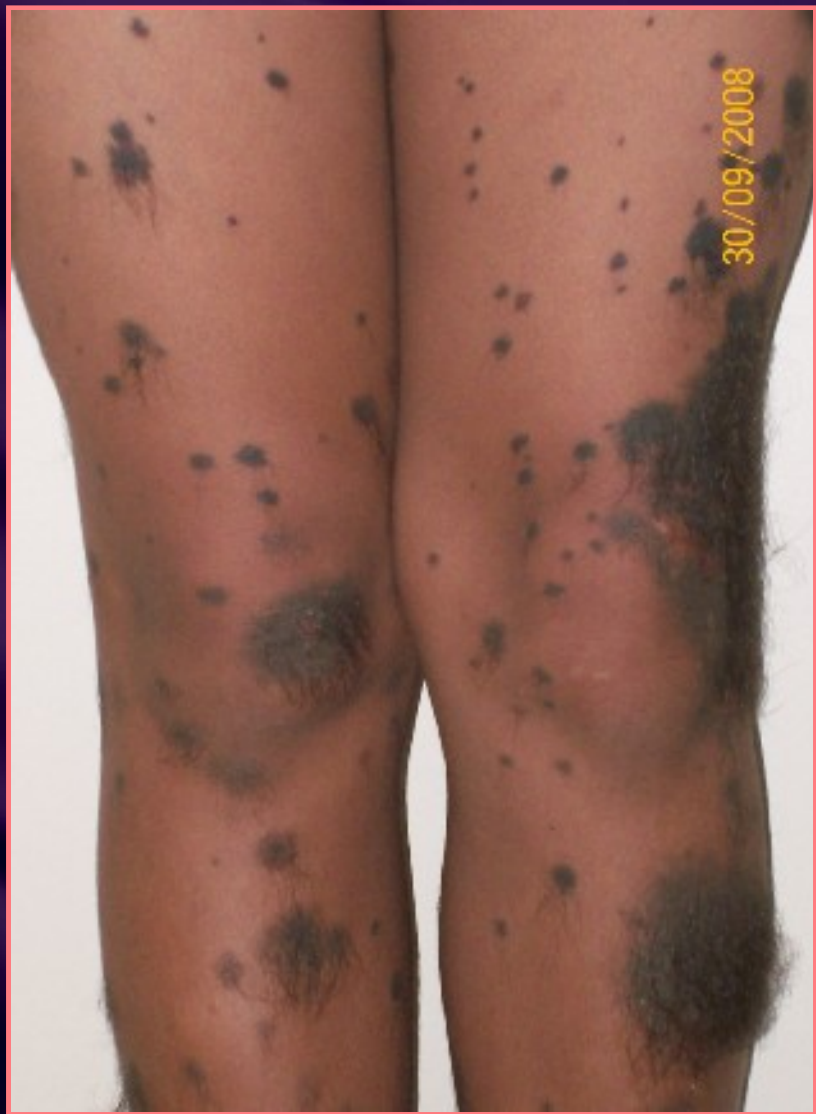Procedencia: Valencia

Profesión: Estudiante



Consentimiento informado del representante





Antecedentes

Familiares:

Abuelos Diabetes Mellitus

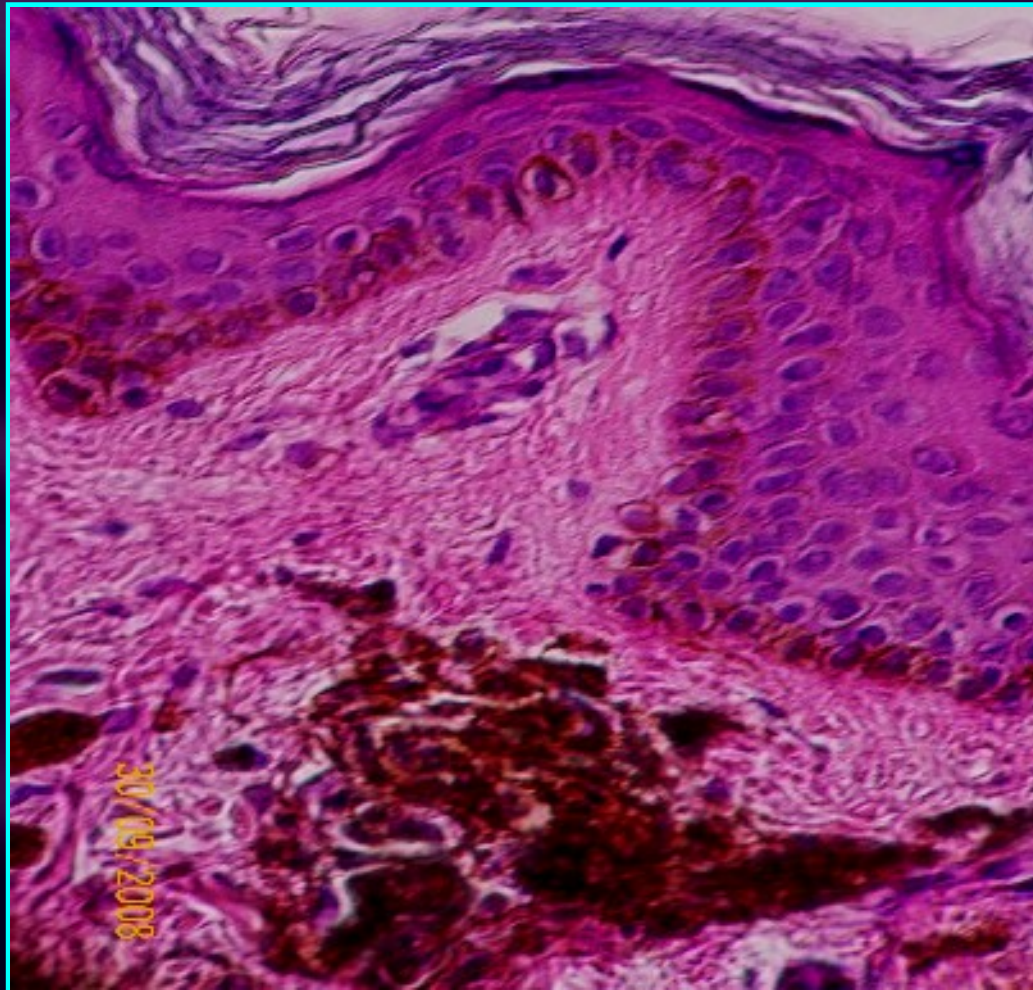
Hermanos 2 APS

Personales:

A los 3 años de edad evaluación por especialista

Neurólogo

Histopatología

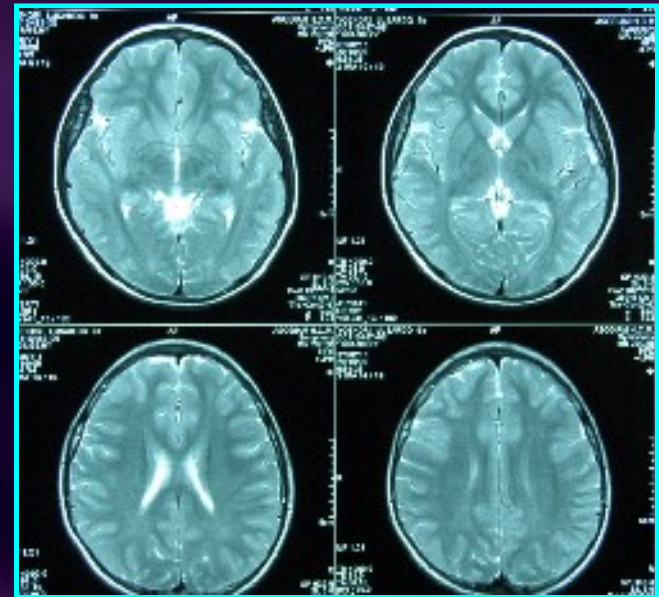
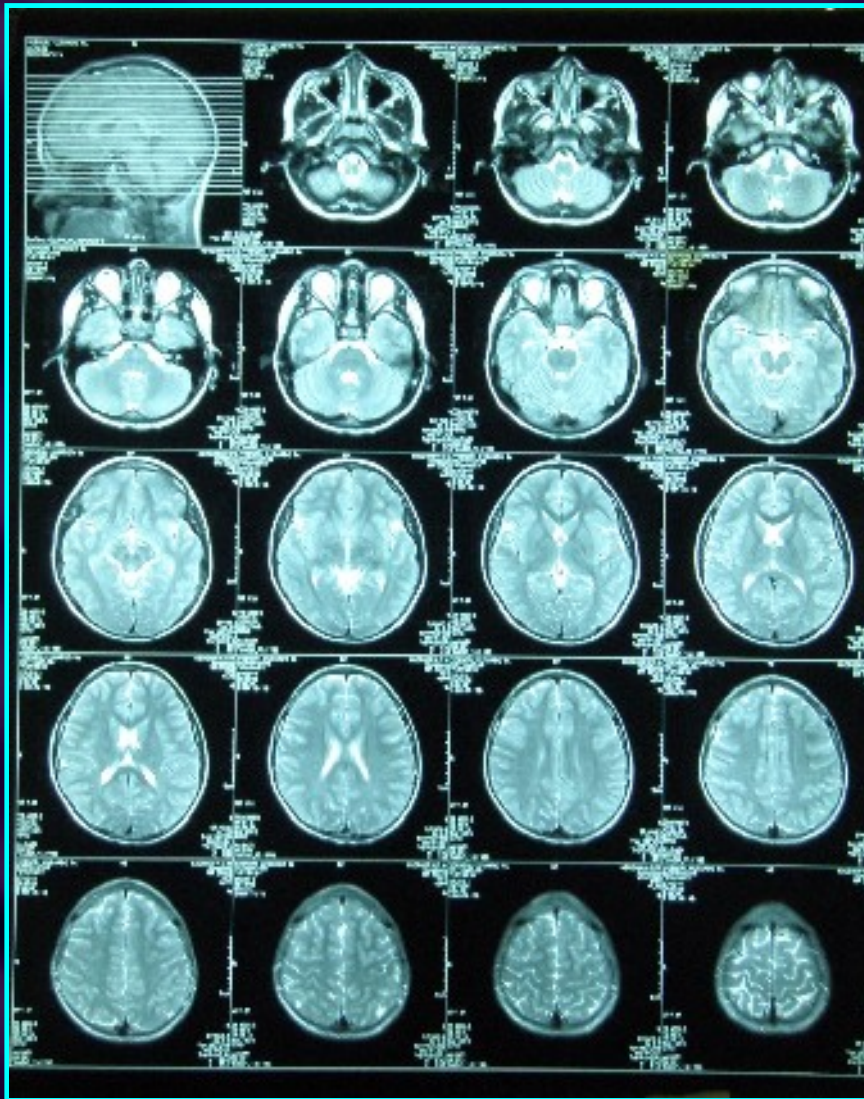


H-E 400x

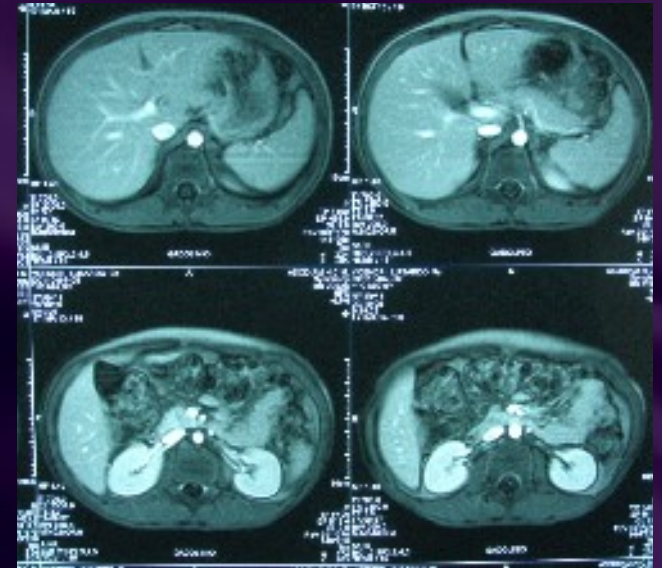
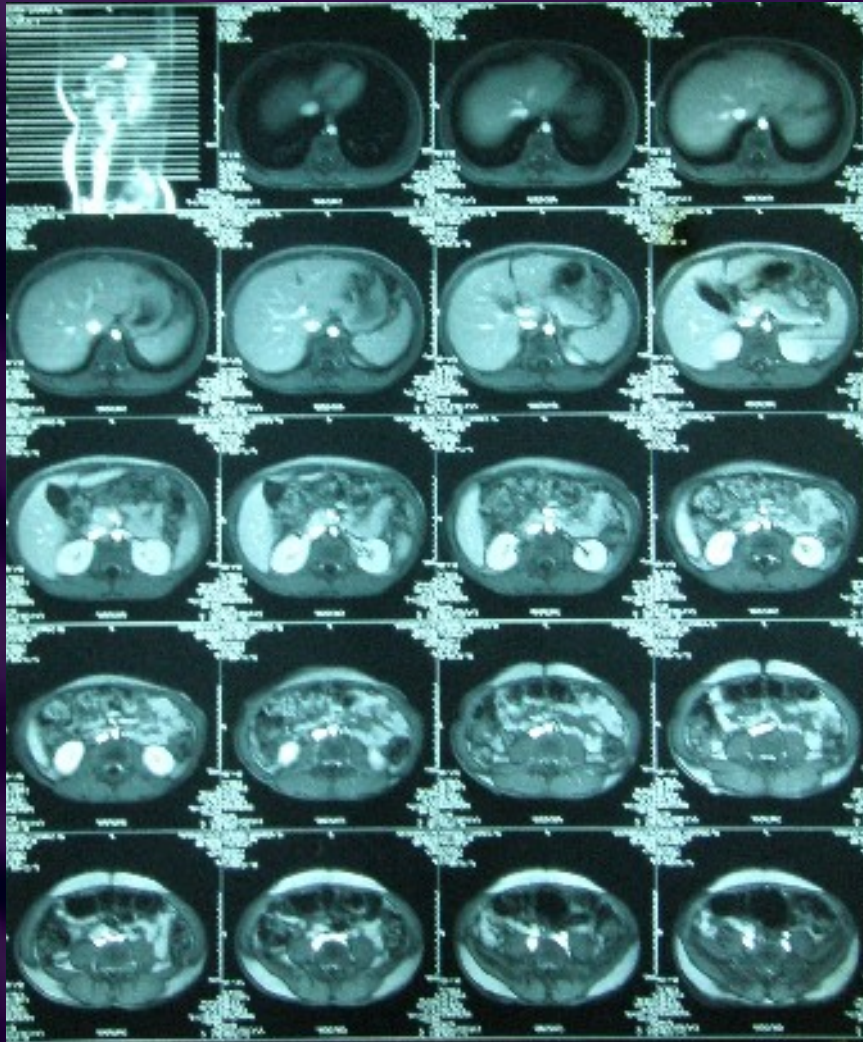
NEVUS MELANOCITICO CONGENITO GIGANTE

Tratamiento

- Medidas generales
- Evaluación por especialistas oftalmólogo y neurologo
- Seguimiento por servicio de Dermatologia



TAC de Cráneo Octubre 2008



TAC de Abdomen Octubre 2008

NEVUS MELANOCITICO GIGANTE CONGENITO

➤ **Definición**

Nevó melanocítico gigante congénito (NMCG)

constituye una proliferación de melanocitos benignos que pueden ser intraepiteliales, intradérmica o mixto.

Pueden tener placas hasta de 20cm de diámetro desde el nacimiento.

Bibliografía

- ✓ Bolognia, J., Jorrizo, J. (2004) *Dermatología*, Madrid: Mosby, Vol.
- ✓ Orozco-Covarrubias ML. Nevos Melanocíticos. *Dermatología Pediátrica. PAC Dermatología (1ª. Ed).* 2000
- ✓ Happle R y Kuster W. Nevus psiloliparus: a distinct fatty tissue nevus. *Dermatology* 1998
- ✓ Korting GW y Denk R. *Diagnóstico Diferencial Dermatológico*. Editorial Científico Médica. Madrid México. 1998
- ✓ Mulliken JB, Glowacki J. Hemangiomas and vascular malformations in infants and children: a classification based on endothelial characteristics. *Plast Reconstr Surg* 1982
- ✓ Lever WF y Schaumburg-Lever G. Tumores melanocíticos benignos y melanoma maligno. En: *Histopatología de la piel (7ª Ed)*. 1991. Intermédica.
- ✓ www.oftalmocom.com/diccionario/letra
- ✓ www.oftalmo.com/publicaciones/pediatrica

GRACIAS



Plaza de Toros de Valencia