

**UNIVERSIDAD DE CARABOBO
POSTGRADO DE DERMATOLOGÍA
CIUDAD HOSPITALARIA Dr. ENRIQUE TEJERA
SERVICIO DE DERMATOLOGÍA
VALENCIA. Edo CARABOBO**

TIÑA DEL CUERPO

Dra. MARCIA ENDARA V

Historia Clínica

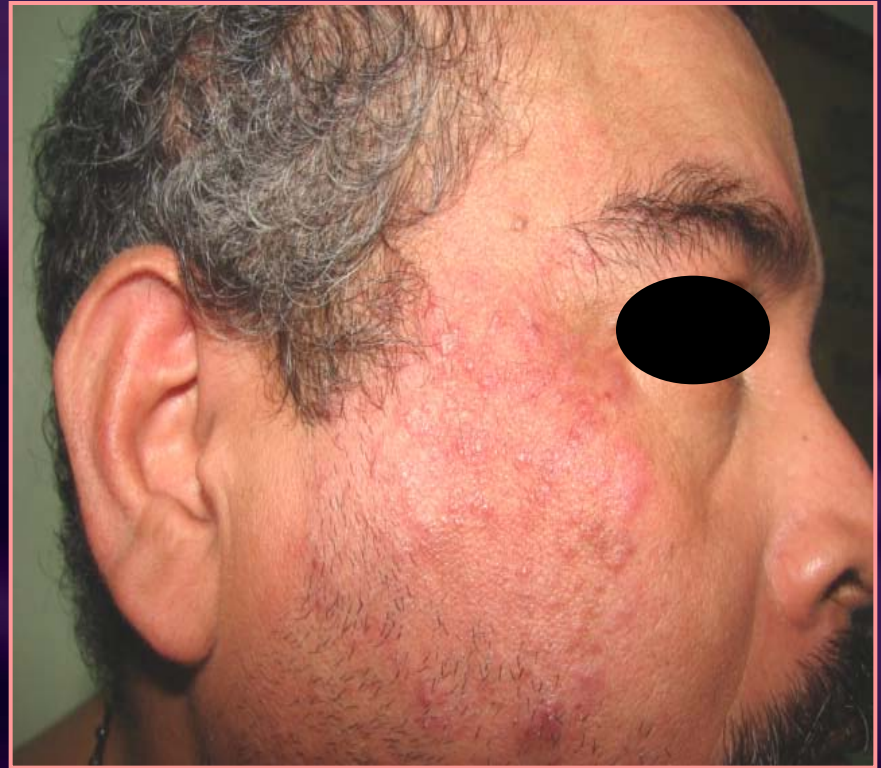Nombre: RH

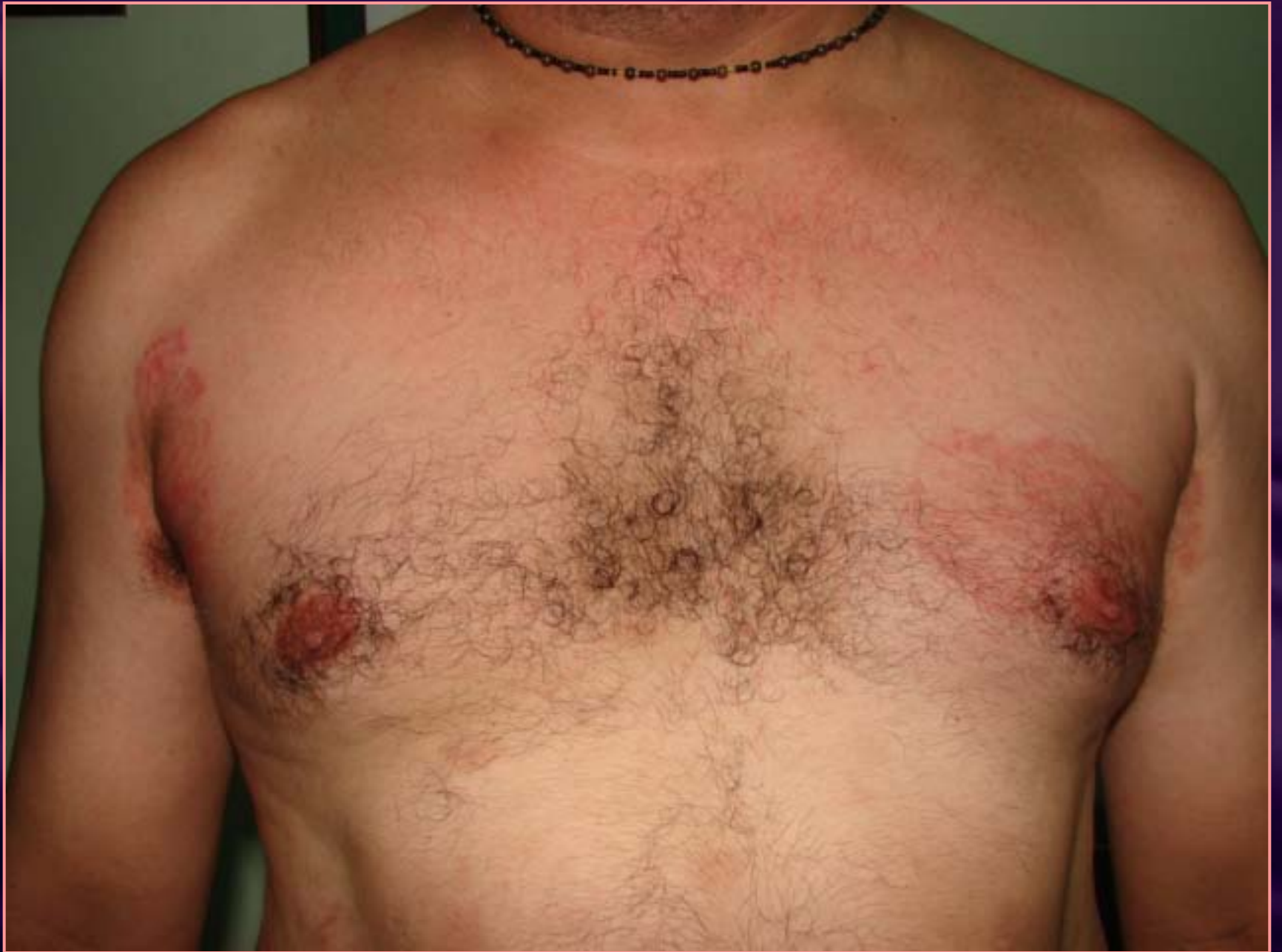Edad: 49 años

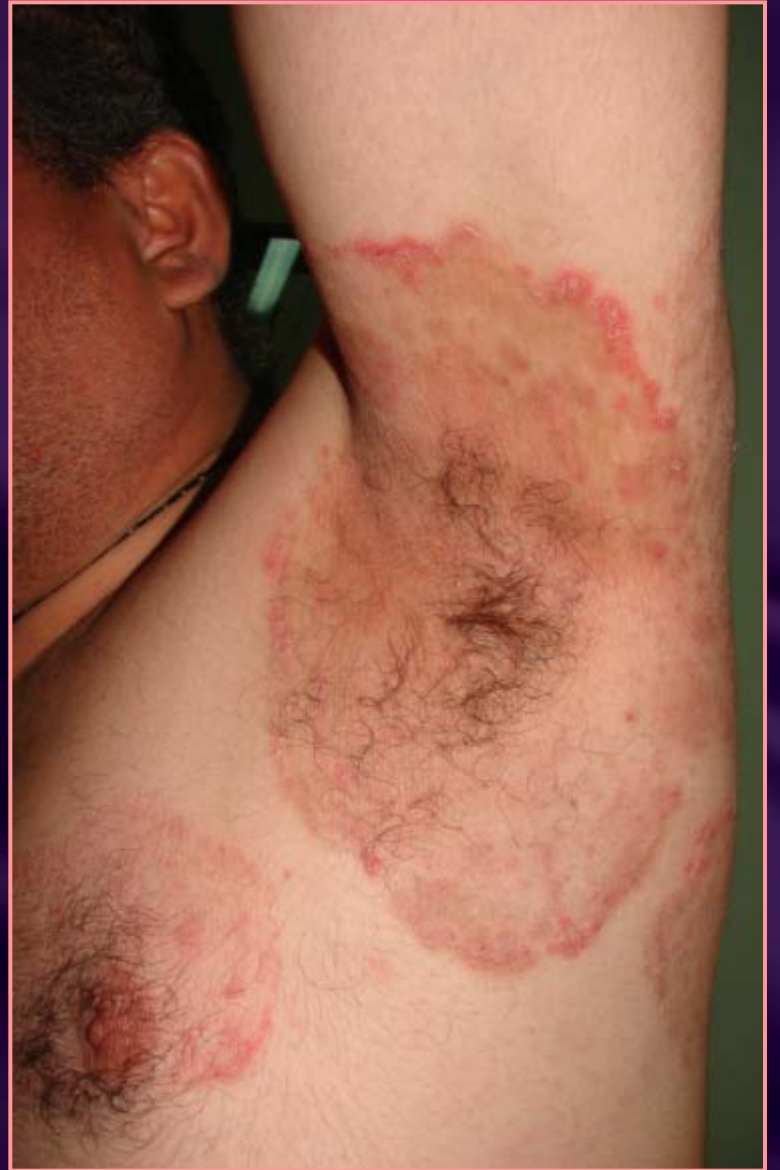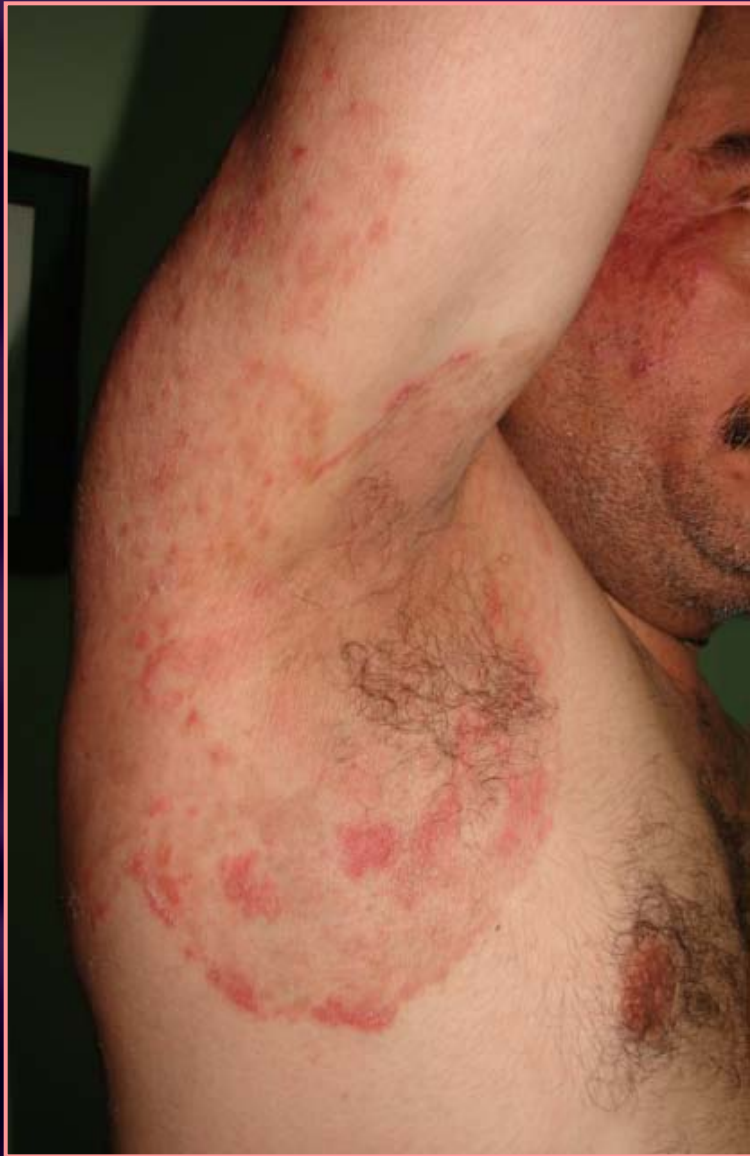Sexo: Masculino

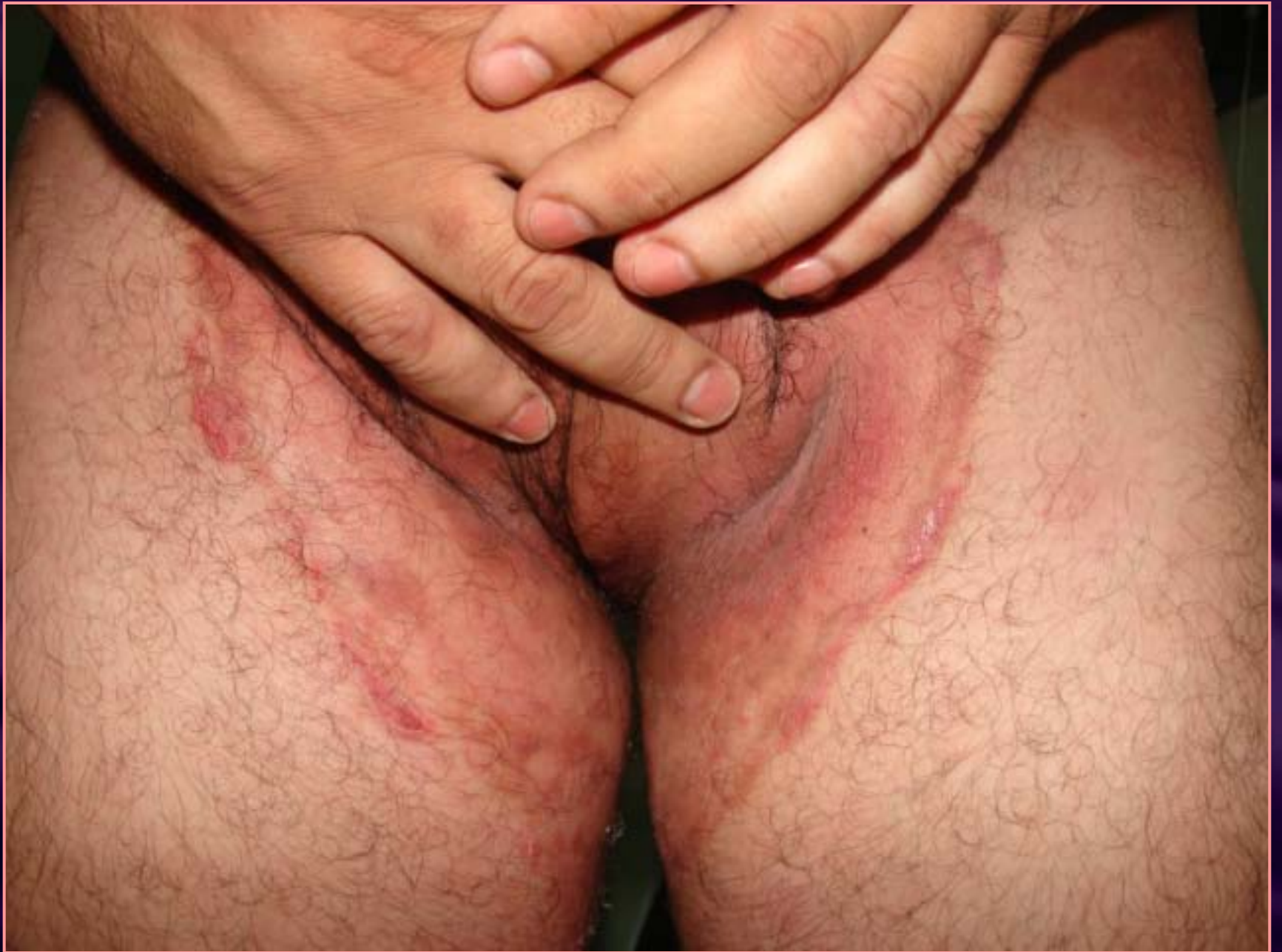Procedencia: Cojedes

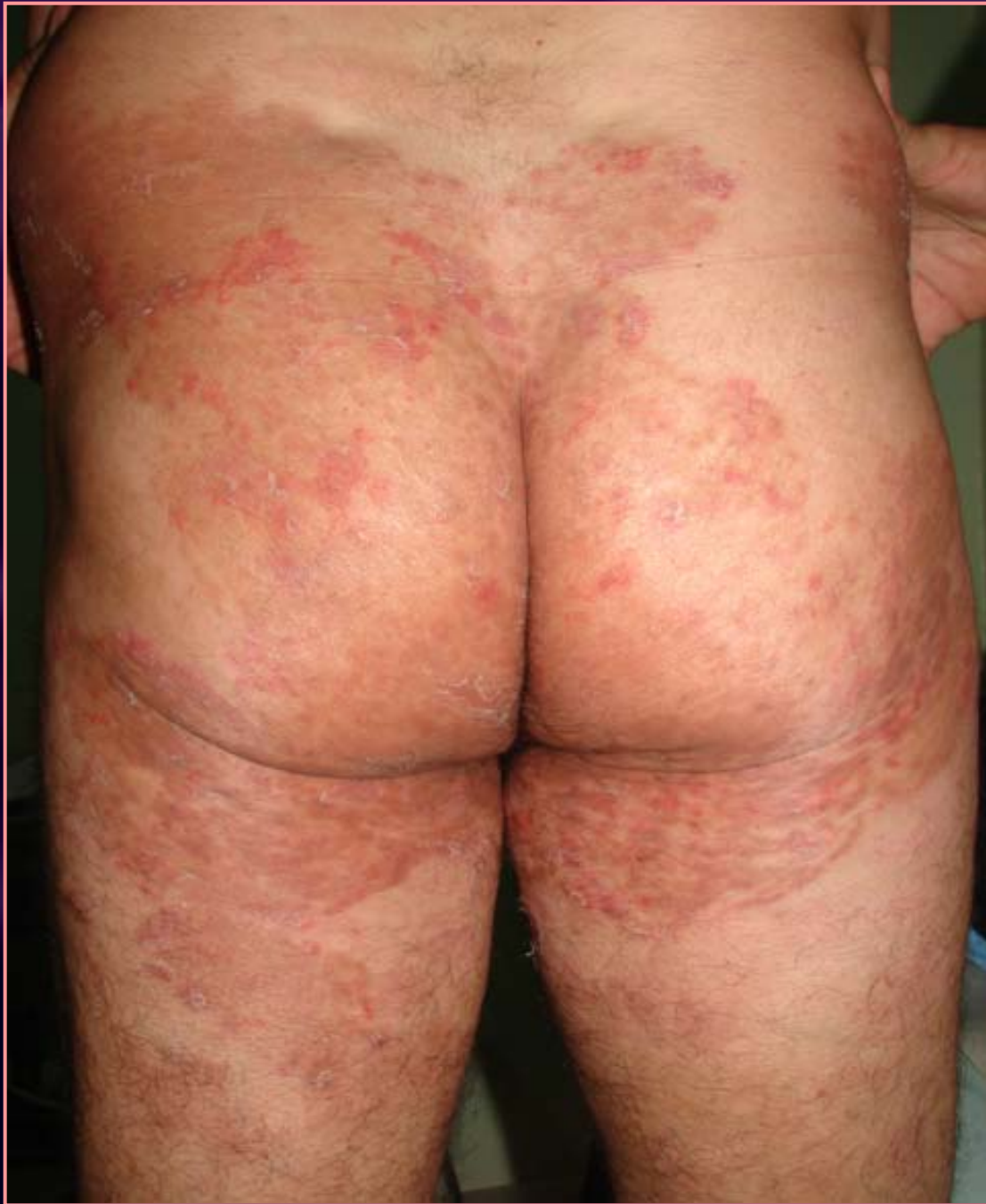Profesión: Vigilante











Antecedentes

Familiares:

- **No contributorios**


Personales:

- **No contributorios**

Paraclínicos

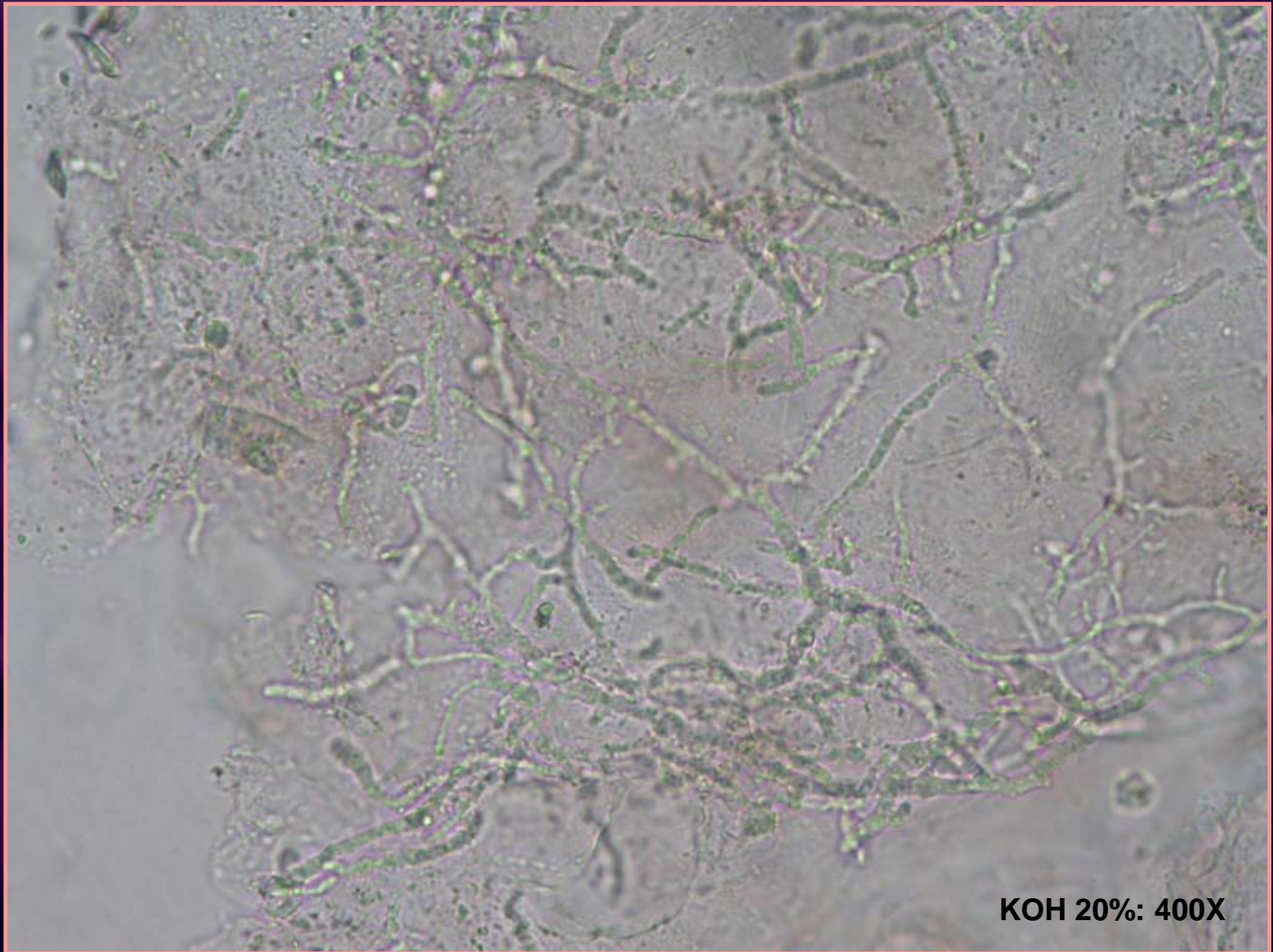
Laboratorio:

- **Hepatología completa**
- **Glicemia**
- **Creatinina**
- **Perfil lipídico**
- **HIV: negativo**
- **VDRL: no reactivo**



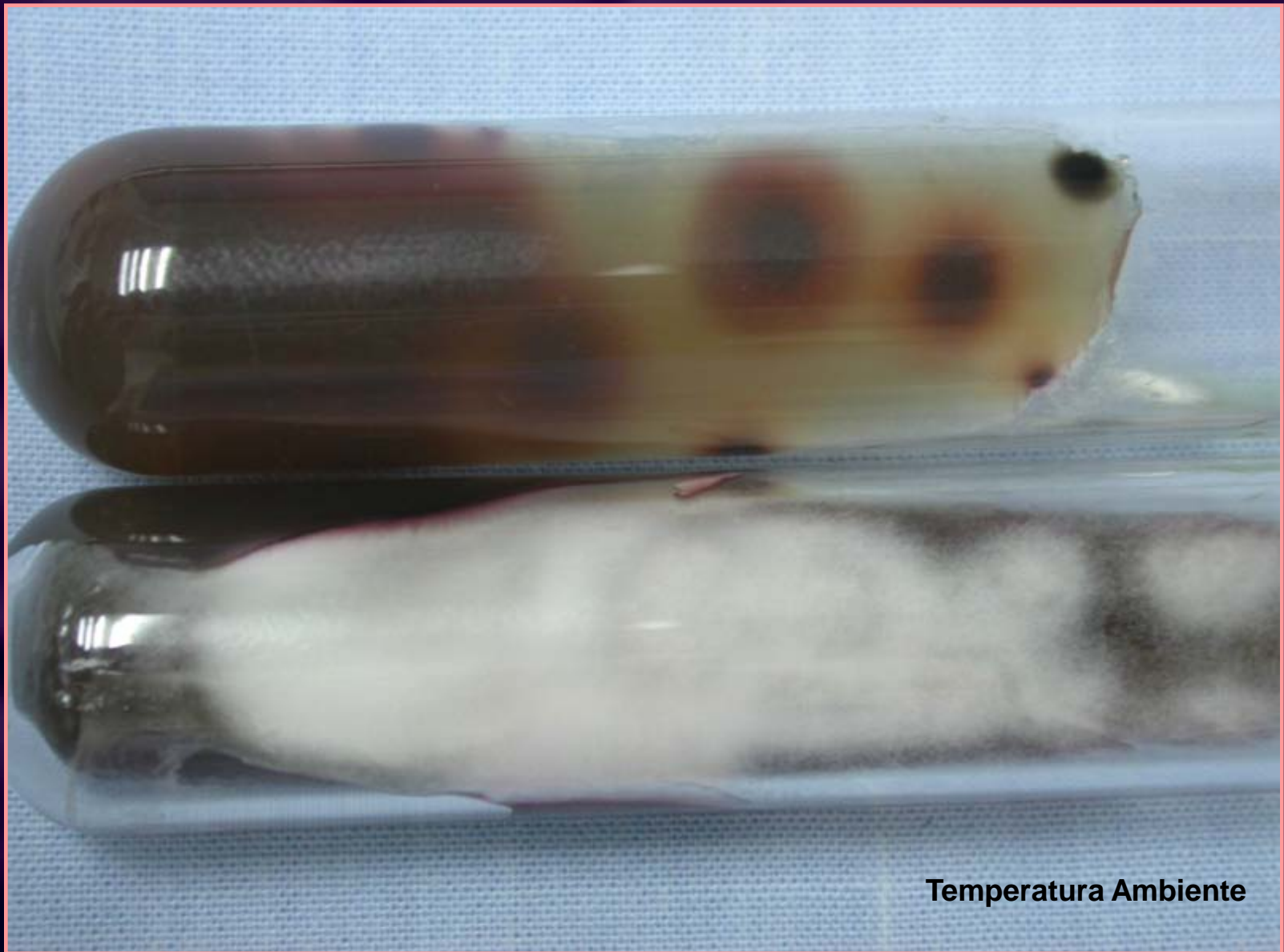DLN

Micológico



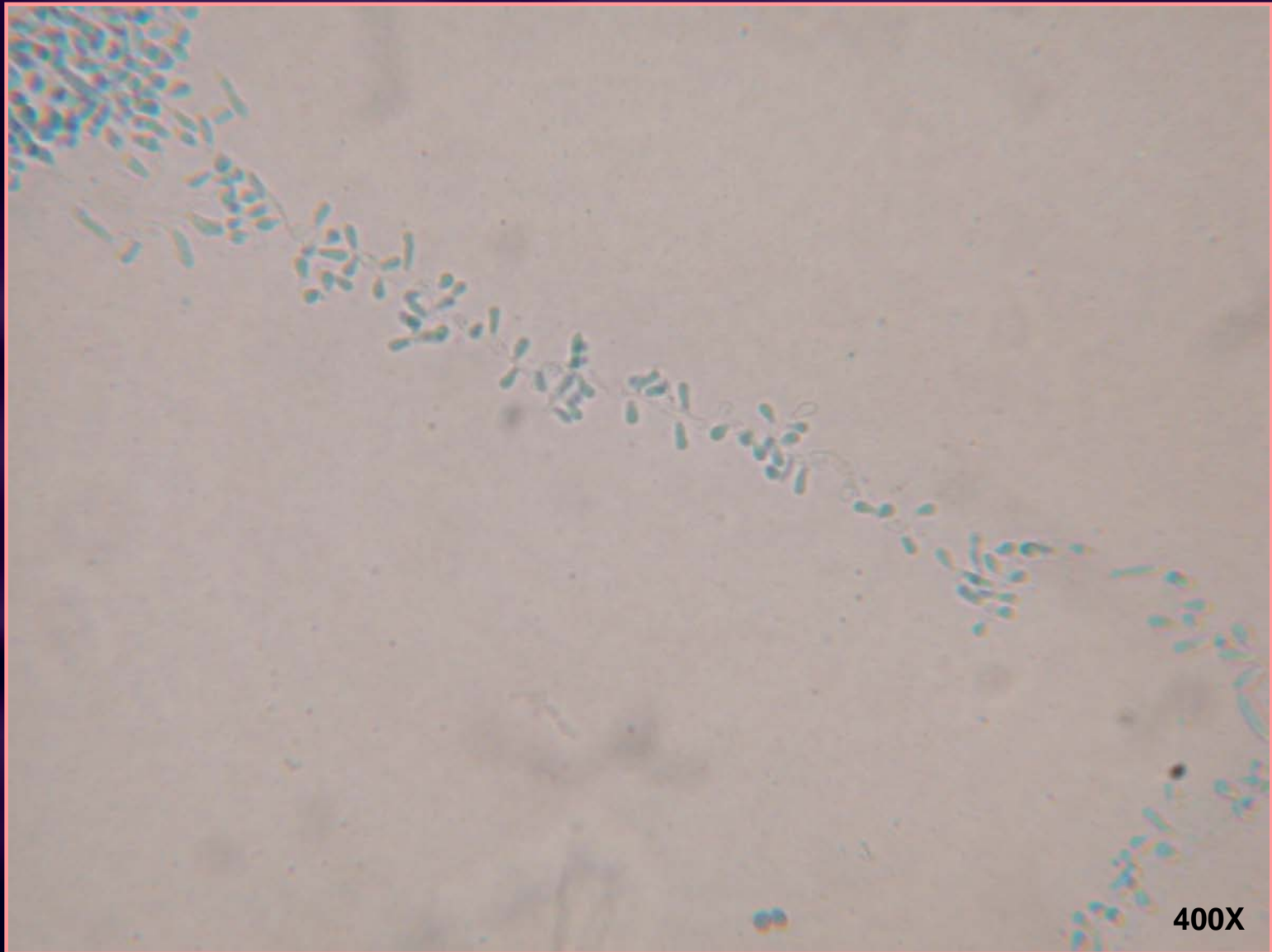
KOH 20%: 400X

Cultivo en Agar Sabouraud



Temperatura Ambiente

Microcultivo

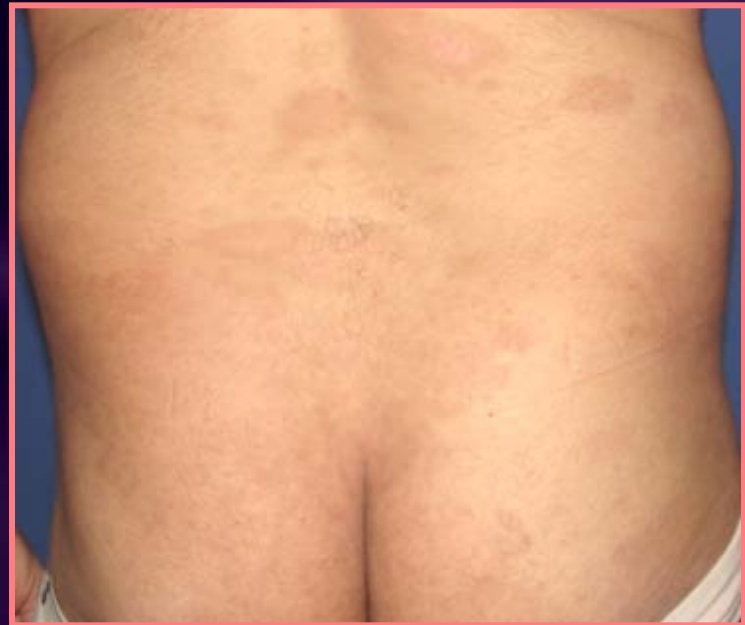
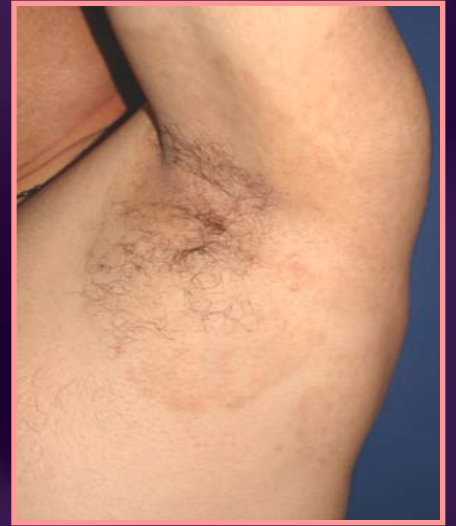
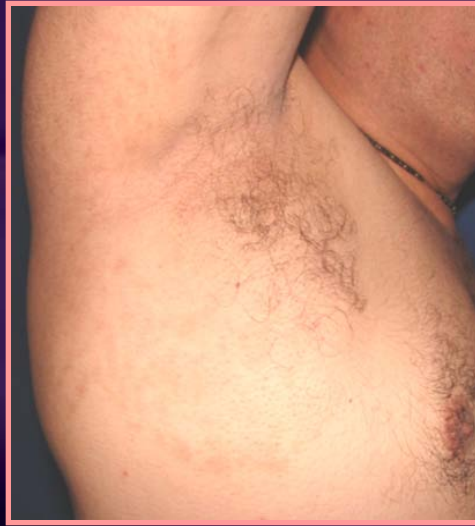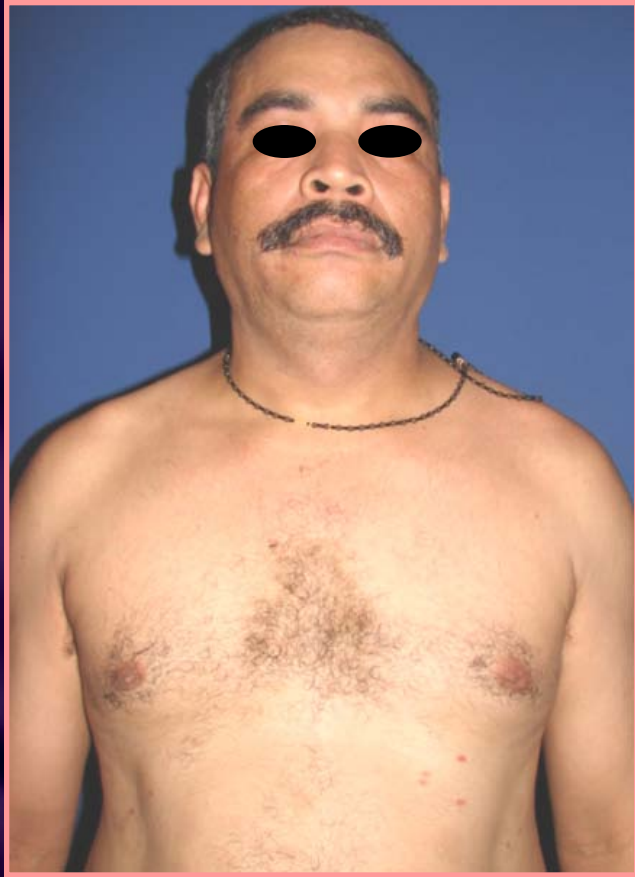400X

TIÑA DEL CUERPO

Tratamiento

- **Terbinafina 250mg VO OD**
- **Antihistamínico 120mg VO OD**
- **Tópico**
- **Evaluación en 1 mes**



Evolución: 1 meses

Tiña del Cuerpo

➤ Es una dermatofitosis superficial que afecta la piel de tronco y extremidades.

➤ **Etiología**

Niños: M.canis y T.tonsurans

Adultos: T.rubrum y M.canis

Bibliografía

- Arenas, R. Roberto (1999) *Micología ilustrada* Vol III
- Bologna, J., Jorrizo, J. (2004) *Dermatología*, Madrid: Mosby, Vol.
- Cerroni L. Mycosis fungoides. *J Hematology* 2003;88(Suppl 5):10-13
- Fonseca Capdevila E. Tratamiento de las onicomicosis. *Salud Rural* 1996
- Fonseca Capdevila E. Tiñas. Infecciones por dermatófitos en la práctica diaria. *Salud Rural* 1995
- Thomas B. Clear choices in managing epidermal tinea infections. *J Family Pract* 2003
- Weedon, D. (2002). *Piel Patología*, Madrid España: Editorial Marban.