

# **Salvado por la lamina**

# **Salvado por el paciente**



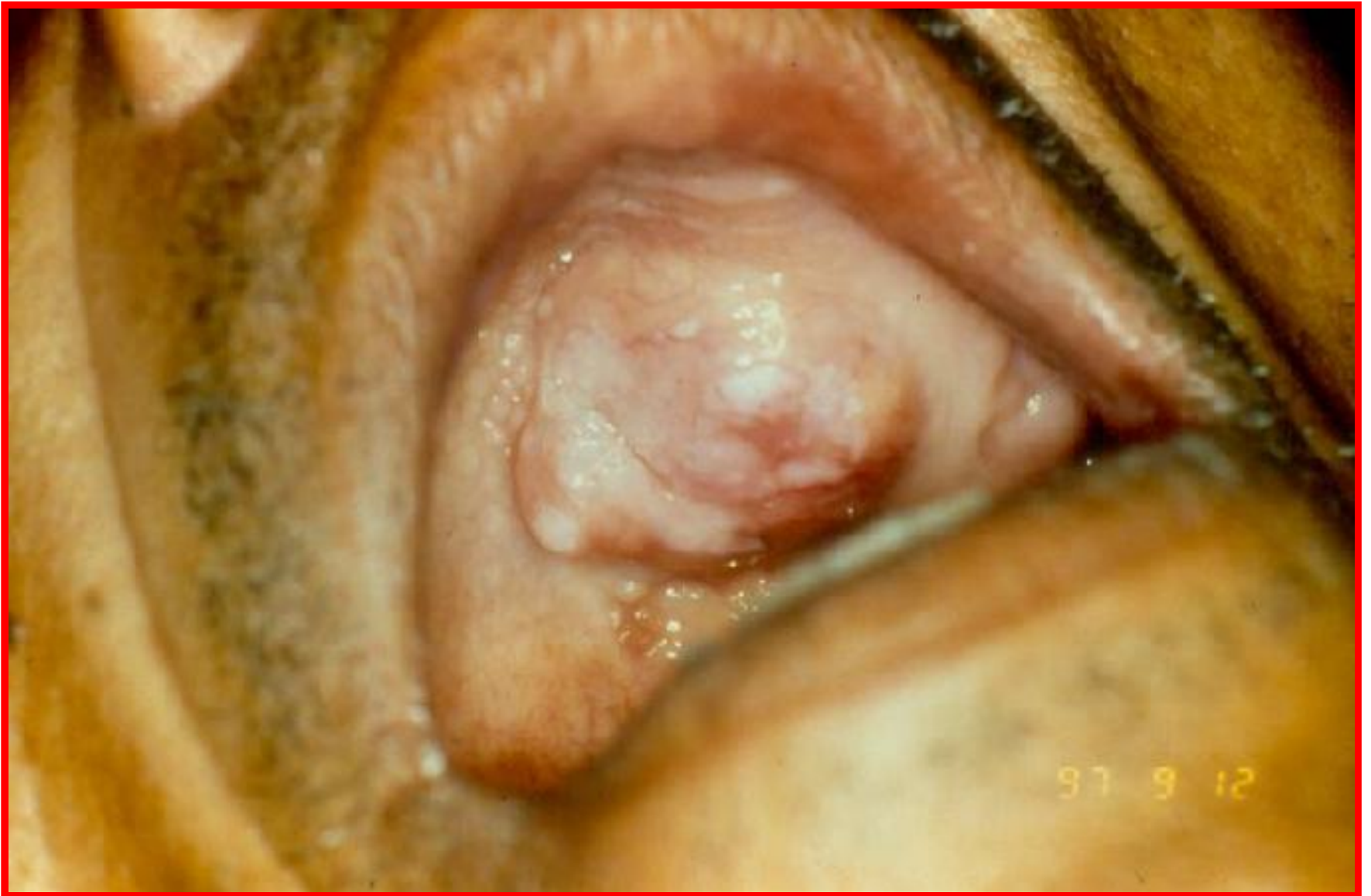**Dr. Antonio Guzmán**  
**Dra. Gloria Mendoza**  
**Facultad de Odontología**  
**Pierre Fauchard U.A.P.**  
**Asunción - Paraguay**

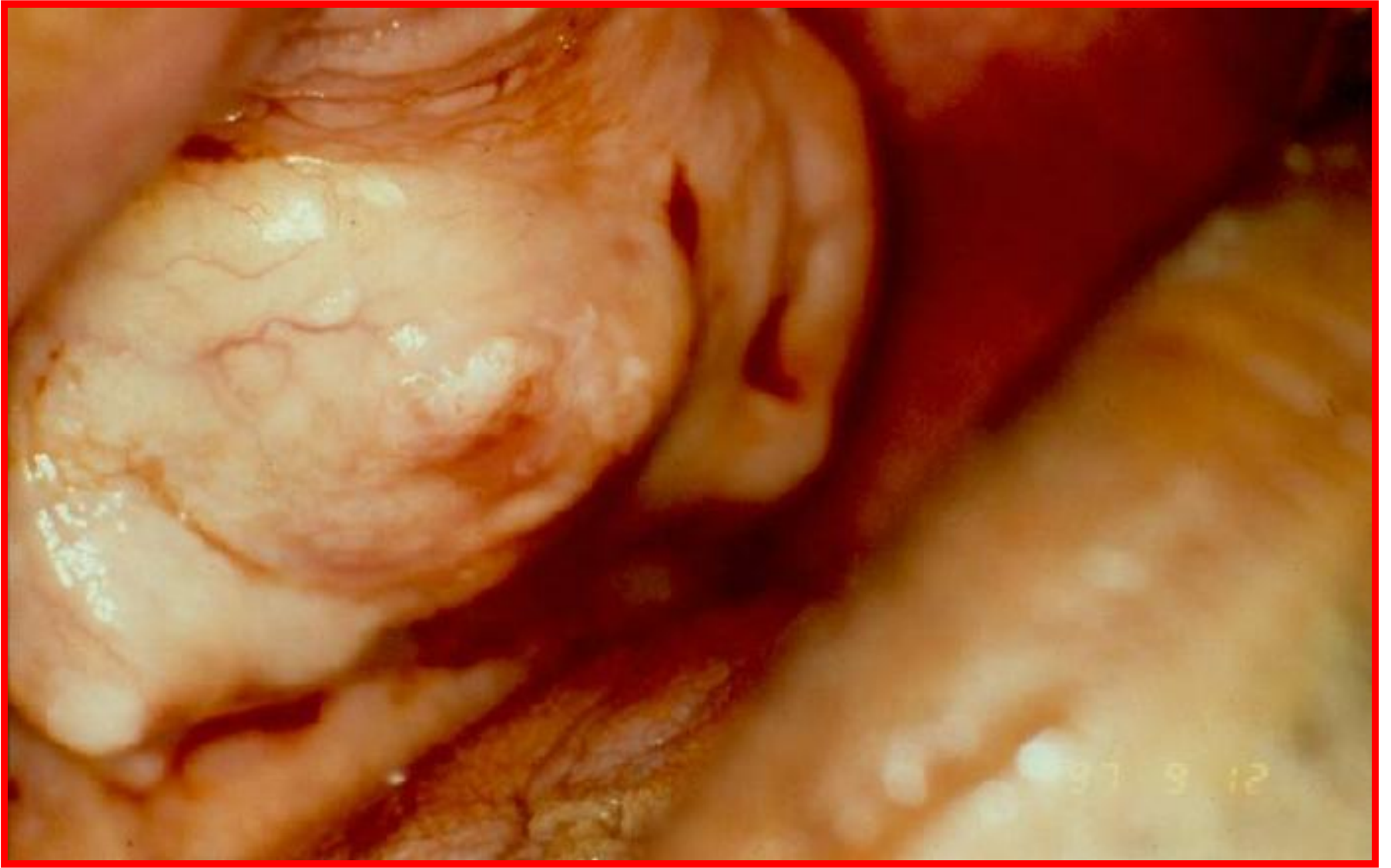# Historia Clínica

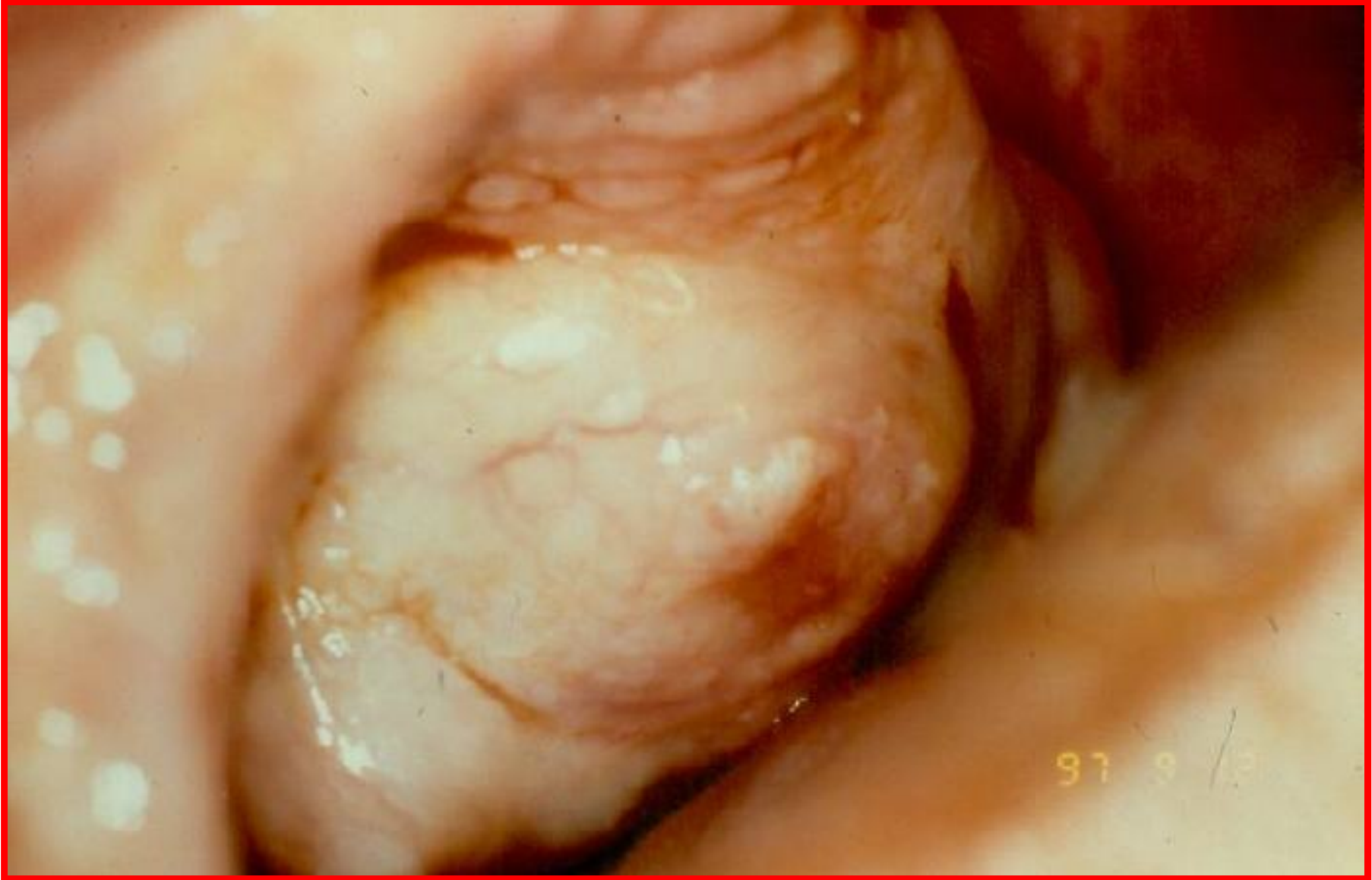- **Edad: 46 años**
- **Sexo: Masculino**
- **Profesión: Agricultor**
- **Residente: Villa Rica ( Paraguay)**
- **Fecha de Ingreso: 02-XII-1997**

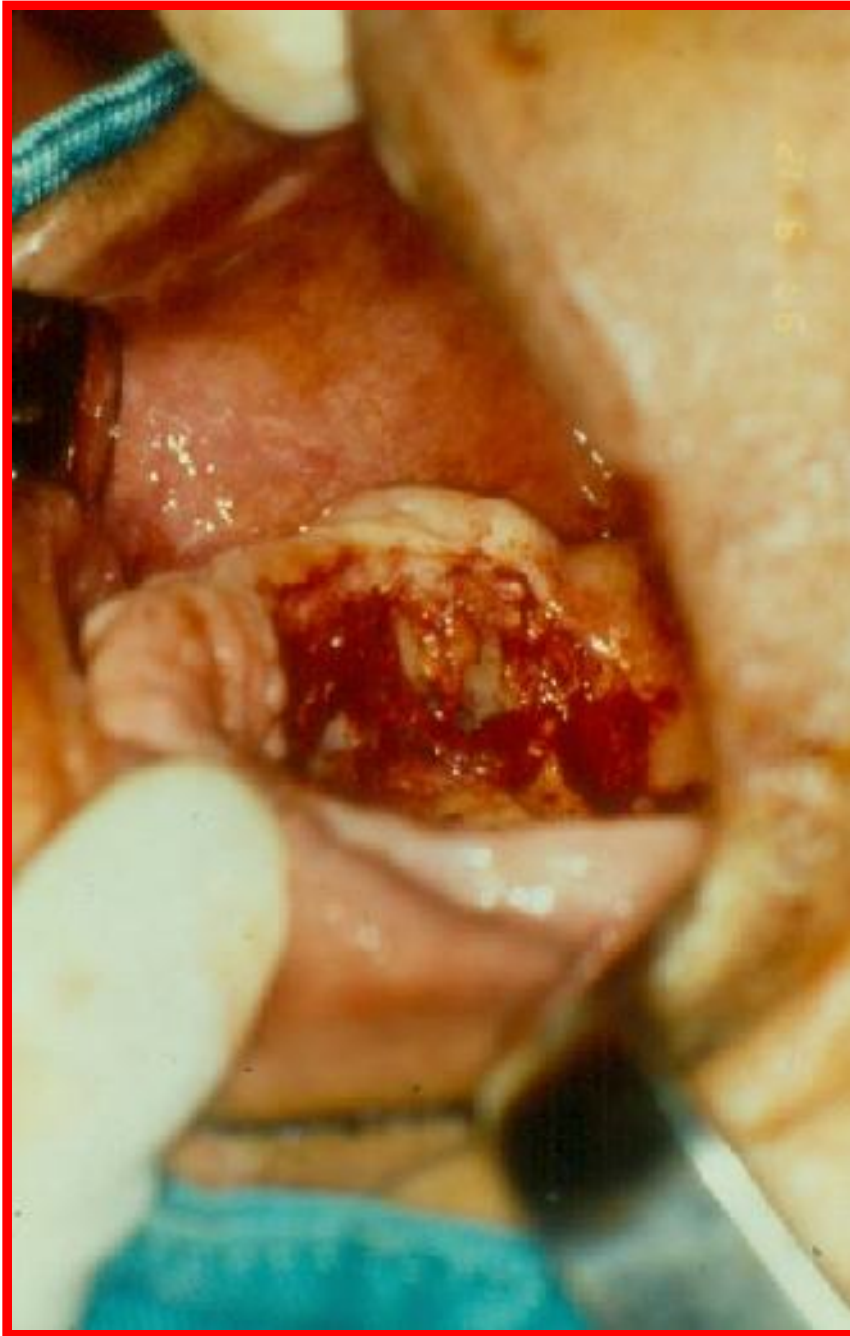# Historia Clínica

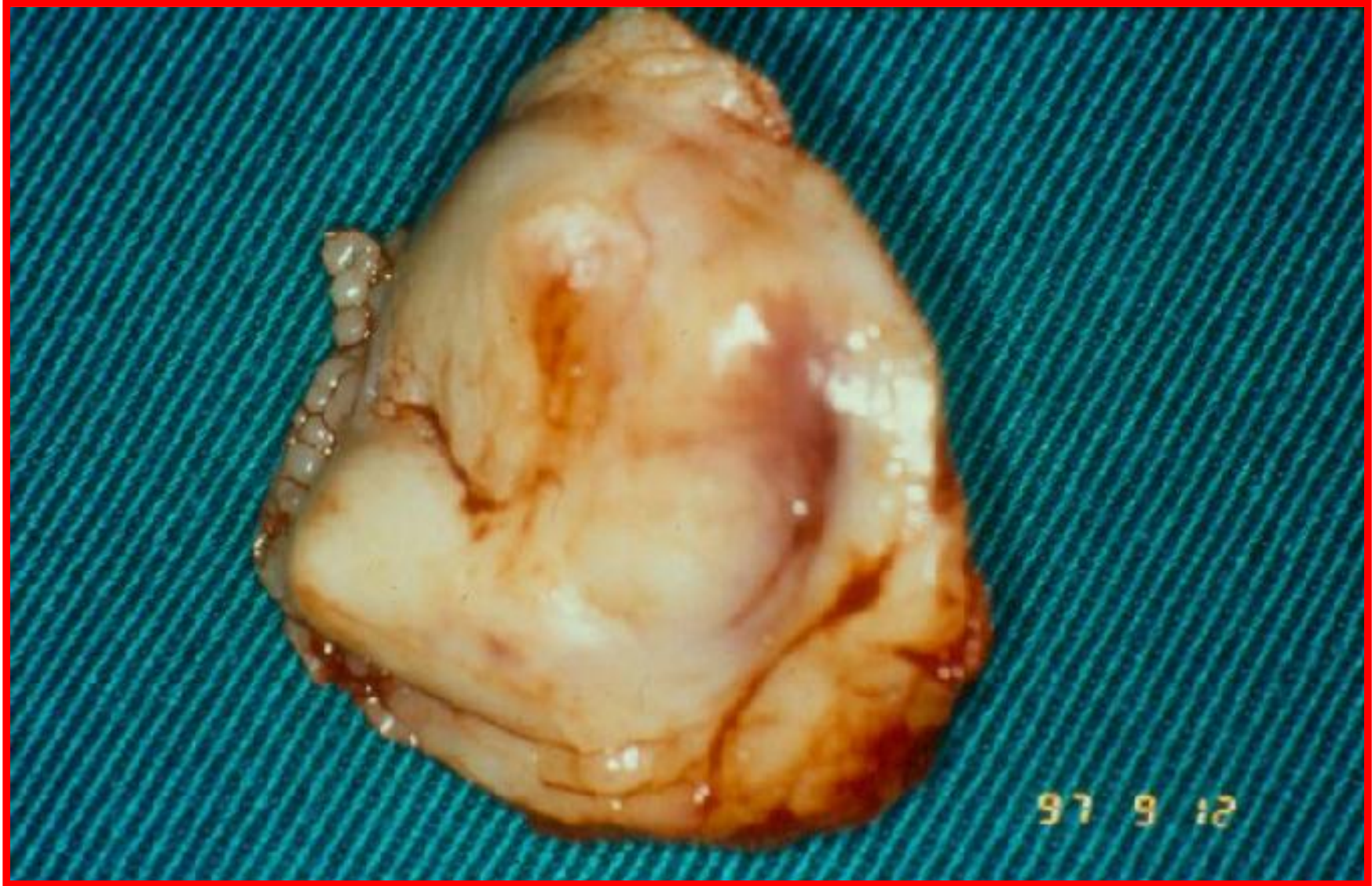- **Topografía:** Dermatitis localizada a paladar duro, lado izquierdo
- **Morfología:** Tumor nodular, lobulado, firme, indoloro, no ulcerado
- **Evolución:** 1 año, impide masticar y colocación de prótesis dental
- **Tratamiento:** extirpación biopsia







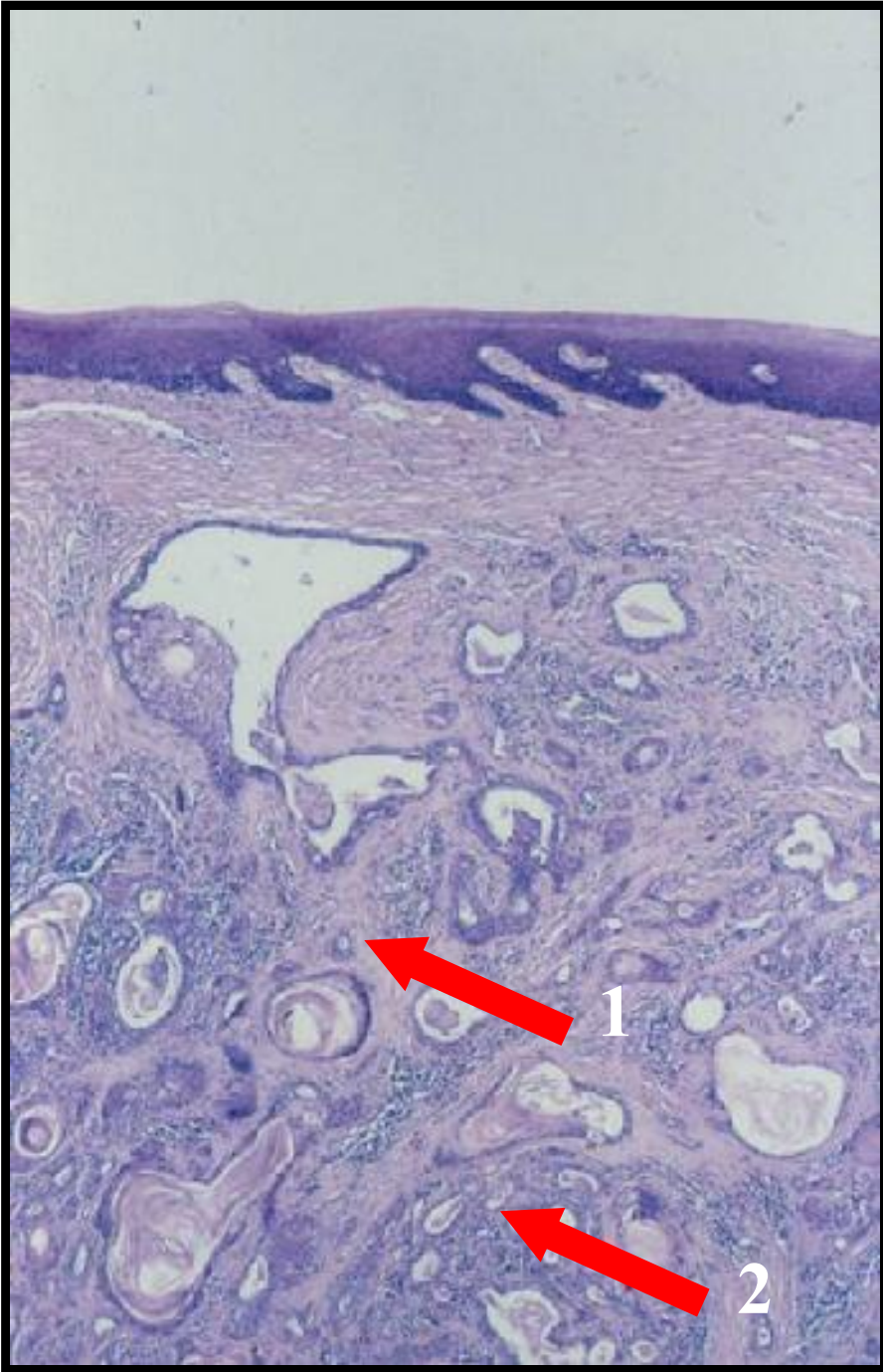





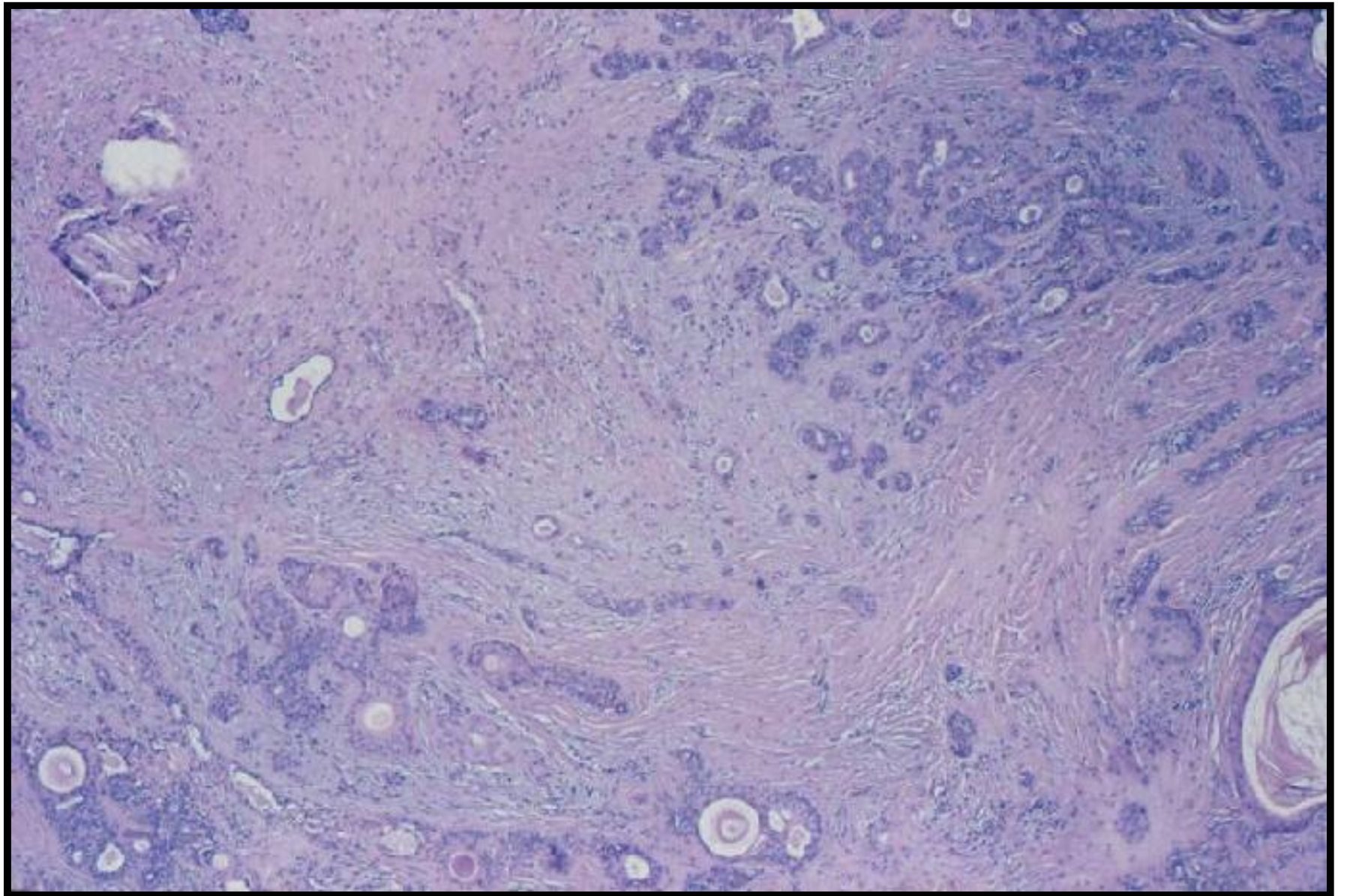
# Histopatología

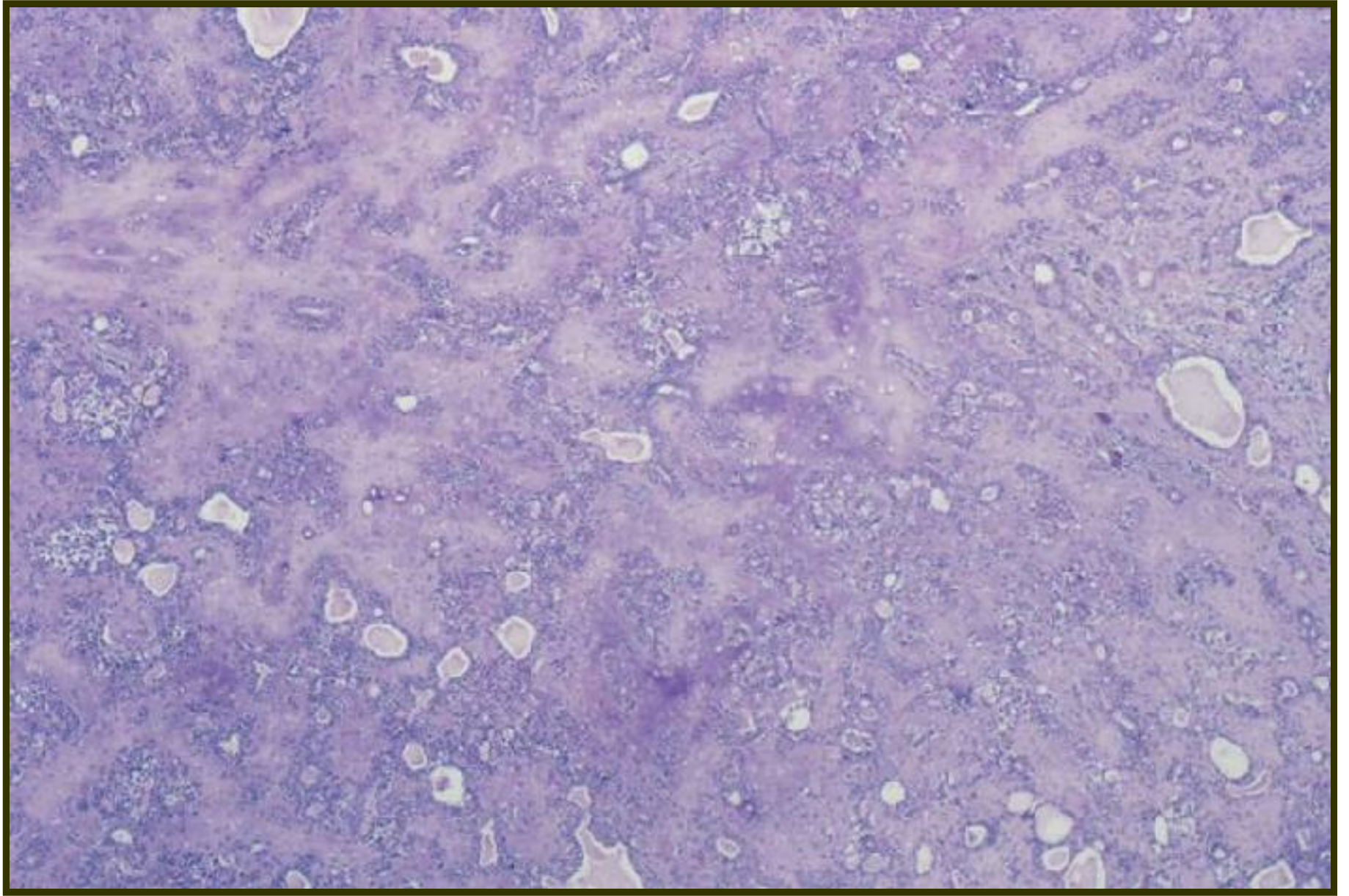
- **Epidermis: Epitelio plano estratificado y queratinizado**
- **Corión: neoplasia benigna de patrón**
- ✓ **Epitelial o parenquimatoso: células epiteliales que forman glándulas, cordones, cintas, láminas, túbulos y áreas sólidas**
- ✓ **Mesenquimatoso o estromal: zonas pseudocondroides, mixoides. Fibrosis**

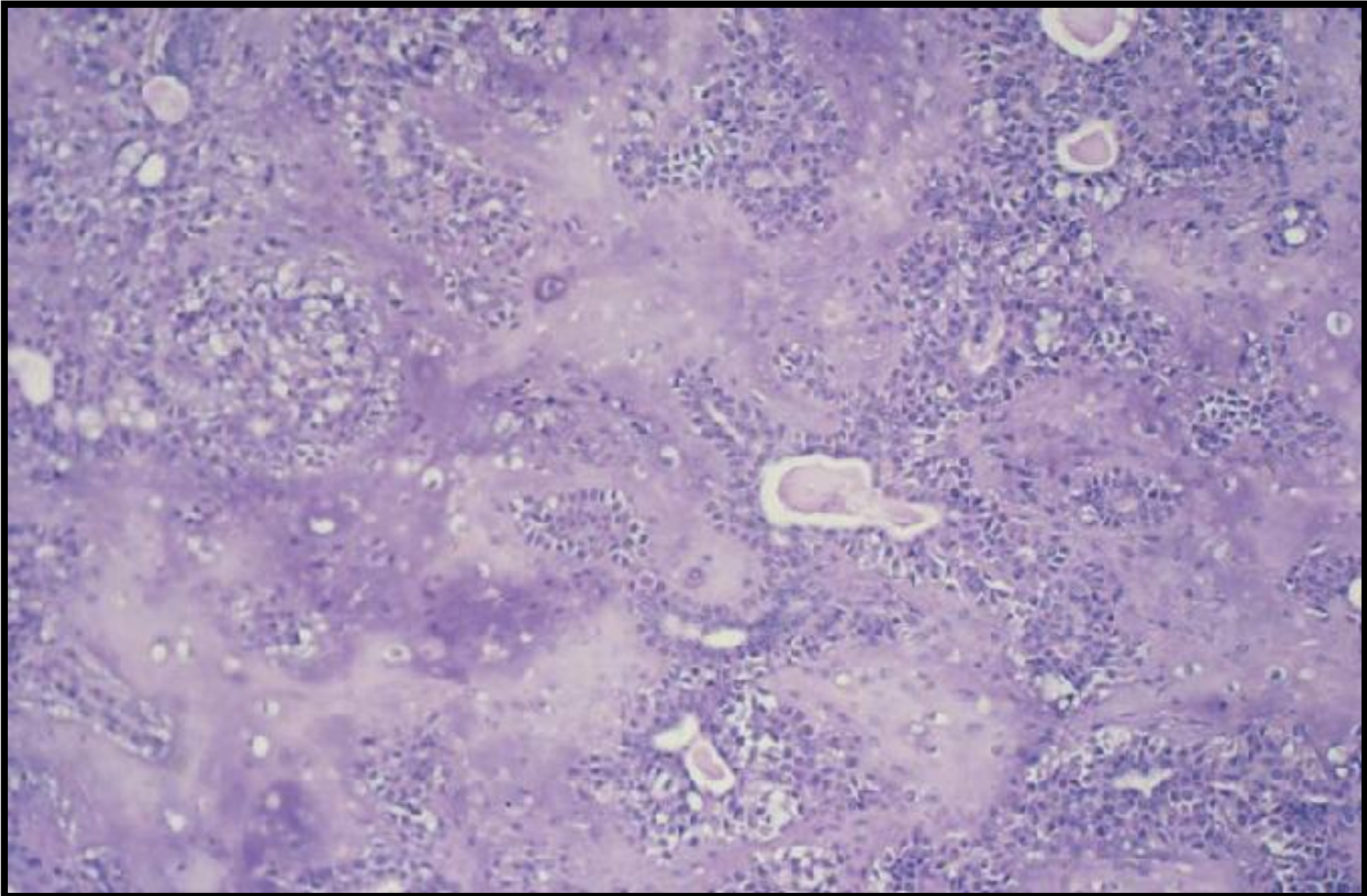


**1 Patrón estromal**

**2 Patrón epitelial**

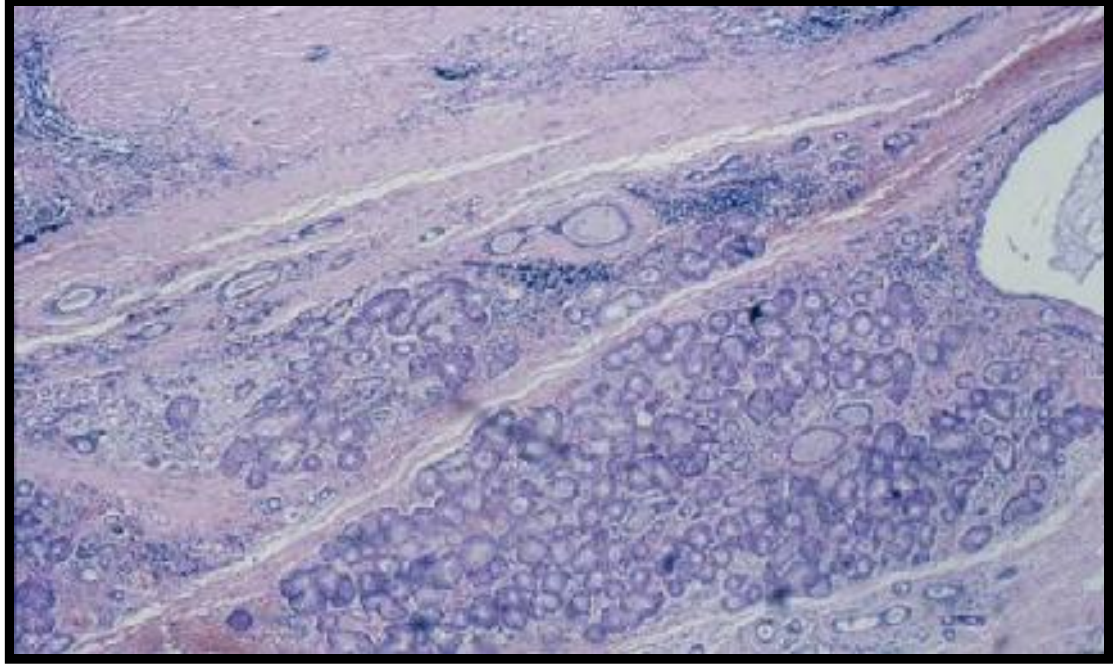
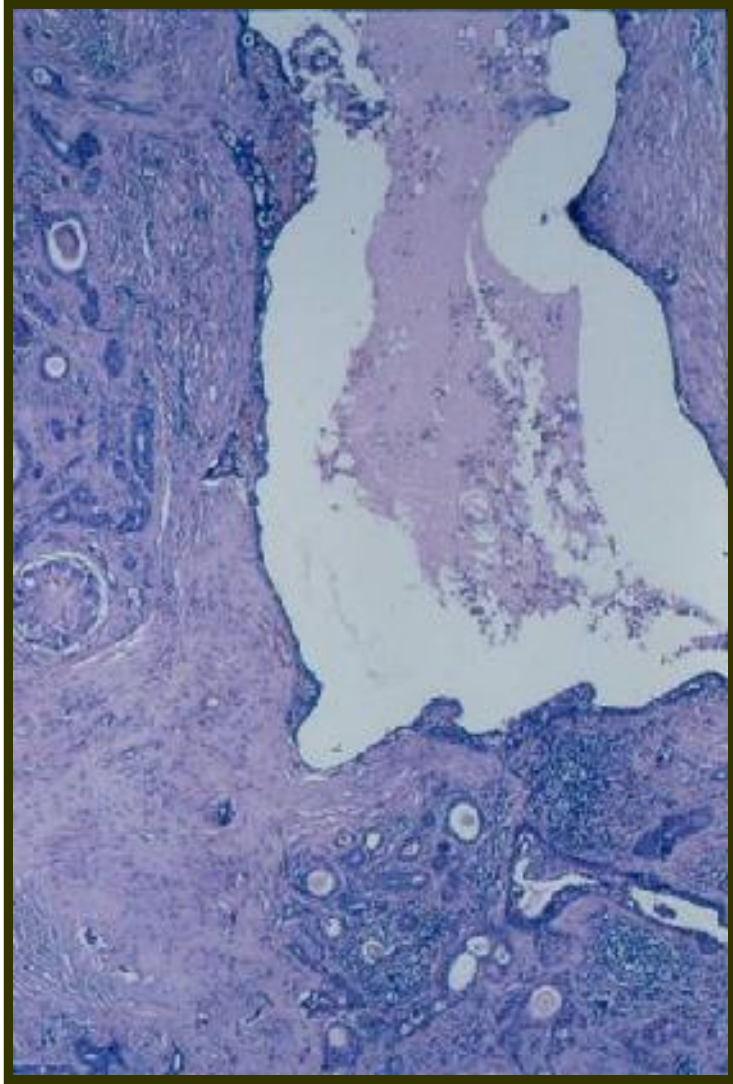


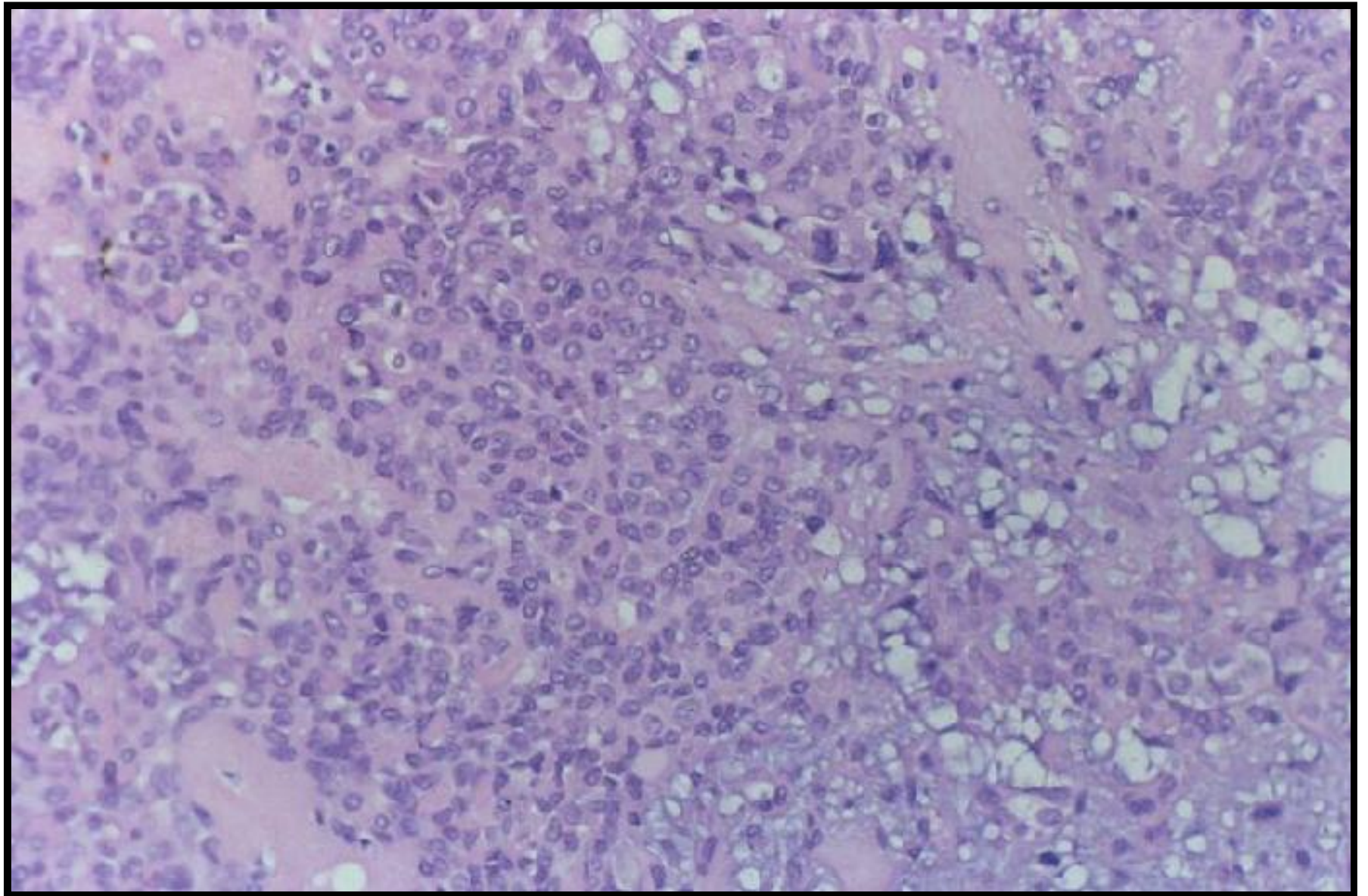




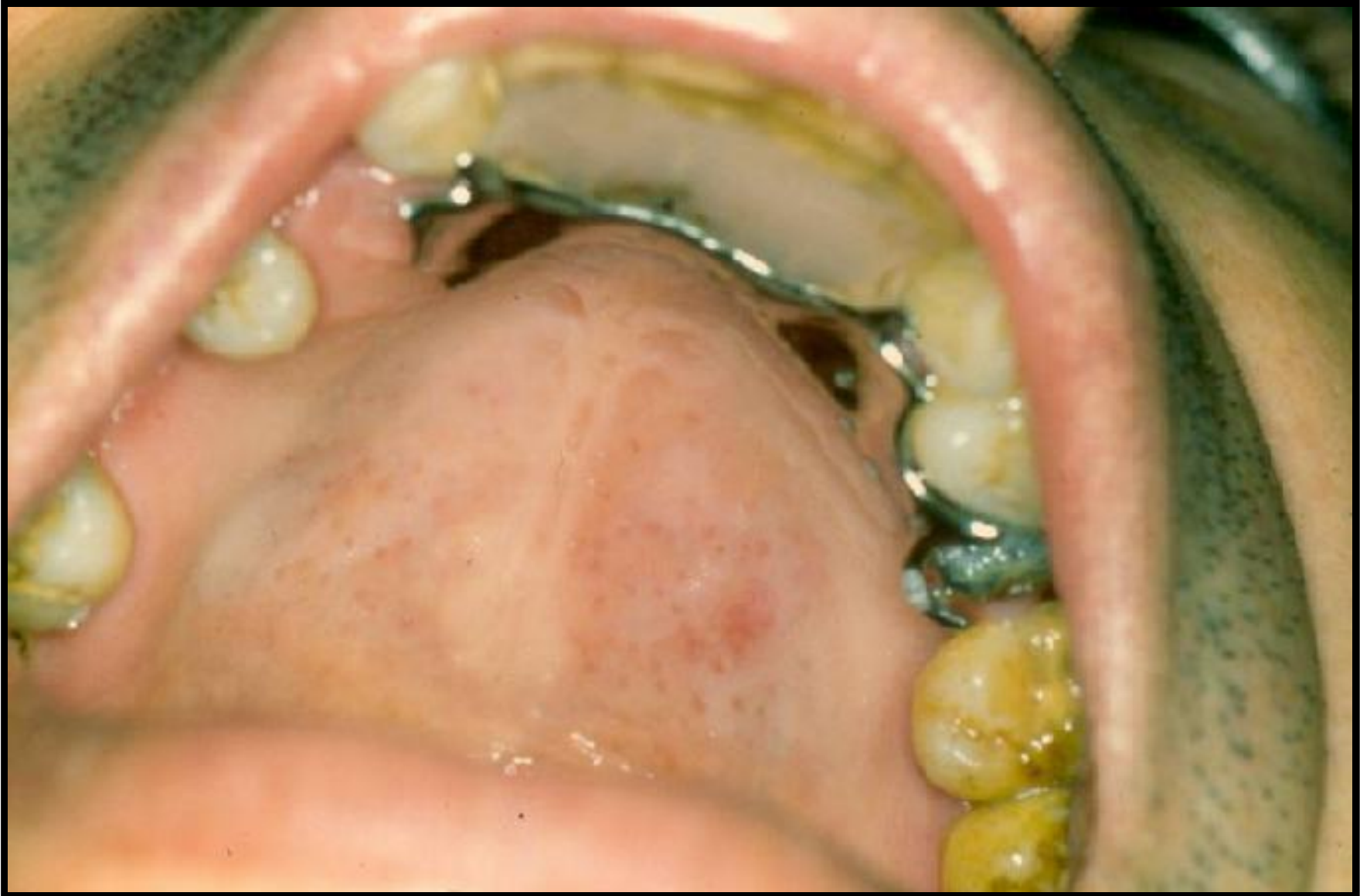# Histopatología

- **Nichos epiteliales con metaplasia escamosa y material córneo**
- **Luces glandulares, algunas quísticas con material anfófilo**
- **Ductos glándulares redondeados**
- **Zonas de glándula salival normal**
- **No hay atípías**









# **Tumor mixto de glándula salival menor palatina**

**Dr. Antonio Guzmán**

**Dra. Gloria Mendoza**

**Facultad de Odontología Pierre Fauchard**

**Universidad Autónoma del Paraguay**

**Asunción- Paraguay**

