



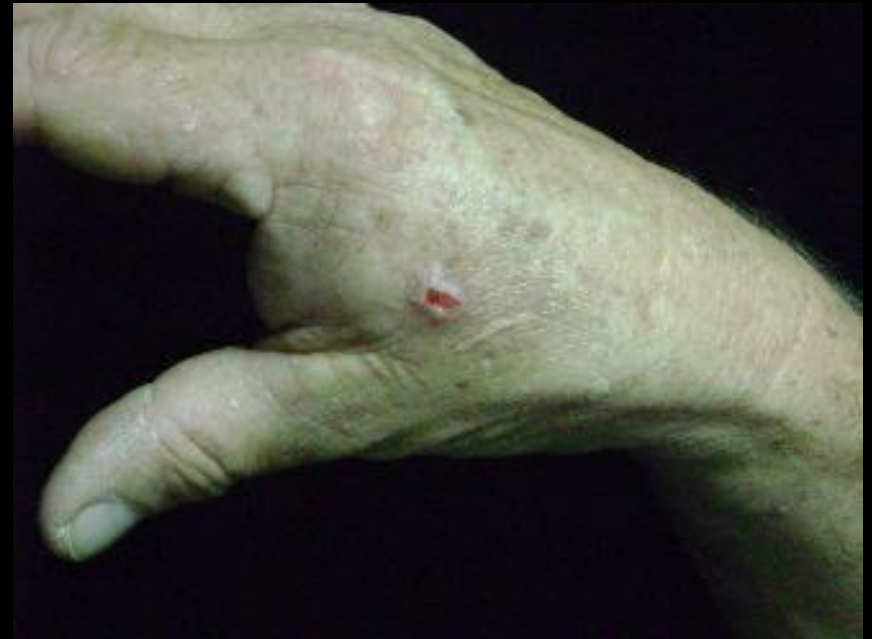# POROMA ECRINO DE LOCALIZACIÓN INUSUAL

Dugarte A, Peña G, Solano M, Kouris E,  
Sardi J, Ball E.

SERVICIO DE DERMATOLOGÍA  
Hospital Universitario de Caracas  
VENEZUELA

## MOTIVO DE CONSULTA

- Nombre: M.A.I
- Edad: 58<sup>a</sup>
- Natural : San Juan de los Morros
- Procedente: El Paraíso, Caracas.



ULCERA EN DORSO DE MANO DERECHA

# ENFERMEDAD ACTUAL

Inicia EA hace 6 meses.

Pápula eritematosa localizada en dorso de la mano derecha.



Aumenta de tamaño progresivamente , posteriormente se  
ulcera



Acude a medicina tropical donde es valorado y realizan IFI (-)  
leishmanina (-),

# ANTECEDENTES

➤ Personales  
Familiares:

No Contributorios

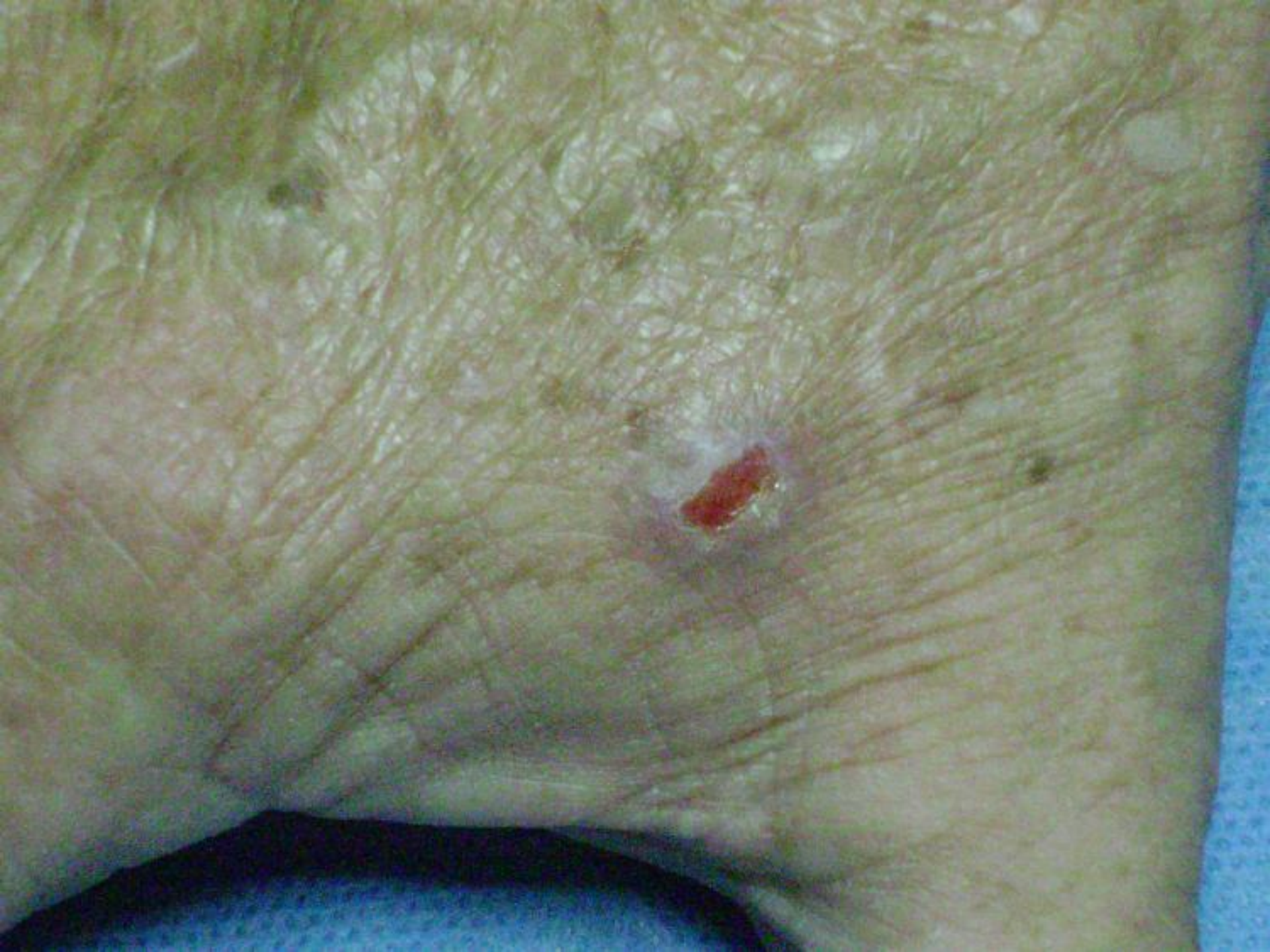➤ HABITOS:

- Tabáquicos 4  
cigarrillos/ sem,

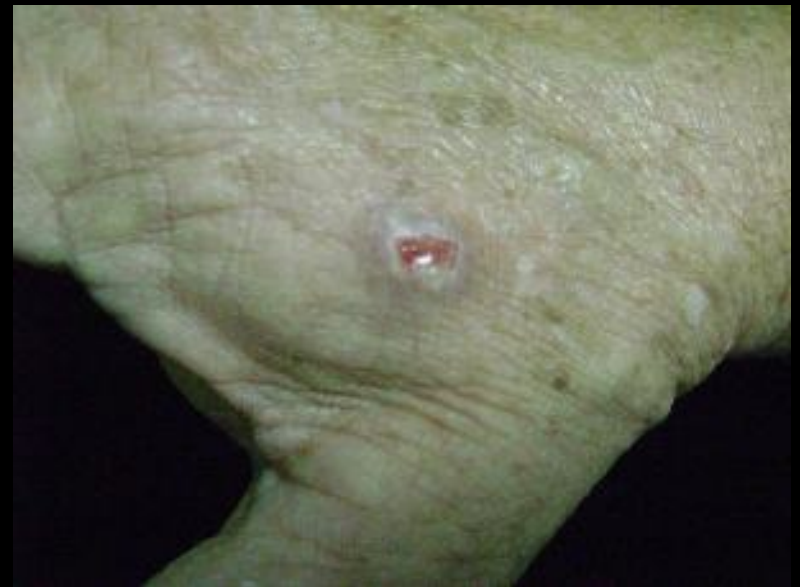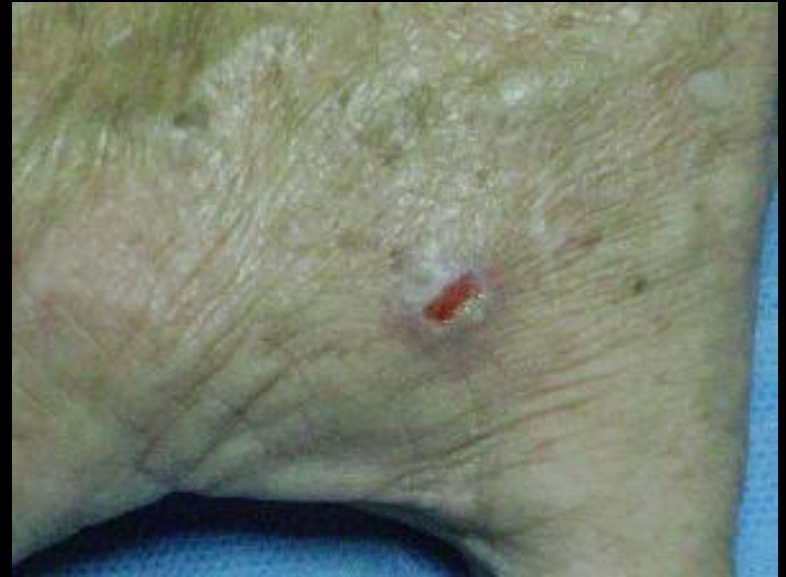
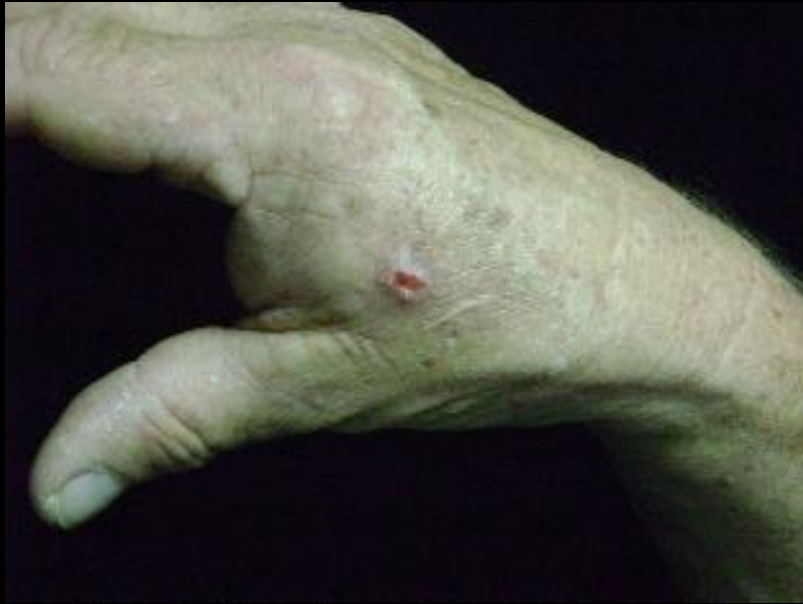-OH ocasionales,  
Cafeico :diarios 2  
tazas/ día.

➤ Ocupación  
:Licenciado en  
Química.

# EXÁMEN FÍSICO







# DIAGNÓSTICO CLÍNICO

- Leishmaniasis cutánea localizada
- CBC
- Queratosis actínica hipertrófica



# PLAN DE ESTUDIO

➤ Fotos clínicas

➤ Biopsia de Piel

# LABORATORIO

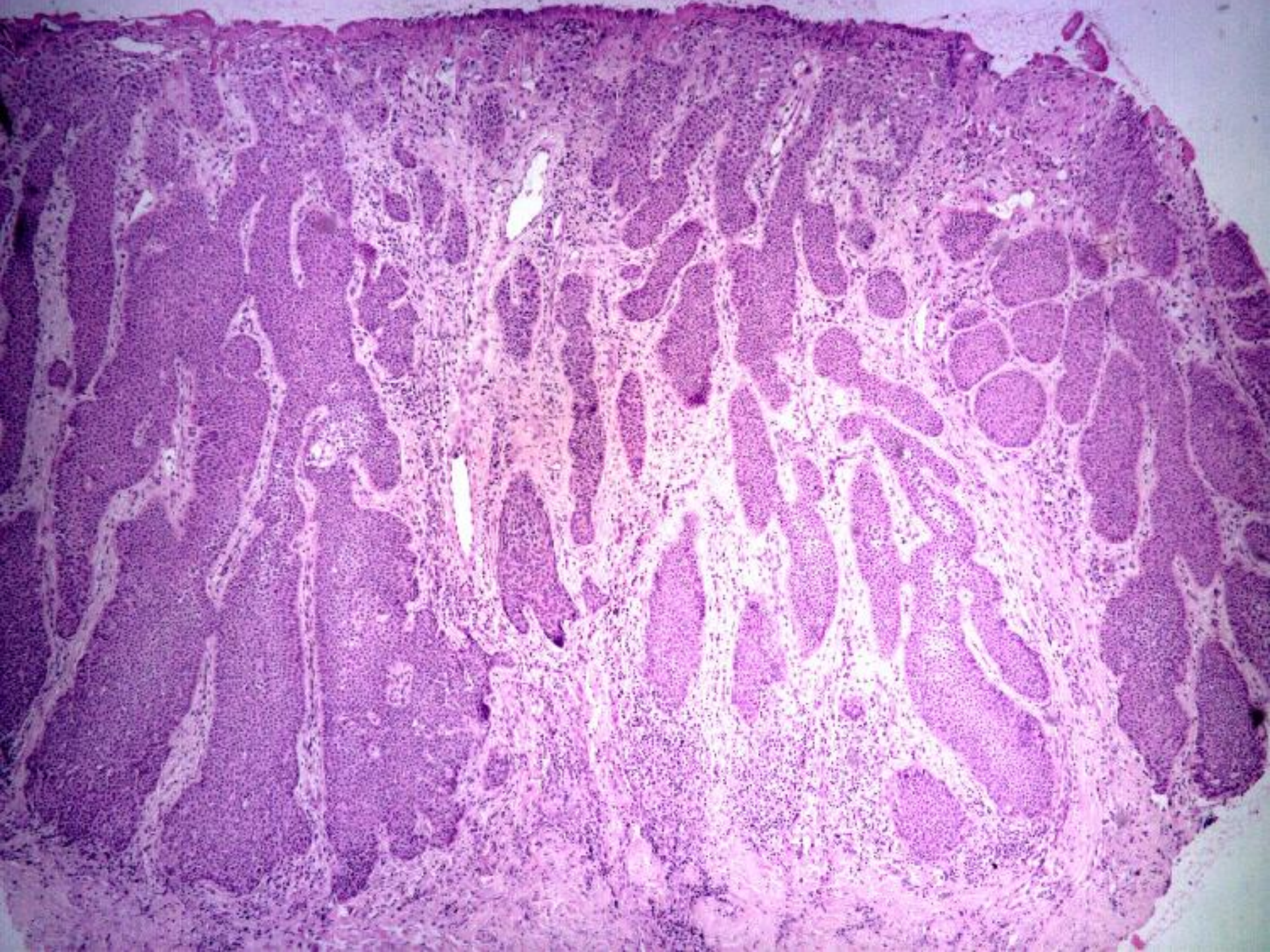
- Hb:15,0 ;Hcto:43,8 Seg:53,7;Linf:33,0;Plt:187.000.
- Glicemia: 90mg/dl; Urea:34; Creat:0,72
- Colesterol:211mg/dl;HDL-C:44;LDL-C:129,8 VLDL-C:37,2
- Trigliceridos:186mg/dl
- V.D.R.L: No Reactivo ; HIV: Negativo
- HBsAg: Negativo ; Anti HBc: Negativo
- HCV: Negativo.

# EXAMENES COMPLEMENTARIOS PREVIOS

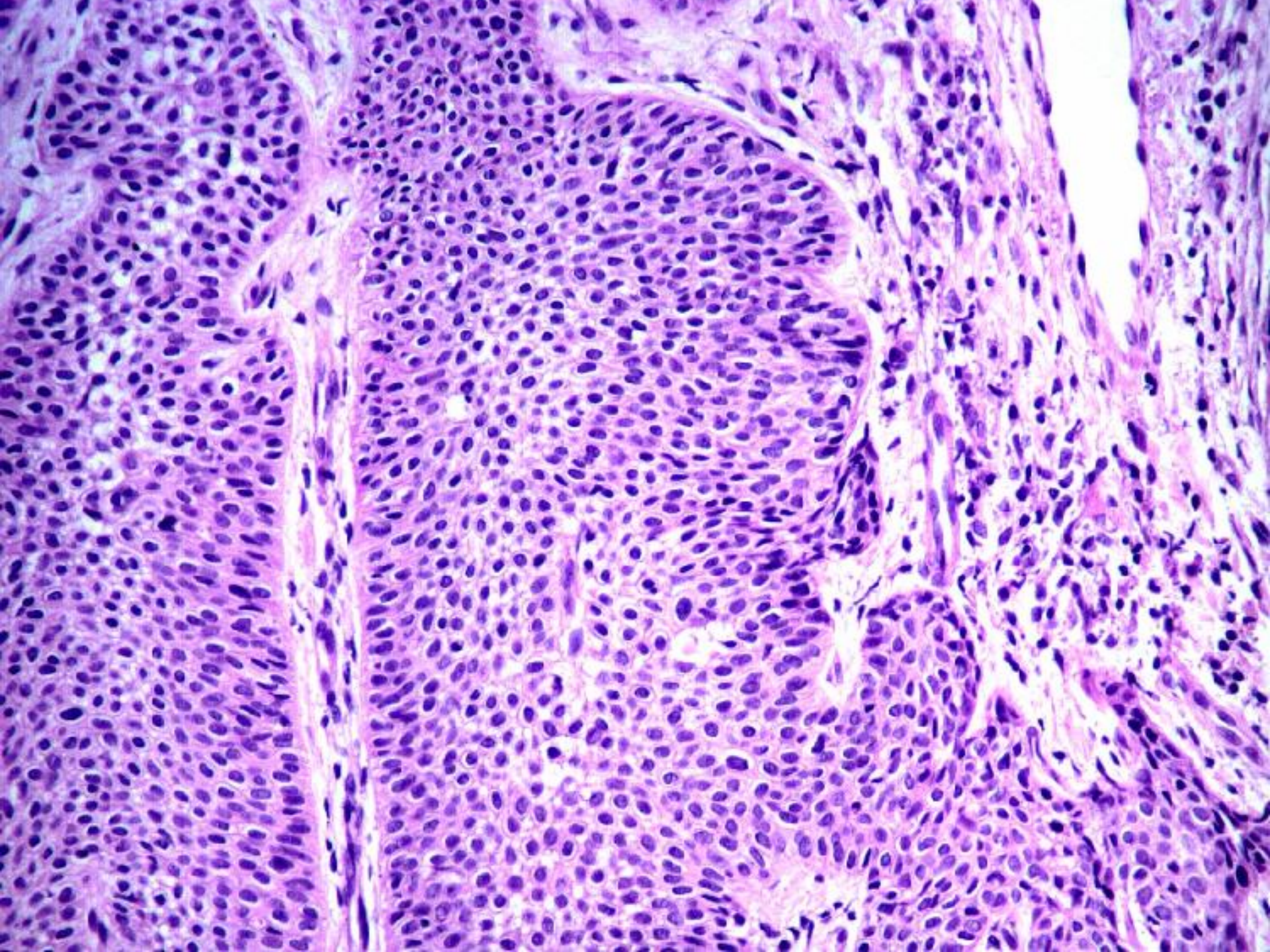
- IFI: negativa
- LEISHMANINA: negativa.

# HISTOPATOLOGIA











# DIAGNÓSTICO DEFINITIVO

POROMA ECRINO EN DORSO DE MANO  
DERECHA


# TRATAMIENTO

- Protector solar
- Hidratantes
- Valoración por Cirugía Dermatológica:  
Extirpación quirúrgica

## DISCUSIÓN

- El poroma ecrino fue descrito por primera vez por Pinkus y cols en 1956.
- Representan el 10% de los tumores de glándulas ecrinas .
- Rara neoplasia benigna de la glándula sudorípara ecrina.
- Ambos sexos
- Cualquier raza ,
- Fc >40 años de edad.

# DISCUSIÓN

- Patogénesis : No está dilucidada.
- Ocurrencia  Después de la exposición a trauma ó radiación
- Secreción de un factor de crecimiento de melanocitos a partir de cél del TU.

## DISCUSION

- Puede ulcerarse en los puntos de presión o en las áreas de traumatismo.
- Es de crecimiento lento y asintomático.
- Las lesiones cutáneas usualmente comprometen palmas y plantas.
- Plantar: 65%
- Otras Regiones lampiñas: 25%
- Manos: 10%.

# VARIANTES HISTOLOGICAS

- **Hidroacantoma simple o poroide**
- **Poroma yuxtaepidermal**
- **Poroma dérmico o tumor del ducto dermal**



# DIAGNOSTICOS DIFERENCIALES

- Granuloma piógeno
- Cicatriz hipertrófica
- Hemangioma
- Dermatofibroma
- Melanoma maligno
- CEC
- Epitelioma Basocelular
- Queratosis Seborreica
- Verruga Plantar
- Histiocitoma

# DISCUSIÓN

➤ Tratamiento: Quirúrgico

• Pronóstico:

-Pocas recurrencias

-Riesgo de malignización es mínimo.

# BIBLIOGRAFÍA

- Pinkus, H. Rogin, J. and Goldman, P. "Ecrine Poroma". Tumors Exhibiting Features of the Epidermal Sweat Duct Unit. Arch. Dermat. 74: 511-521. Nov. 56.
- Zugerman, I. Basal-Cell Epitheliomas of the Sole. Arch. Dermat. 76: 247-249. Aug. 57.
- Knox, J. and Spiller, W. "Ecrine Poroma". Arch. Dermat. 77: 726-729. June 58.
- Darnall, T. and Mopper, C. "Ecrine Poroma". Associated with Bowen's Disease. Arch. Dermat. 82: 548-550. Oct. 60.
- Degos, R. Delort, J. Civatte, J. et Baptista, A. "Porome eccrine de Pinkus" (Pseudo-Botriomycome du pied). Bull. Soc. Franc. Dermat. 64: 680-682. 57.

A close-up photograph of a human hand held palm-up, cradling a monarch butterfly. The butterfly's wings are spread, showing the characteristic orange and black pattern with white spots along the edges. The background is a deep, dark blue night sky filled with numerous bright, out-of-focus stars, creating a celestial atmosphere. The lighting is soft, highlighting the texture of the hand and the delicate structure of the butterfly's wings.

**MUCHAS GRACIAS**