



# Liquen aureus

Graterol F, Quiñonez-Chahín J, Durán Y, Reyes O,  
Kannee C



Gobierno Bolivariano  
de Venezuela

Ministerio del Poder Popular  
para la Salud



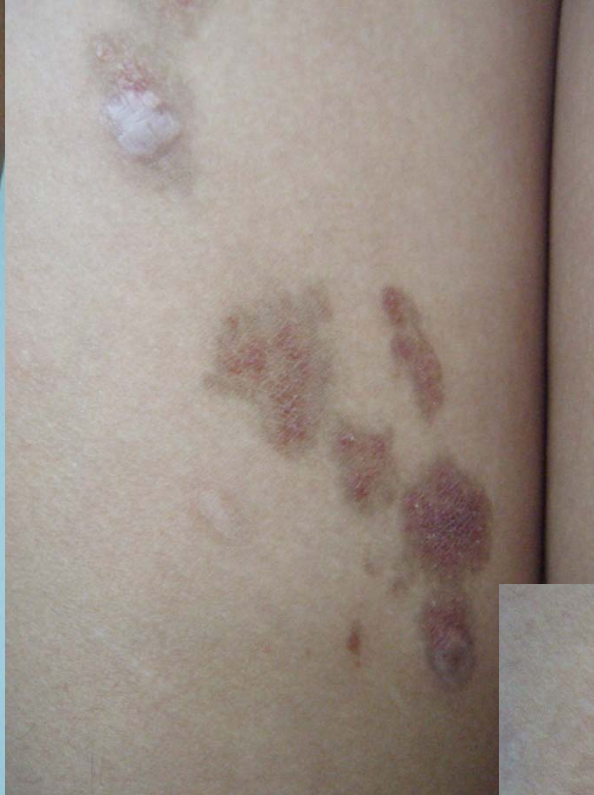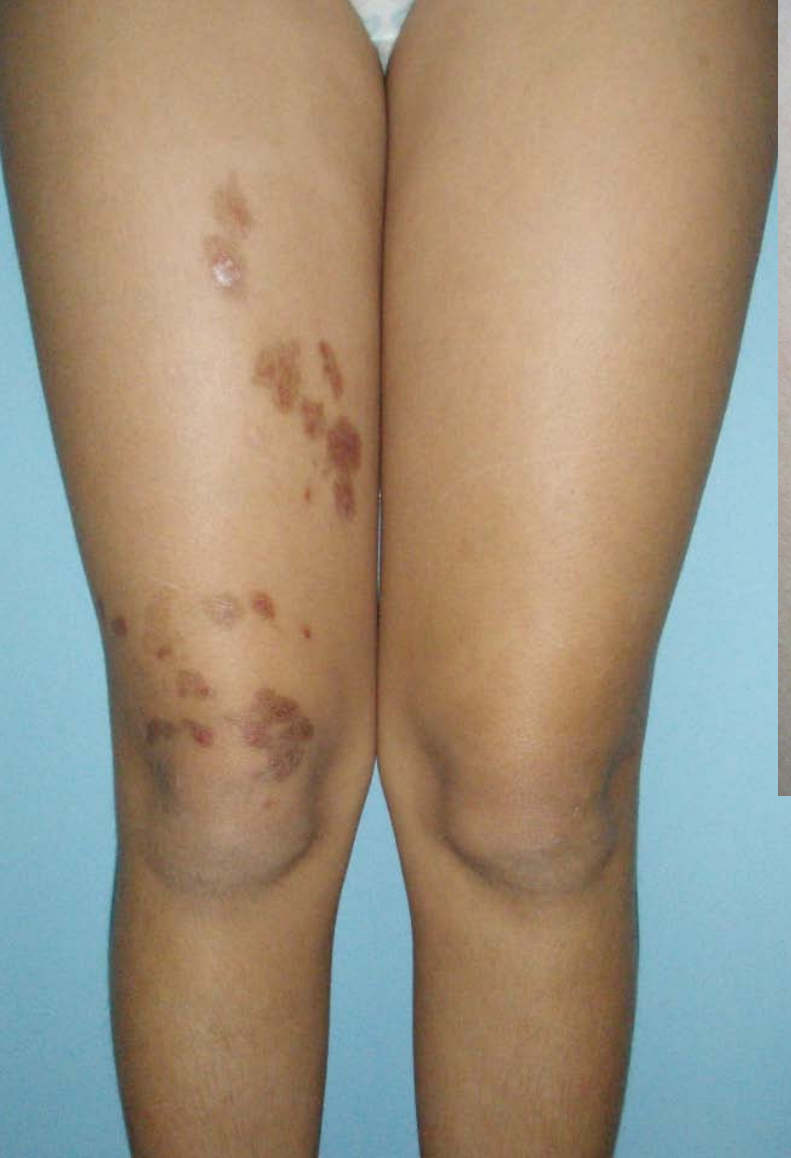INSTITUTO DE BIOMEDICINA



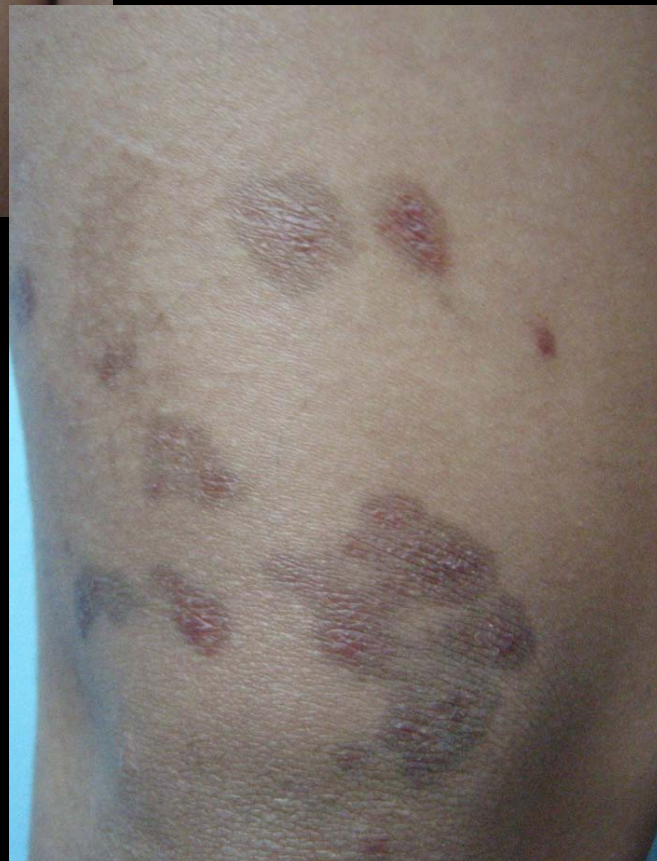# Liquen aureus

---

- Femenina, 9 años
- Inicia EA hace 3 años
- Placas purpúricas con máculas hiperpigmentadas en la periférica
- Distribución metamérica en muslo derecho
- Ant. personales: dermatitis atópica
- Biopsia previa: dermatitis de interfase
  - Lupus eritematoso vs dermatitis medicamentosa




**Mayo 2008**



# Liquen aureus

---

**Se plantea el siguiente diagnóstico**




**Liquen aureus**


# Liquen aureus

---

## Plan de trabajo



Laboratorio: HC, Química sang, PT-PTT, HIV-VDRL



Nueva Bx piel: HE



Inmunohistoquímica

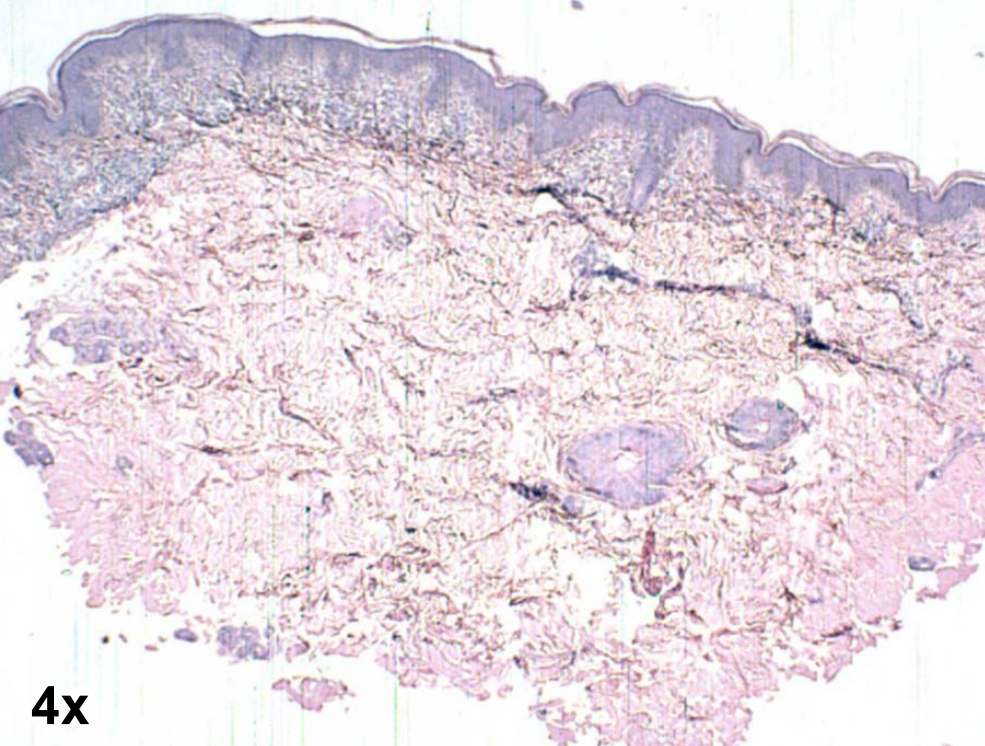
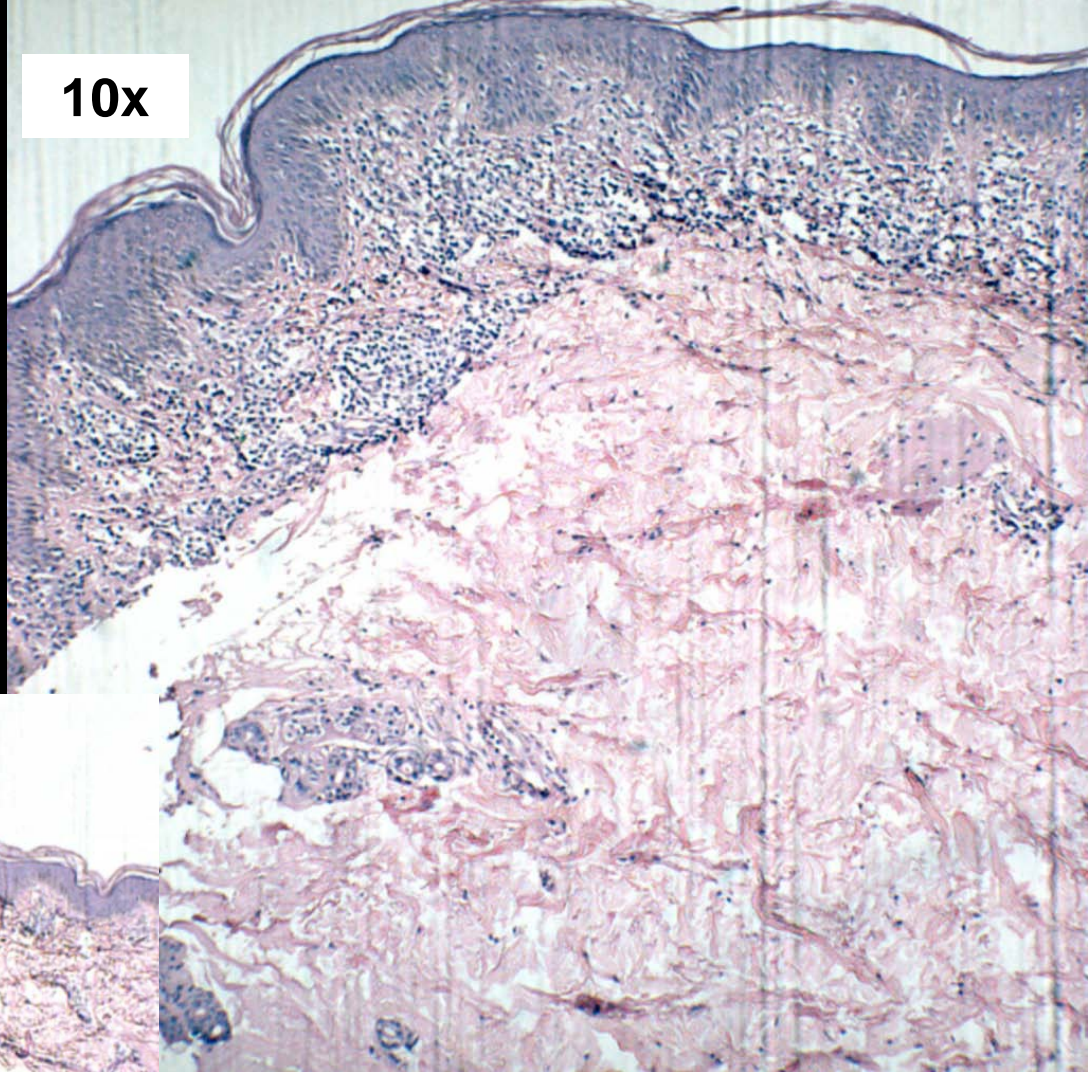
# Liquen aureus

- GB 8800 N 73%      L 22%
- Hb 13,6 mg/dl    Hto 40%
- PLT 372000 mm<sup>3</sup>
- Glicemia 90 mg/dl
- Creatinina 0,8 mg/dl
- TGO 24 U/L      TGP 12 U/L
- PT y PTT: normal
- HIV: negativo      VDRL: no reactivo





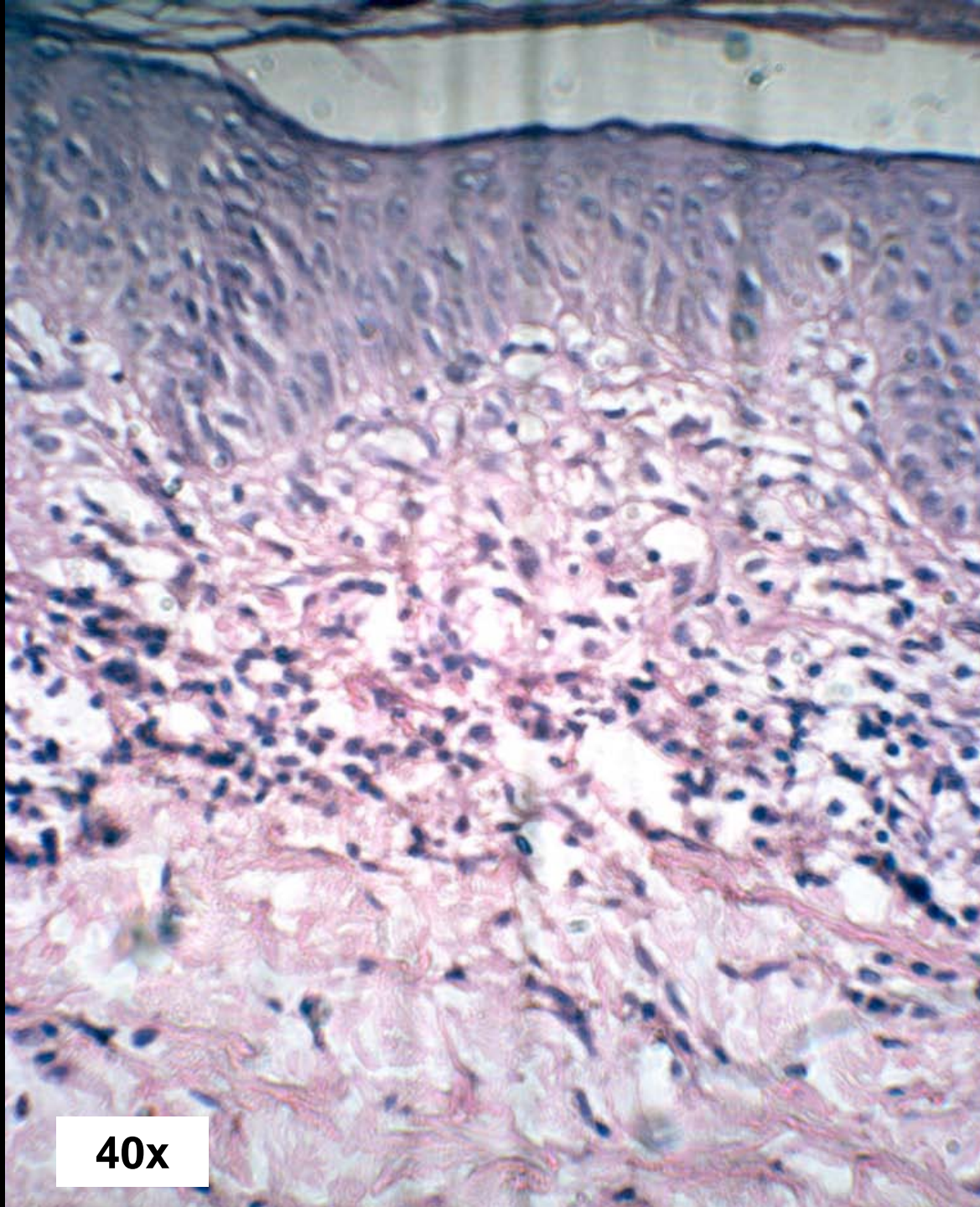
10x



4x

HE





40x

HE





# Liquen aureus

---

## Inmunohistoquímica

- CD45ro, CD34 Patrón de inmunomarcaje normal
  - CD3, TdT negativa en células problema
- 
- 

# Liquen aureus

---

## Diagnóstico:

- Dermatitis liquenoide
  - Liquen aureus



# Liquen aureus

---

## Tratamiento

1

Emolientes

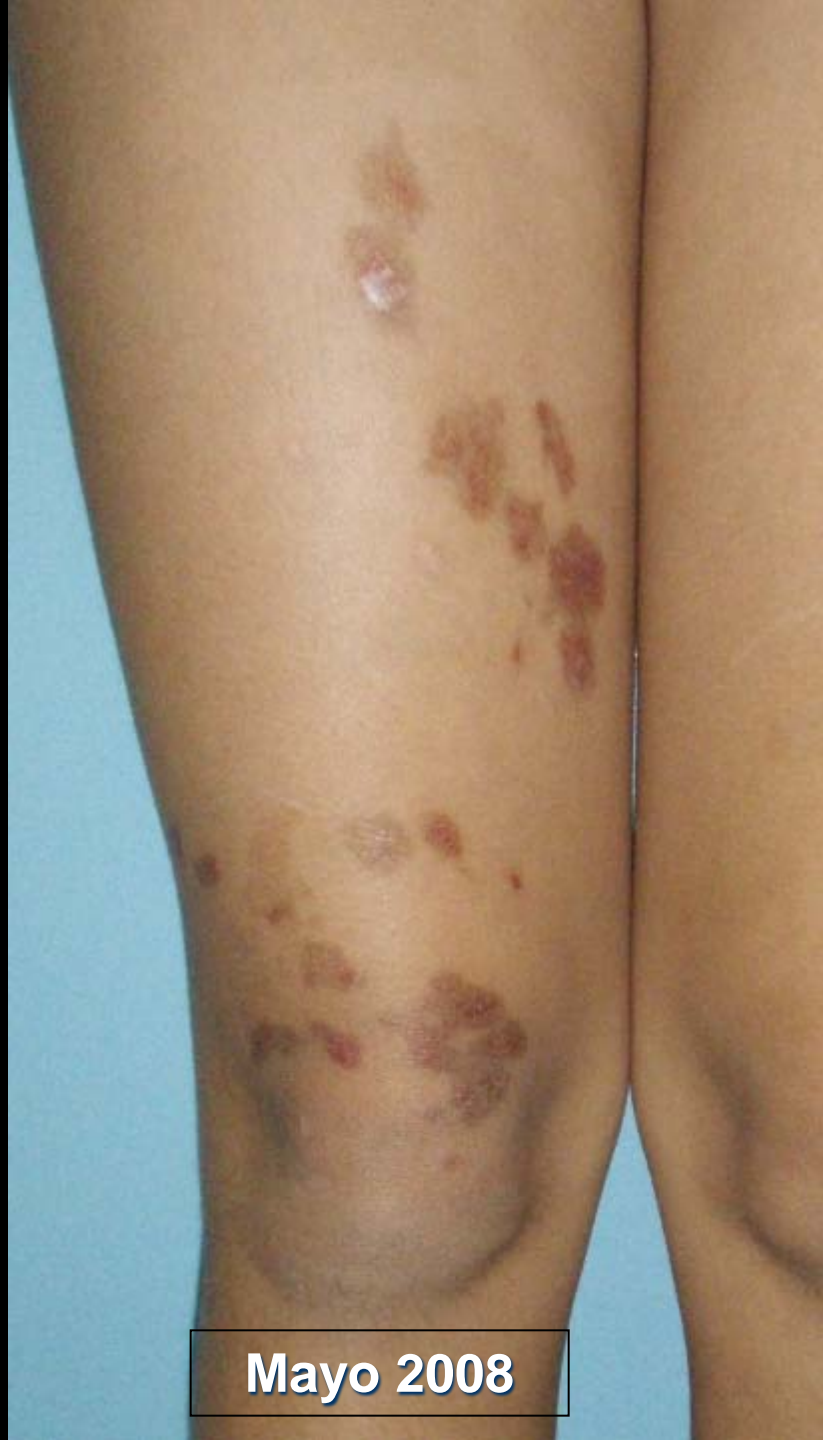2

Clobetasol crema tópico por 2 semanas con  
disminución progresiva

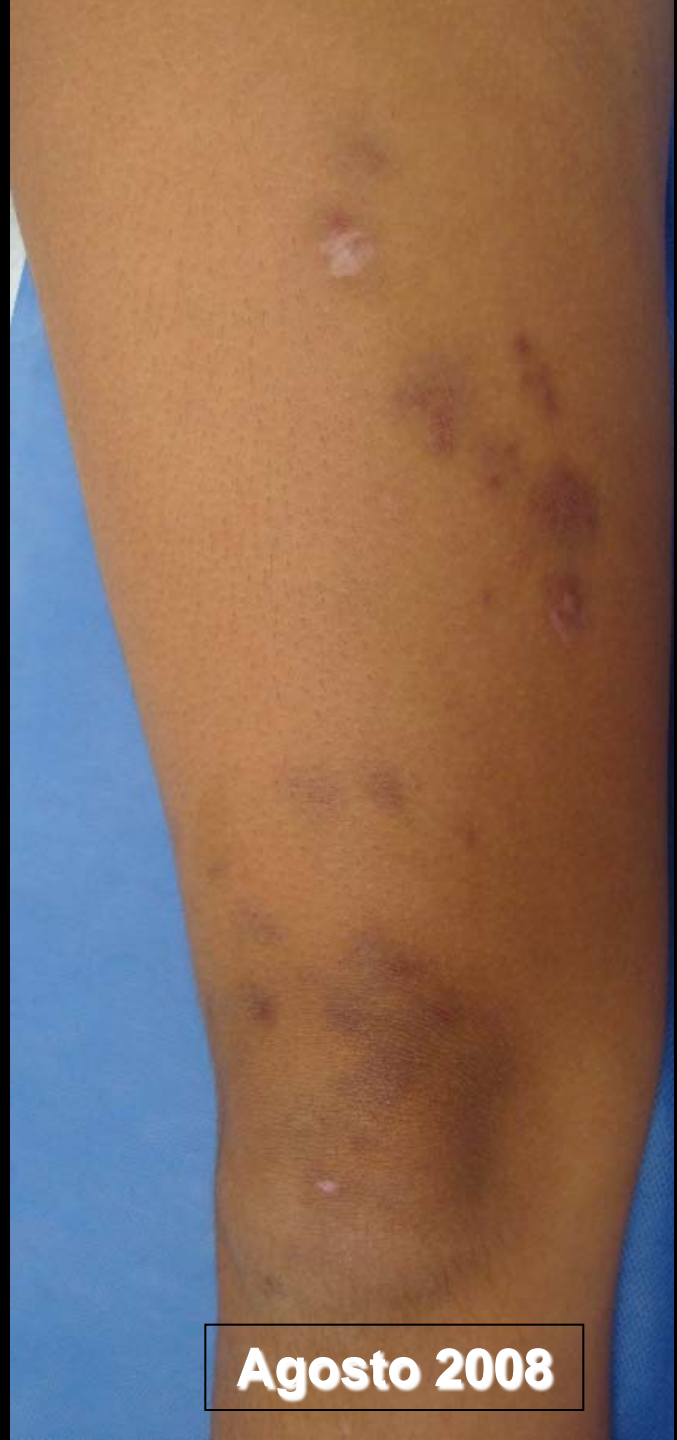3

Inicio de tacrolimus 0,1% tópico





**Mayo 2008**



**Agosto 2008**



# Liquen aureus

- Es un tipo de dermatosis purpúrica pigmentaria.
- Más frecuente en niños y adultos jóvenes
- Lesión con distribución metamérica, mas frecuente en miembros inferiores
- Desde herrumbrosa-amarillenta, dorada hasta purpúrica
- Relacionado con traumatismos, infecciones y medicamentos
- Estadío pre reticulosis de MF?
  - Similitud clínico, histológica y molecular
  - Riesgo de progresión a MF
  - Importancia de seguimiento en el tiempo
- No existe un tratamiento estandarizado

# REFERENCIAS

- Hermoza J. Liquen Aureus. Dermatología peruana 2003;13: 220-222
- Allevato M. Dermatosis Purpúricas Pigmentarias (Capilaritis). Act Terap Dermatol 2007; 30: 222
- Tristani P, et al. Pigmented purpuric eruptions of childhood: cases and review. Pediatr Dermatol 2001;18:299-304
- Sardana K, Sarkar R, Sehgal V. Pigmented purpuric dermatoses: An overview . Int J Dermatol 2004;43:482-488