



EL ARCOIRIS DE LAS UÑAS

<http://nosenosocurrio.wordpress.com/2008/10/17/arcoiris/>

Dra. Patricia Chang

INTRODUCCION

Discromía significa un trastorno en la coloración, la cual puede afectar cualquier parte de la piel y sus anexos. Las uñas no son la excepción, cuando esta se presenta a este nivel es también llamada **cromoniquia** que viene del griego **chroma** color y **onyx** uña.

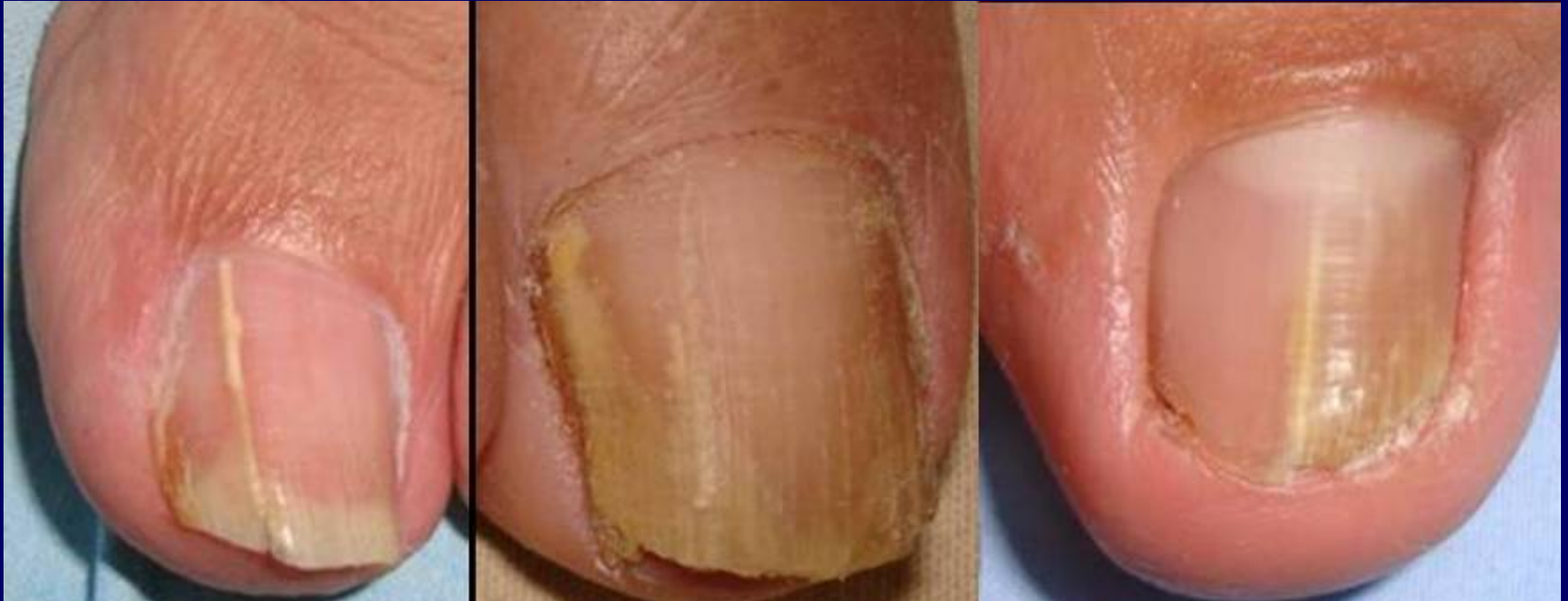Sus causas son variables , de origen dermatológico, relacionado a enfermedad sistémicas, reacciones medicamentosas, traumas, infecciones, trauma, pigmentos exógenos y otros factores.

La gama de colores es variada siendo el color blanco el más frecuente .

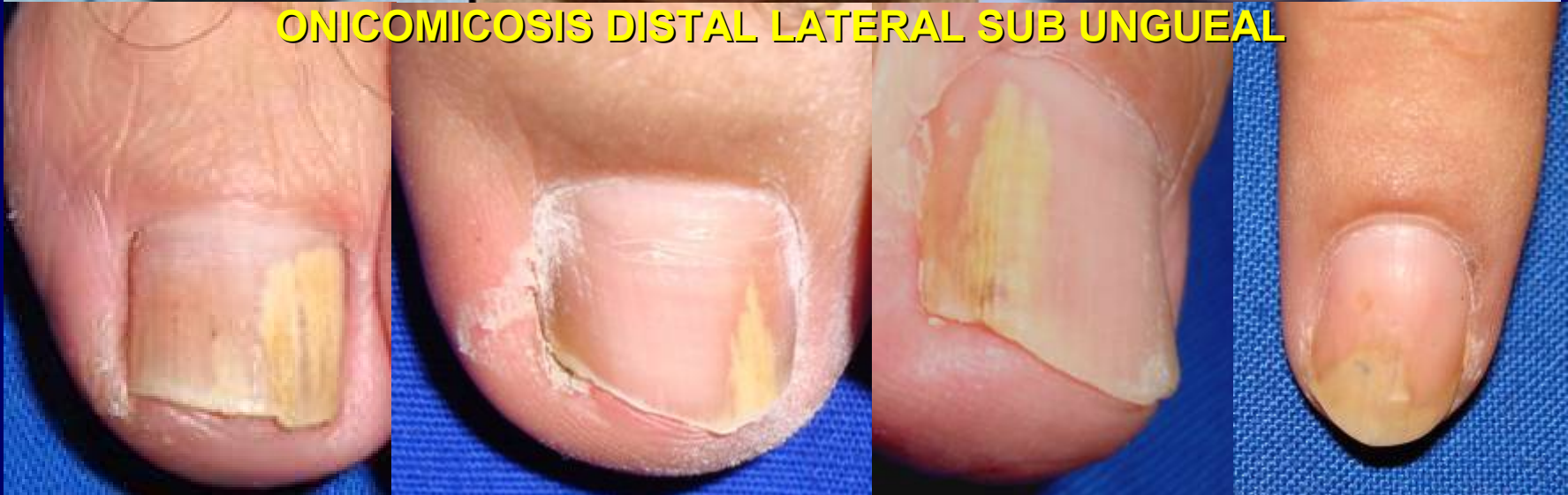Es muy difícil poder tener todos los colores a nivel ungueal por lo que la presente iconografía solamente desea mostrar algunas de las diferentes discromías más frecuentes es nuestro diario quehacer a nivel ungueal.

Dra. Patricia Chang
Guatemala

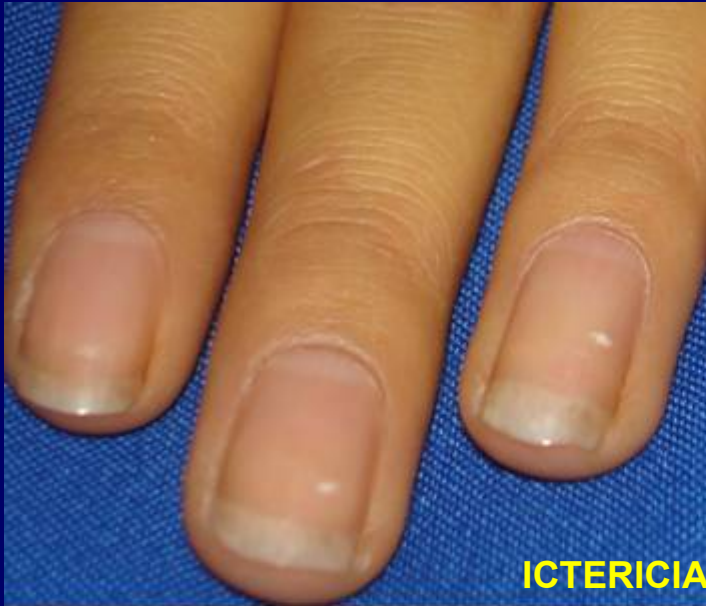AMARILLO



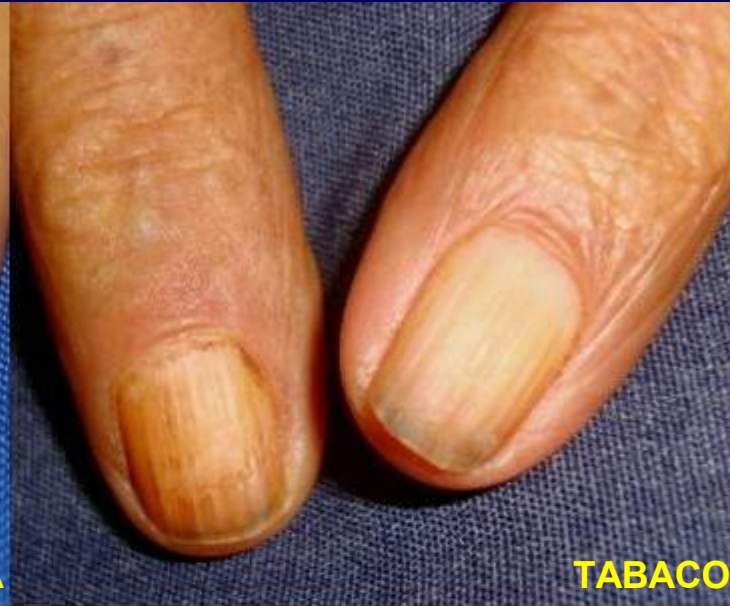ONICOMICOSIS DISTAL LATERAL SUB UNGUEAL



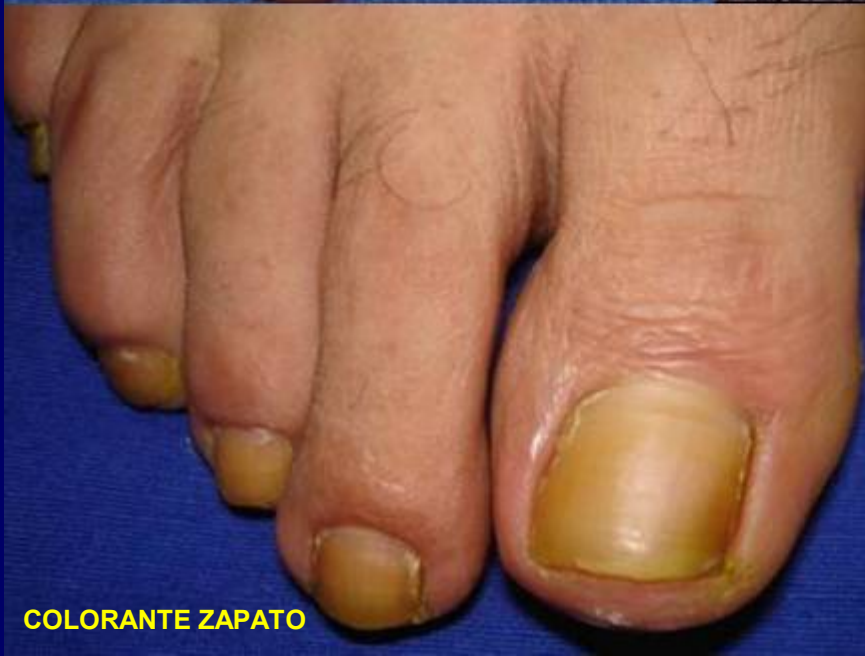AMARILLO



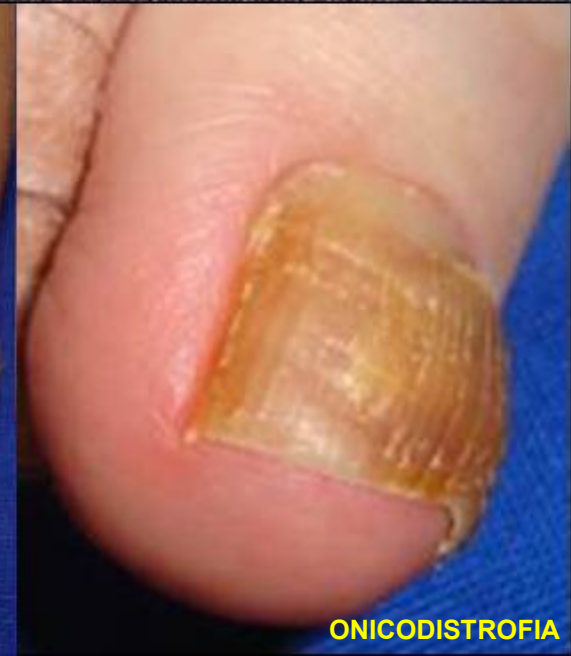ICTERICIA



TABACO



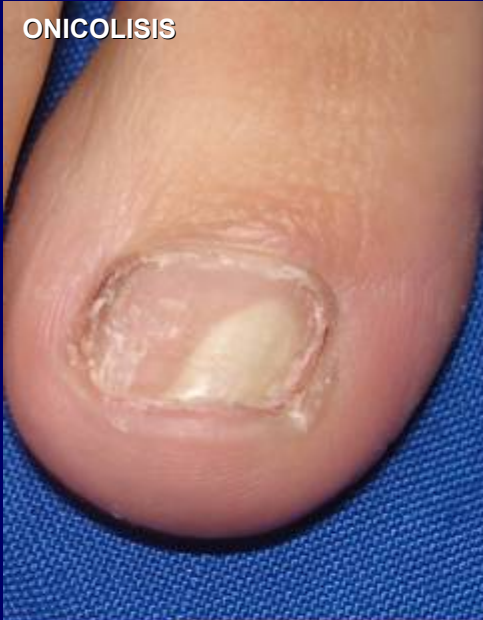COLORANTE ZAPATO



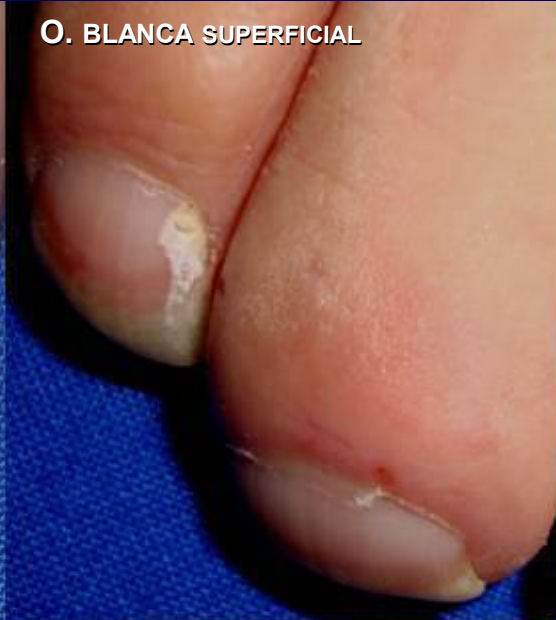ONICODISTROFIA

BLANCO

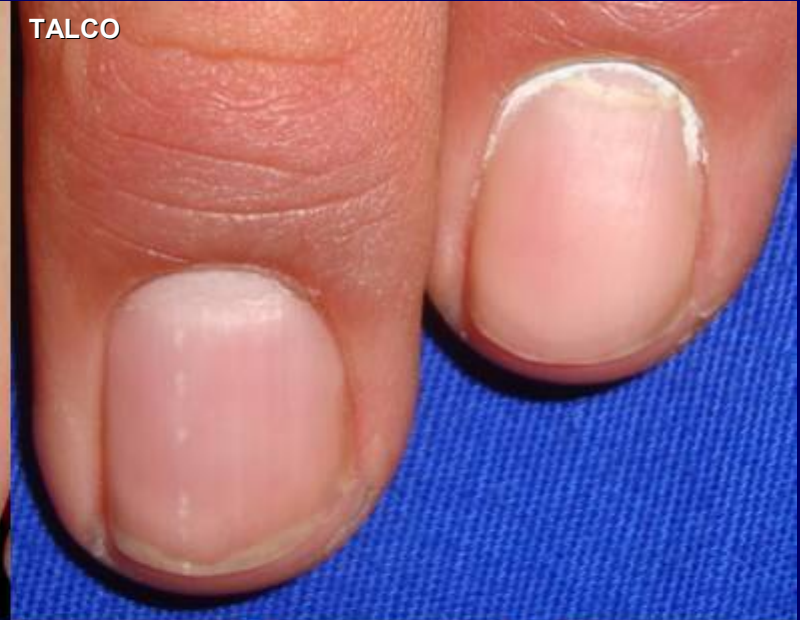ONICOLISIS



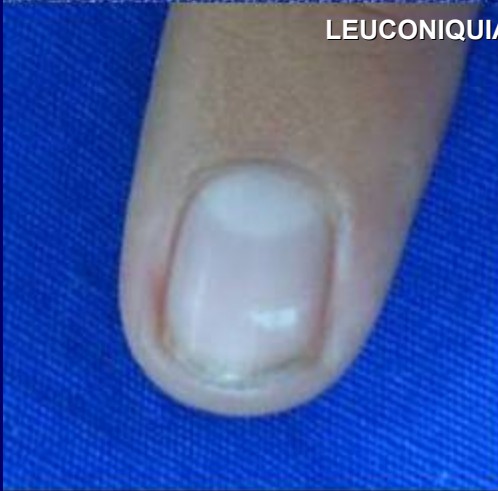O. BLANCA SUPERFICIAL



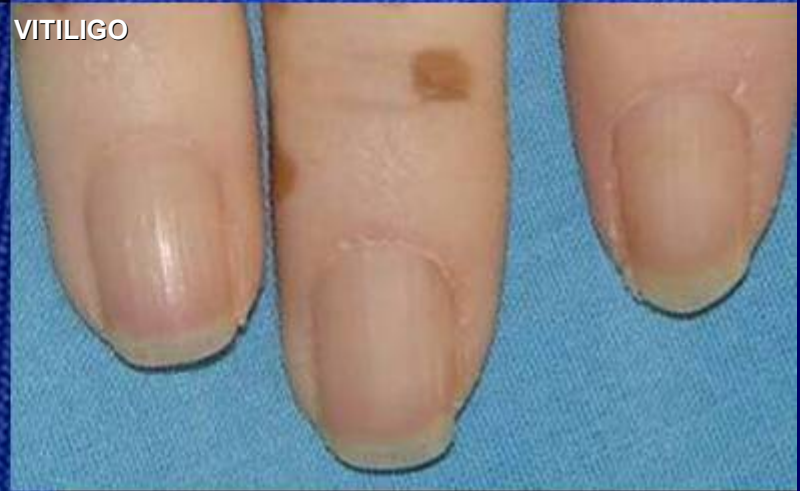TALCO



LEUCOCONQUIA PUNTATA

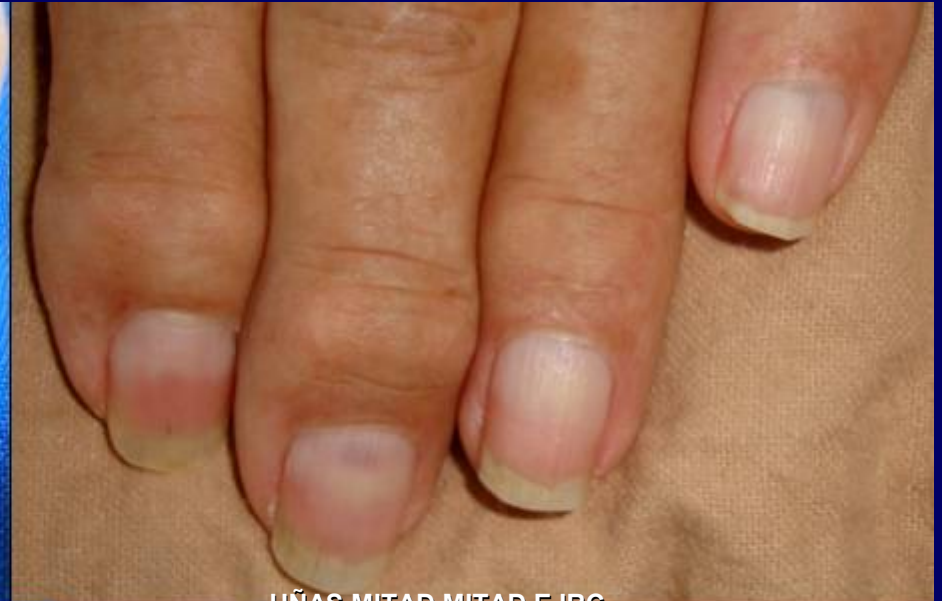
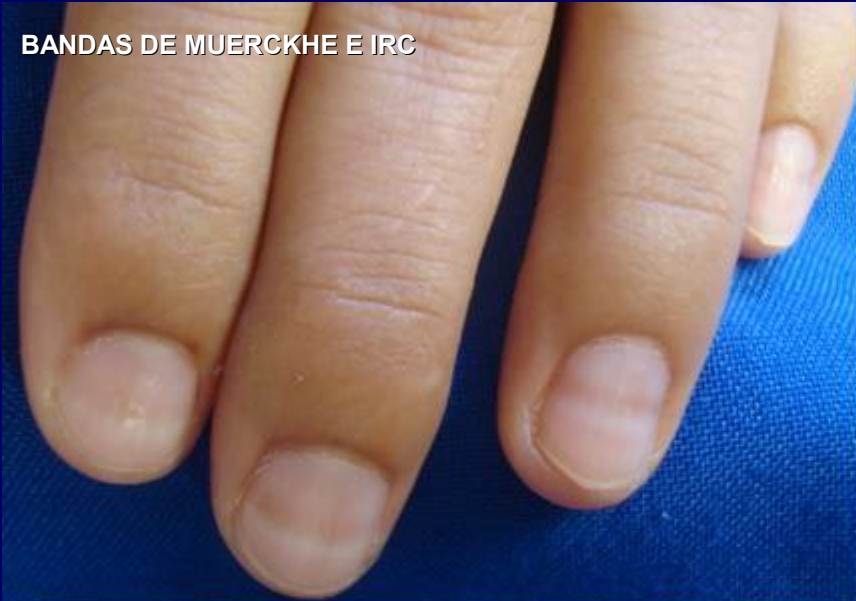
VITILIGO



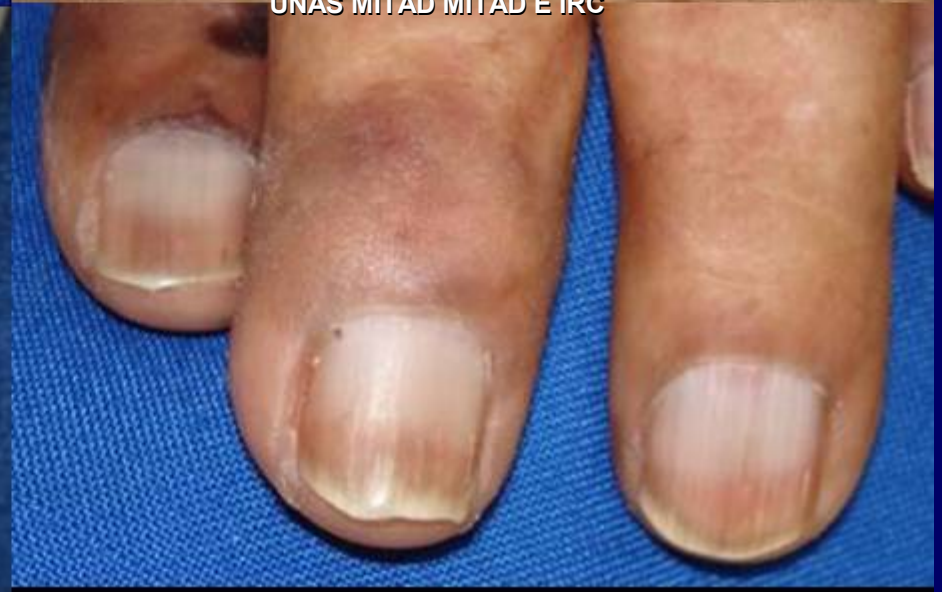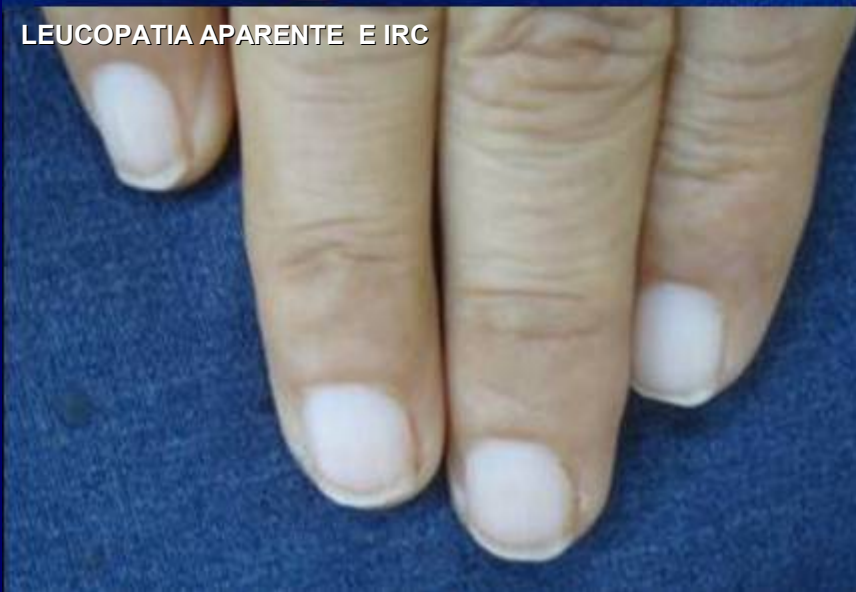BLANCO

BANDAS DE MUERCKHE E IRC



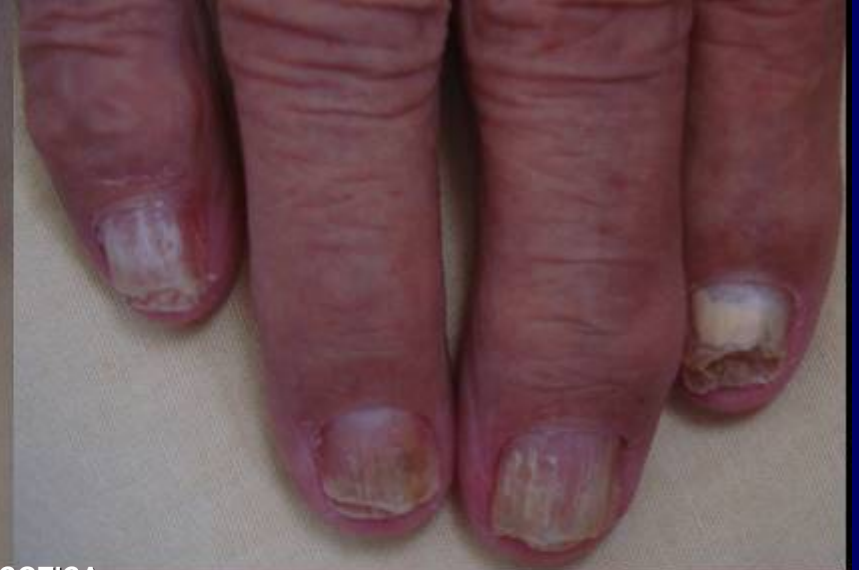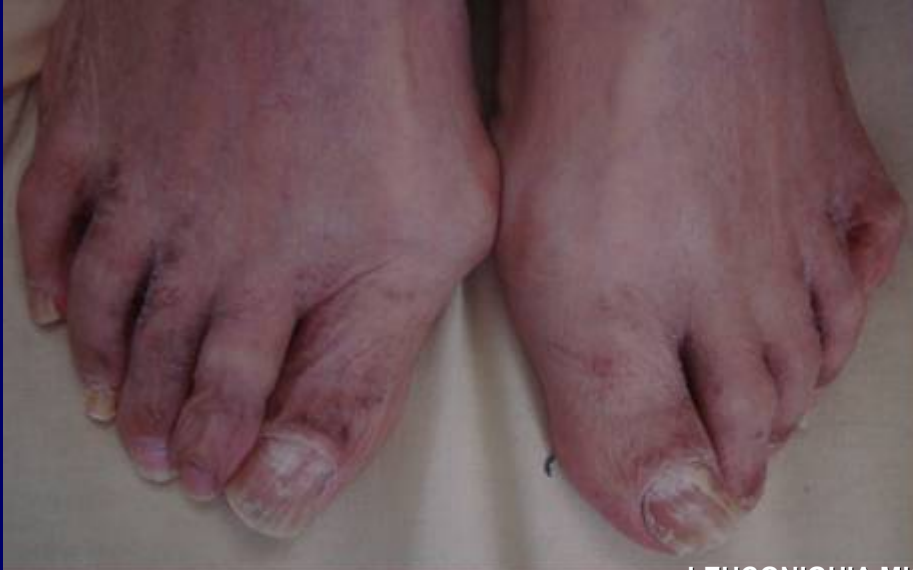UÑAS MITAD MITAD E IRC

LEUCOPATIA APARENTE E IRC

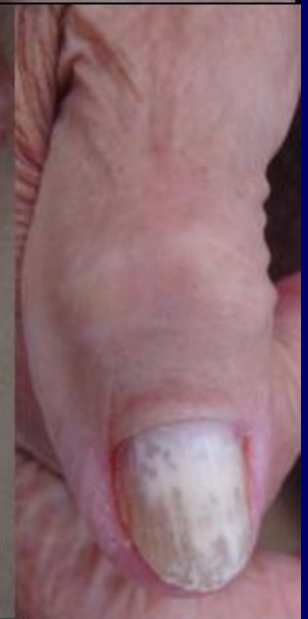
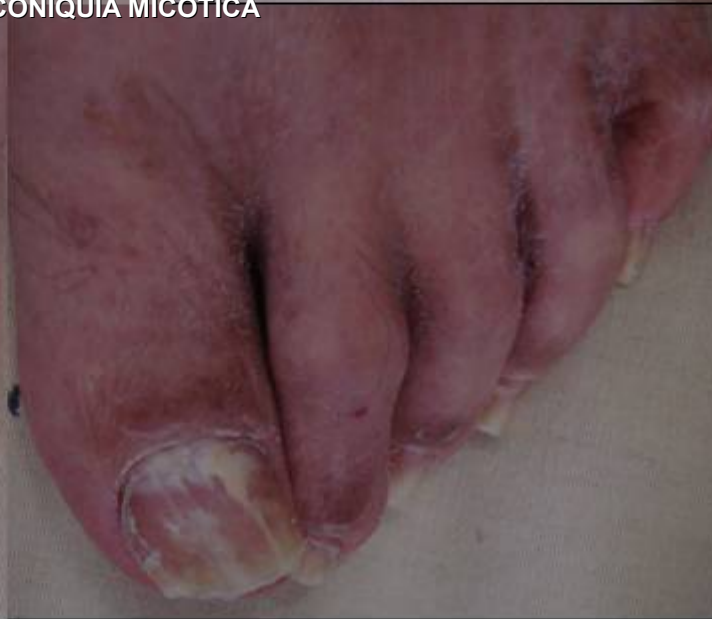
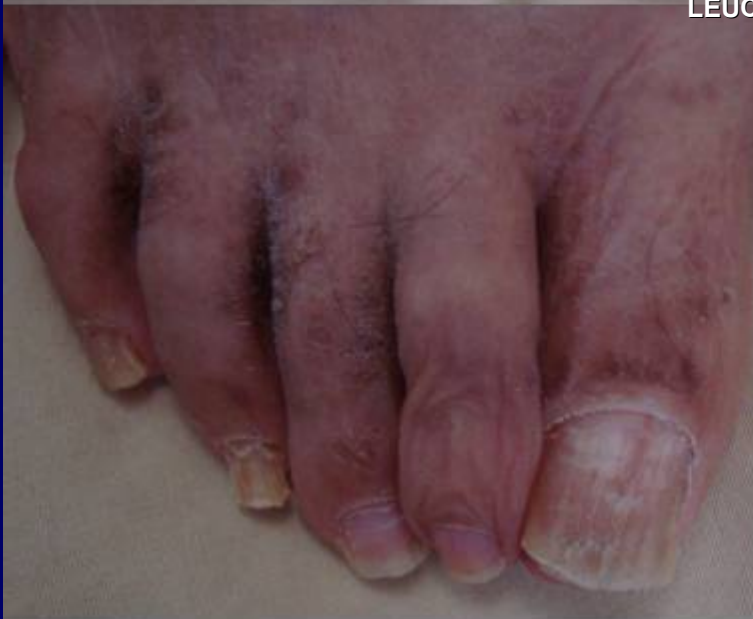IRC: INSUFICIENCIA RENAL CRONICA

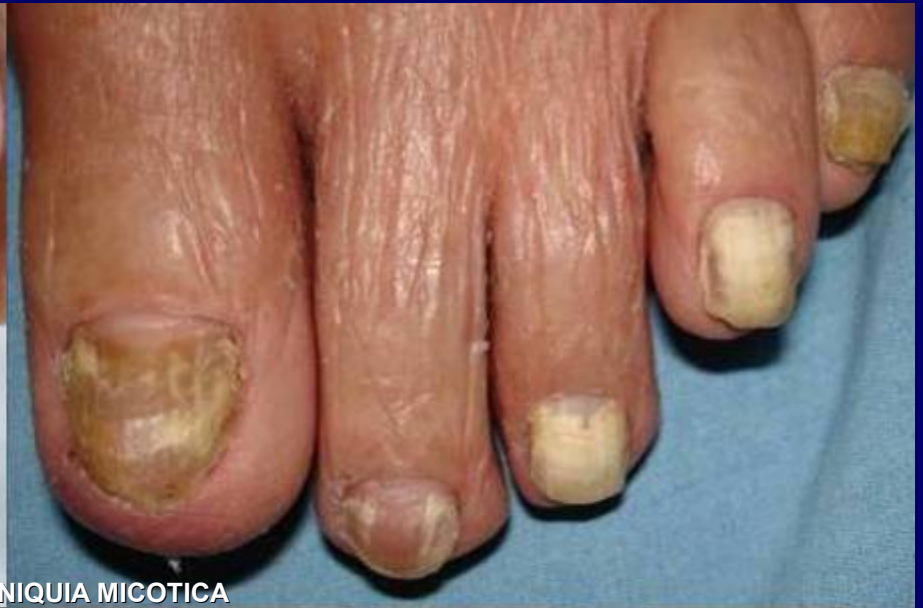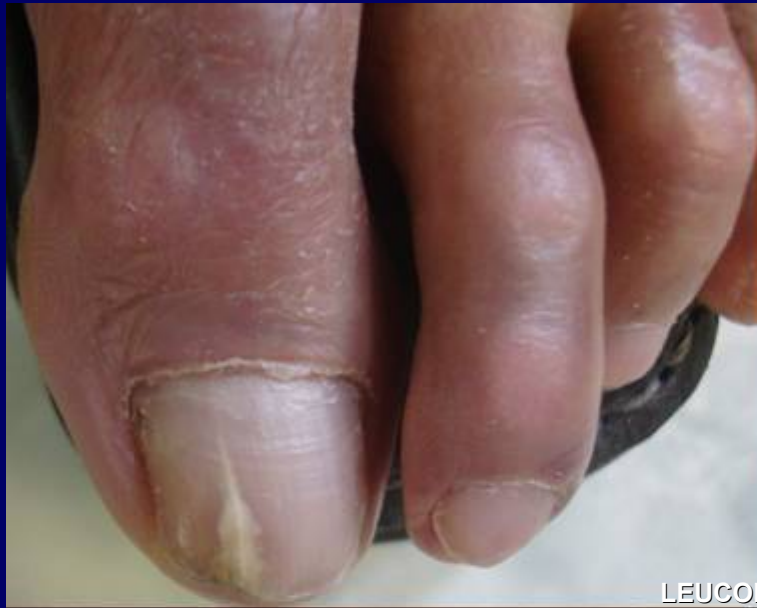BLANCO



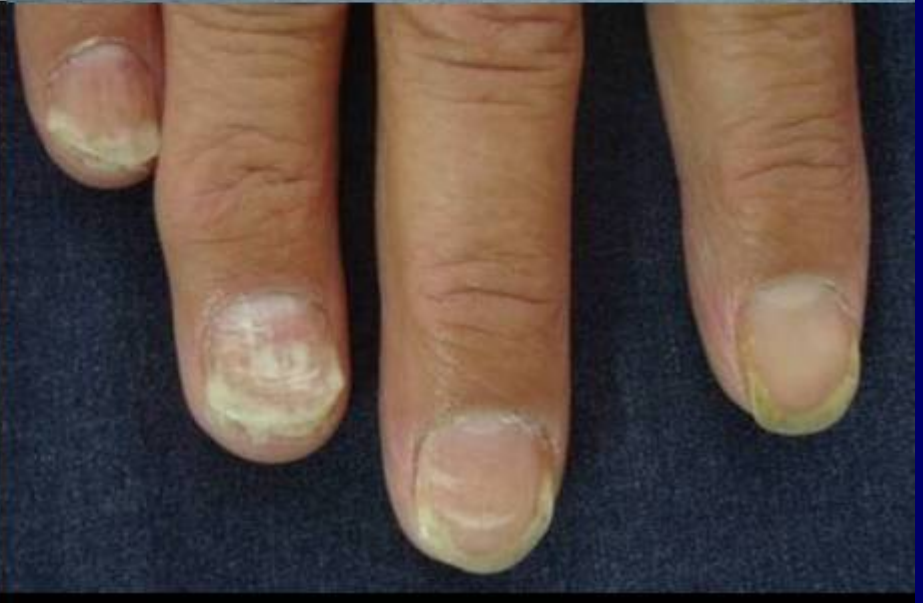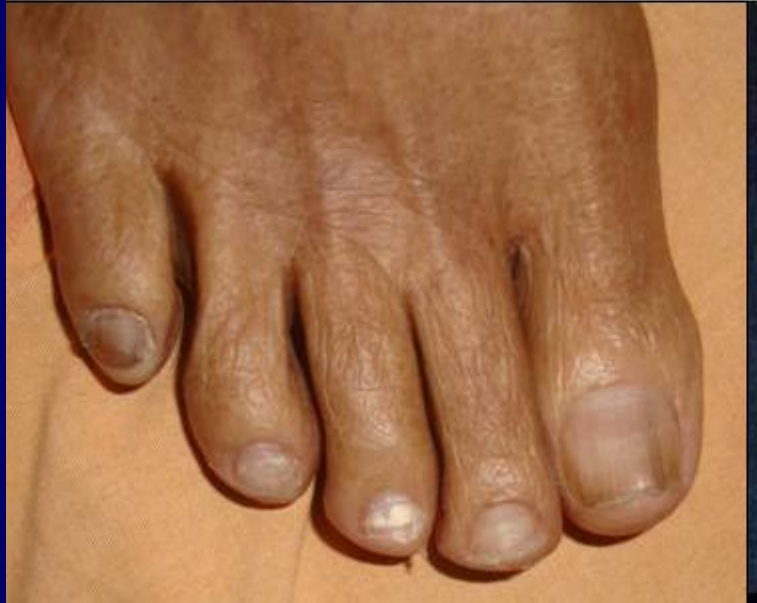LEUCONYQUIA MICOTICA



BLANCO



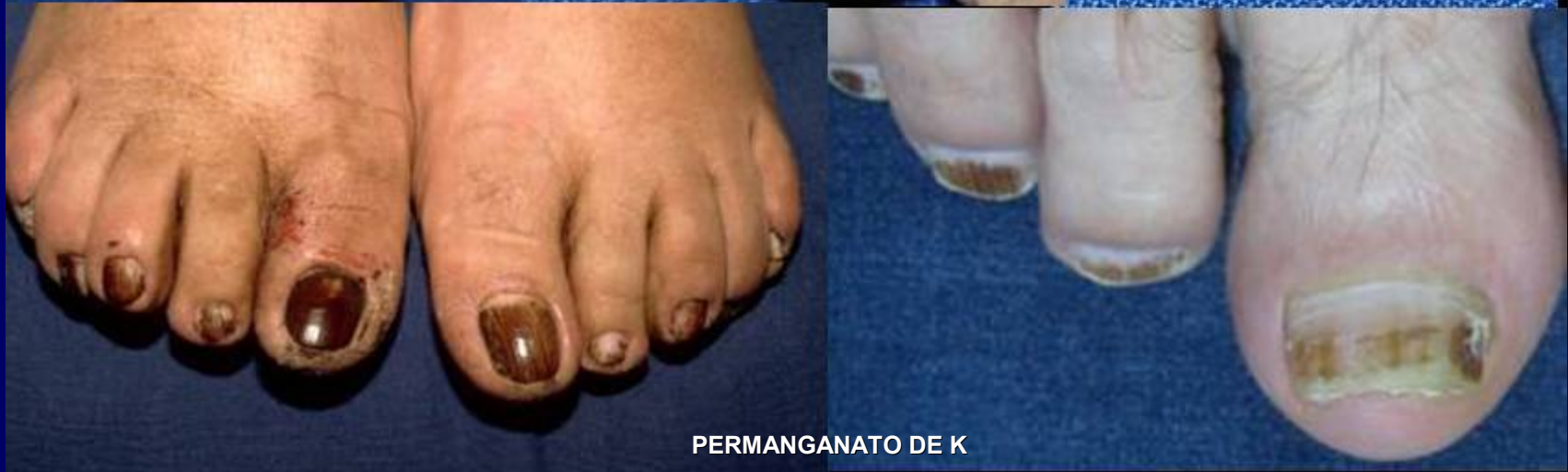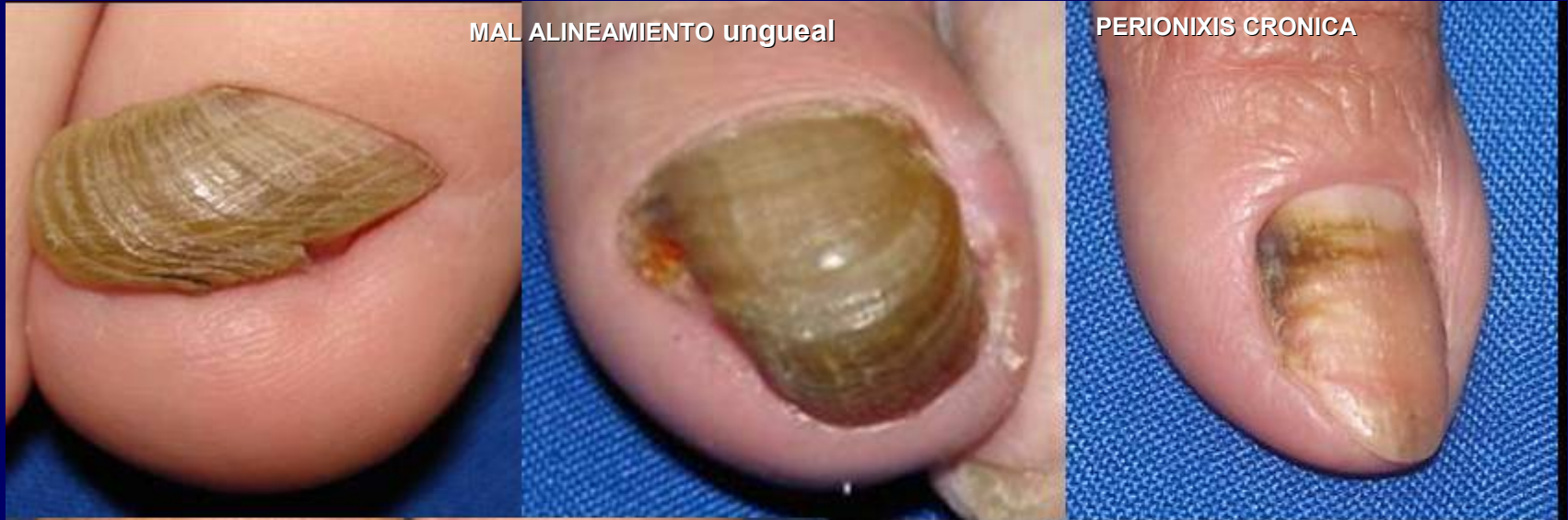LEUCONIQUIA MICOTICA



CAFE

MAL ALINEAMIENTO ungueal

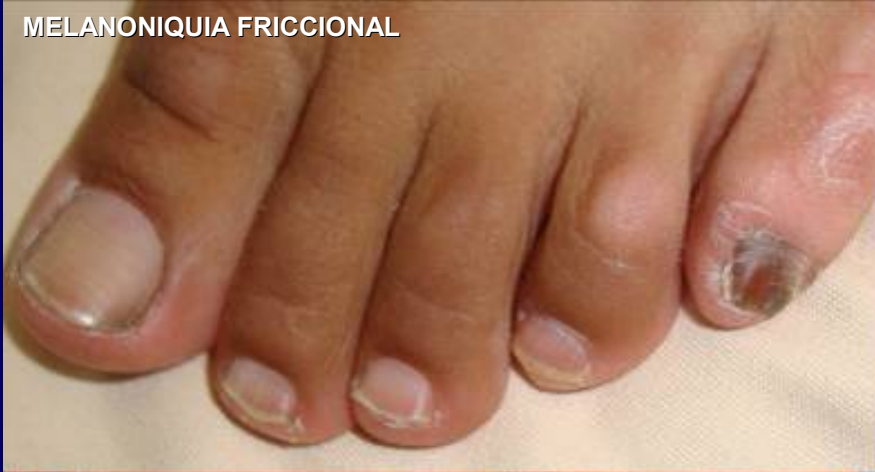PERIONIXIS CRONICA



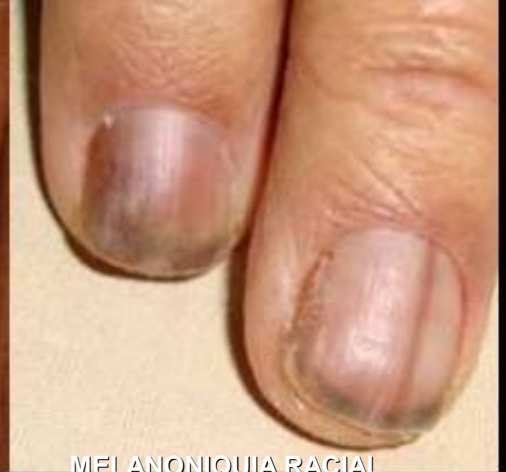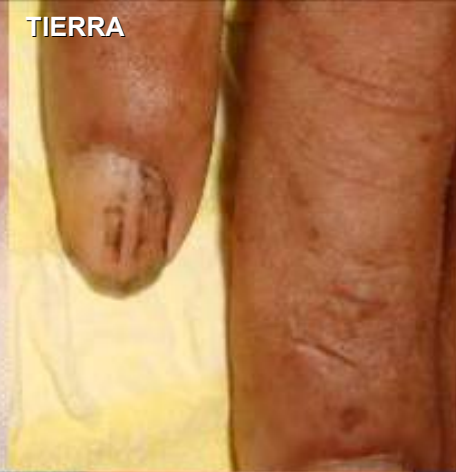PERMANGANATO DE K

NEGRO

MELANONIQUIA FRICCIONAL

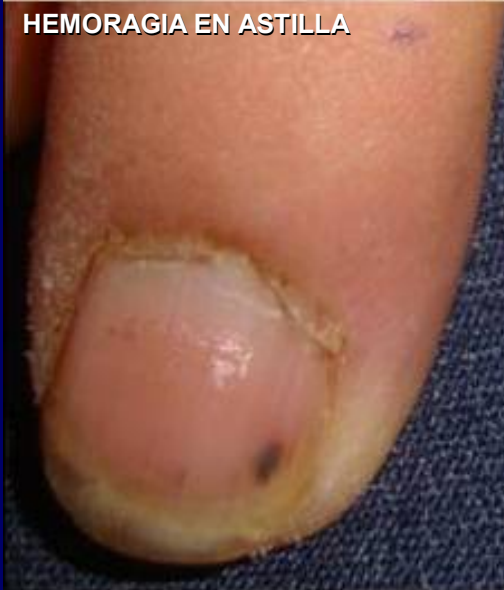

TIERRA

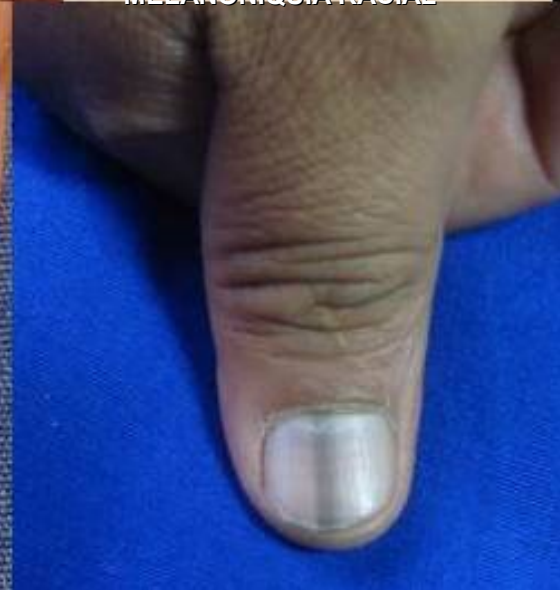
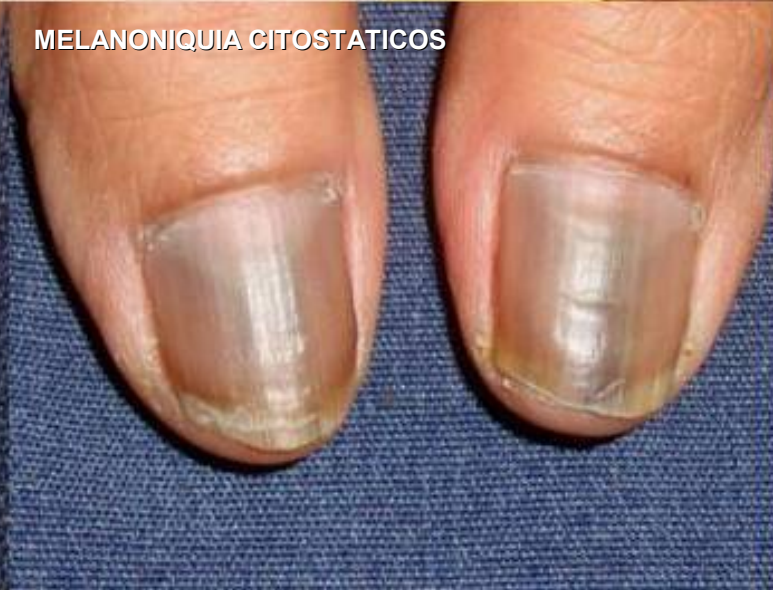
MELANONIQUIA RACIAL

HEMORAGIA EN ASTILLA

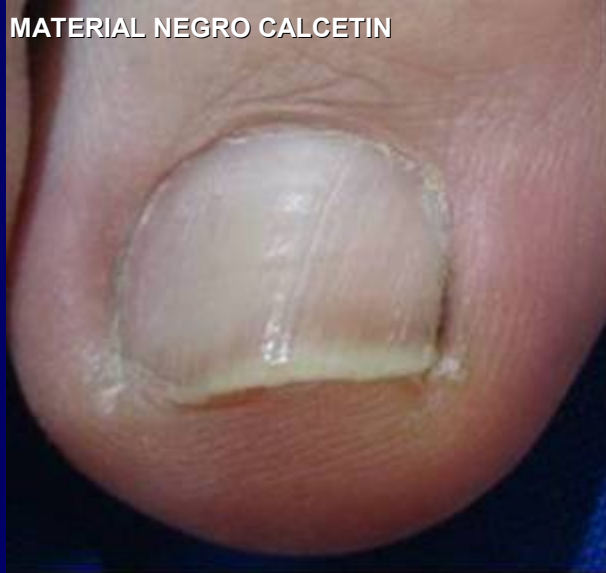

MELANONIQUIA CITOSTATICOS

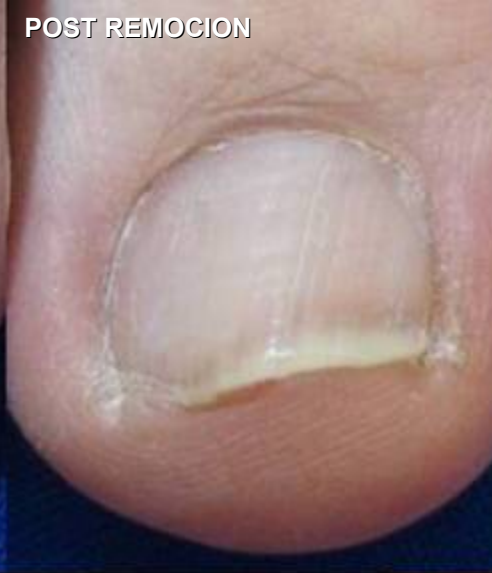

NEGRO

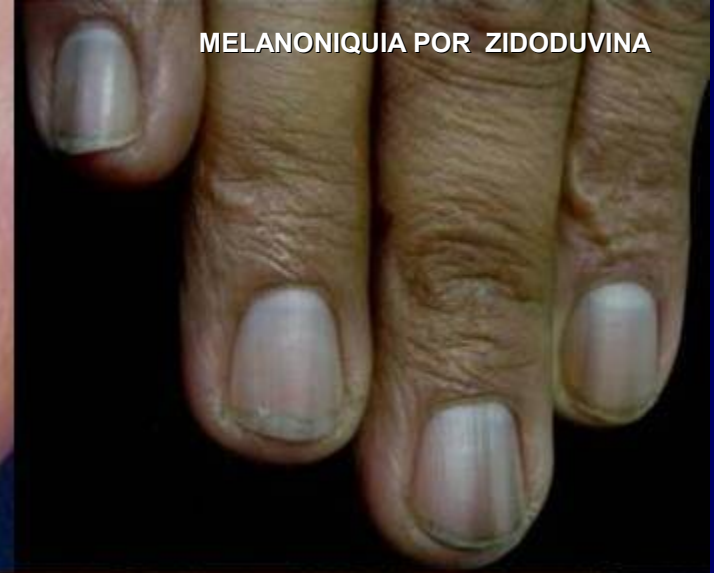MATERIAL NEGRO CALCETIN



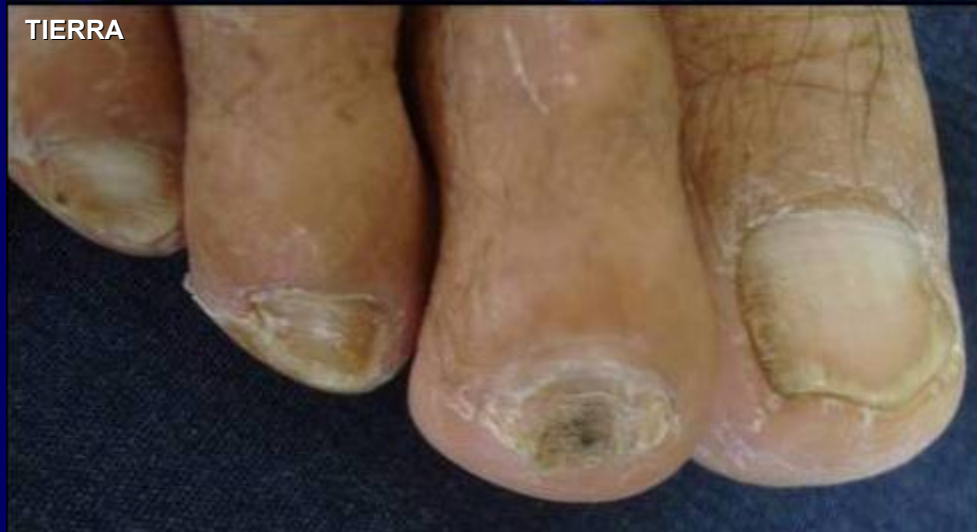POST REMOCION



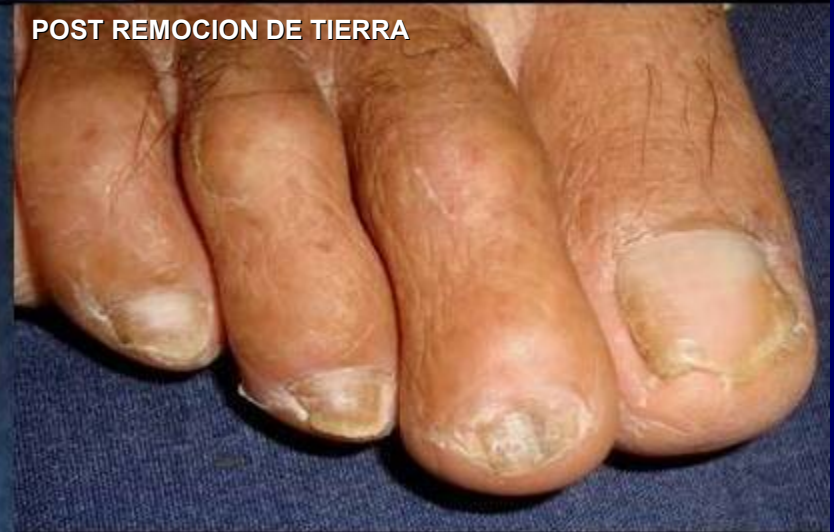MELANONIQUIA POR ZIDODUVINA



TIERRA

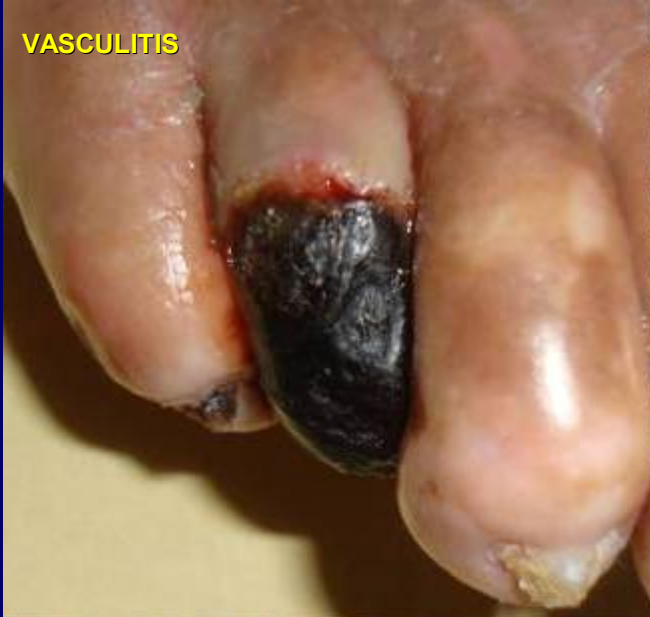

POST REMOCION DE TIERRA

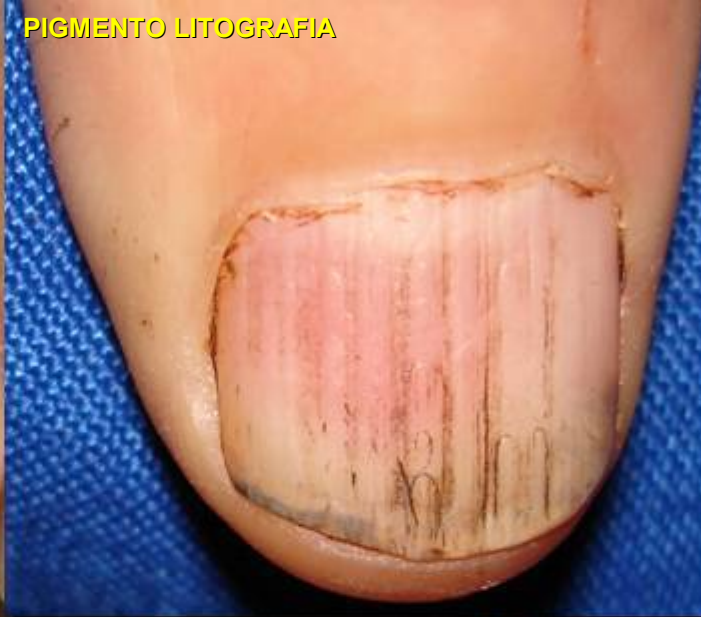

NEGRO

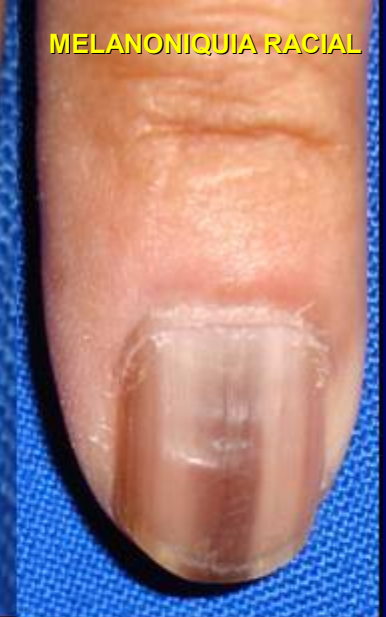VASCULITIS



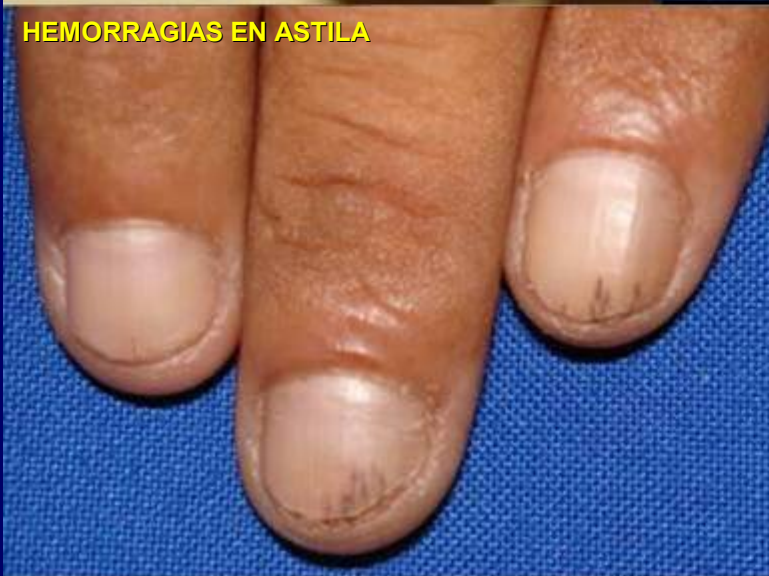PIGMENTO LITOGRAFIA



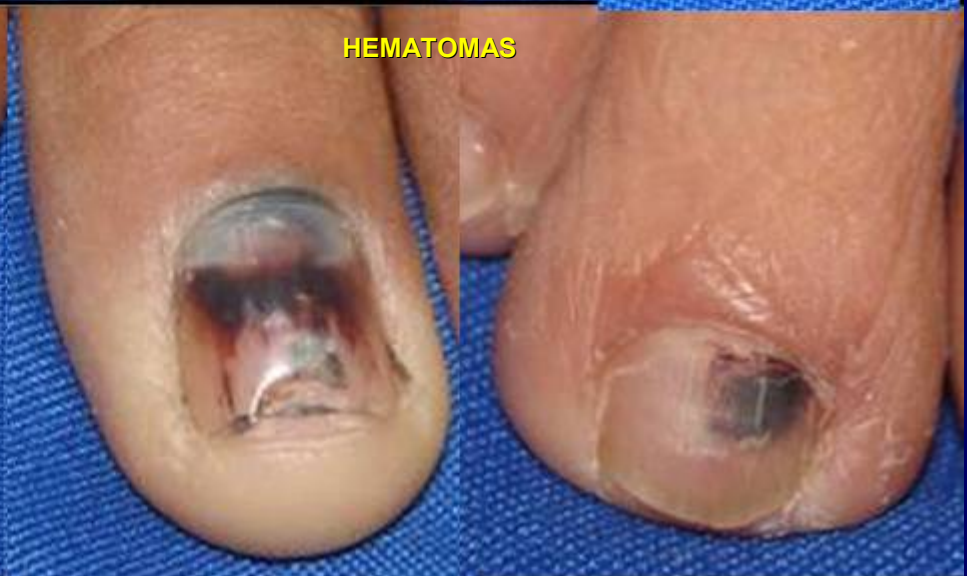MELANONIQUIA RACIAL



HEMORRAGIAS EN ASTILA

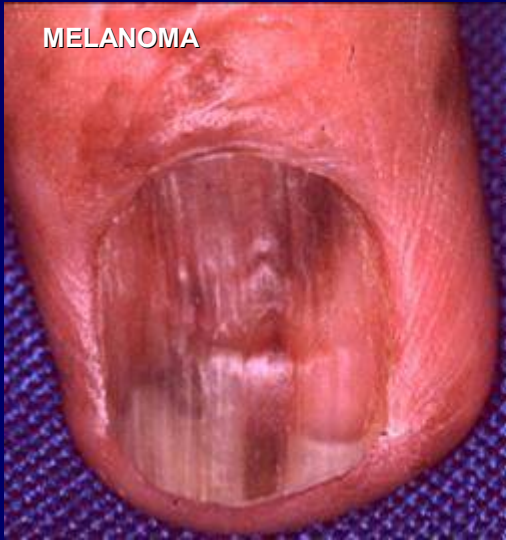

HEMATOMAS

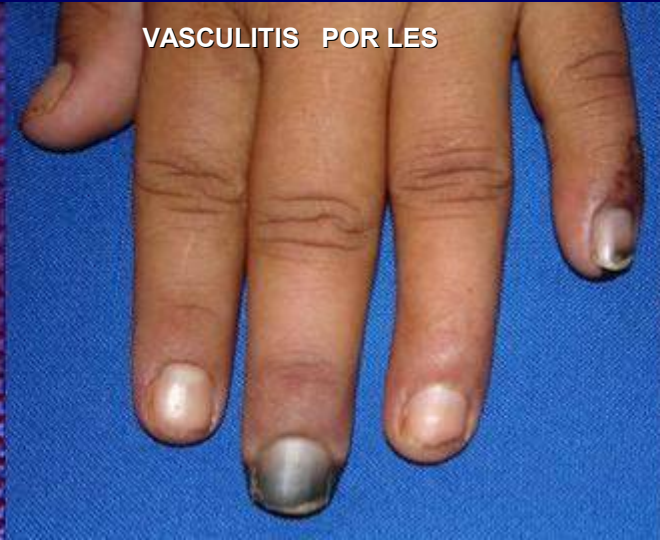

NEGRO

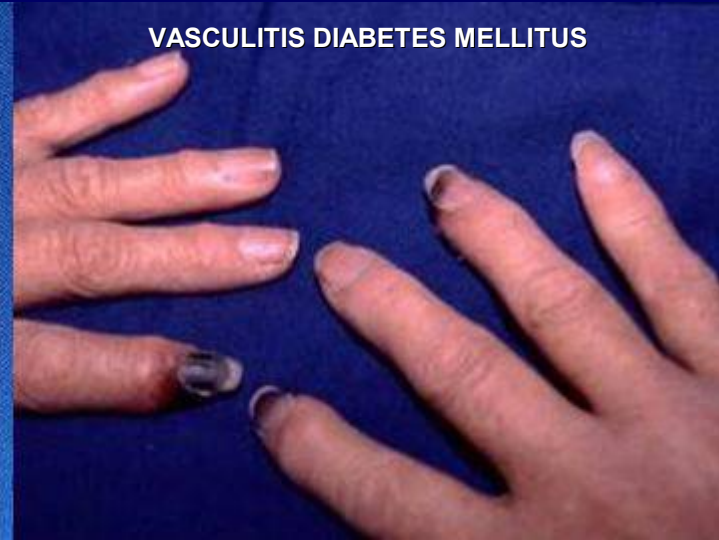MELANOMA



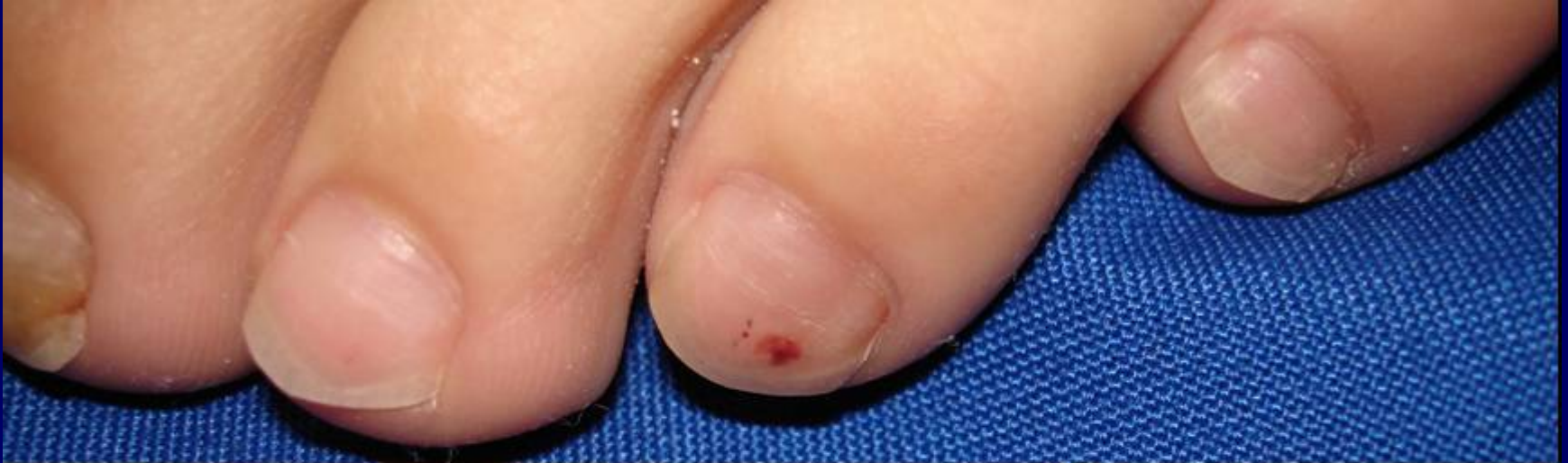VASCULITIS POR LES



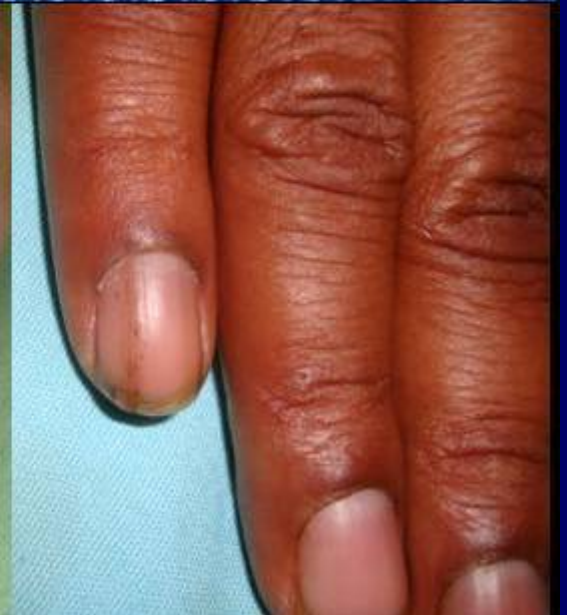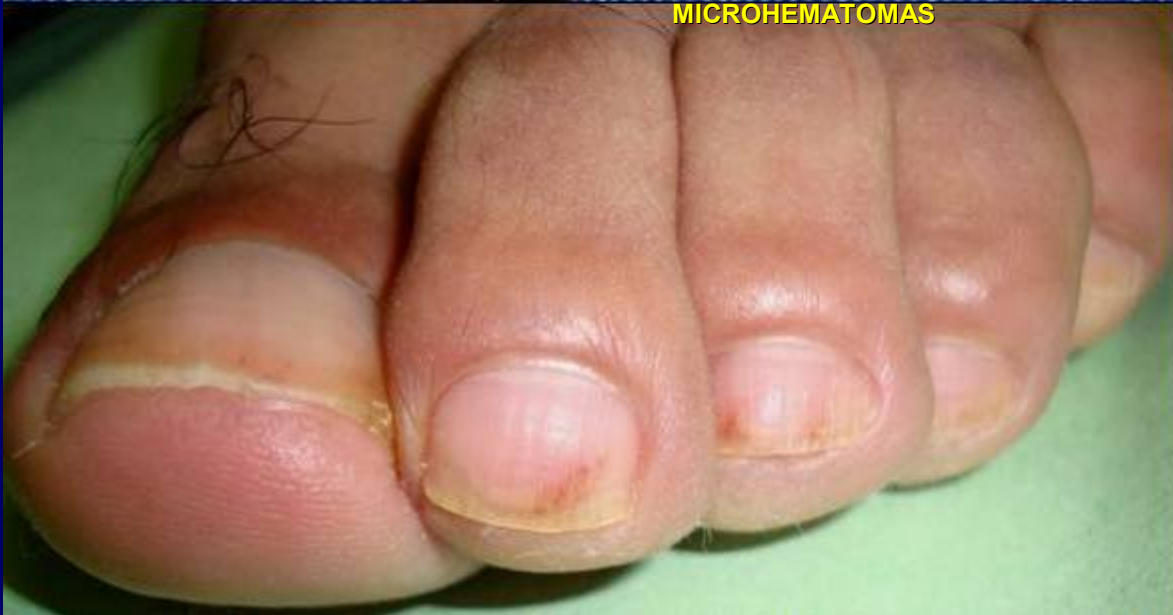VASCULITIS DIABETES MELLITUS



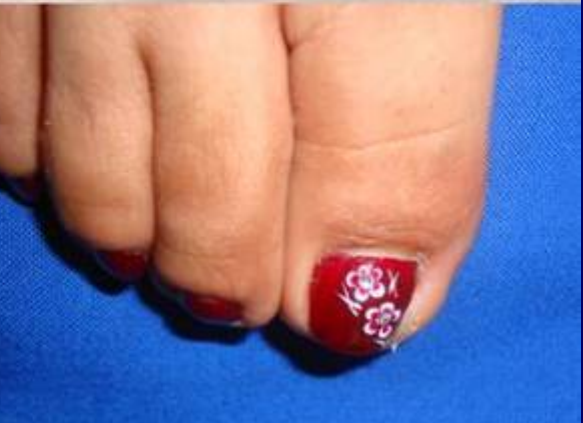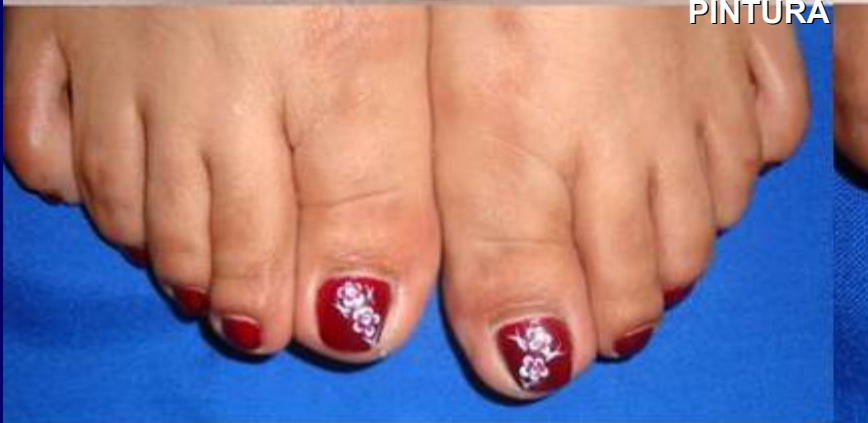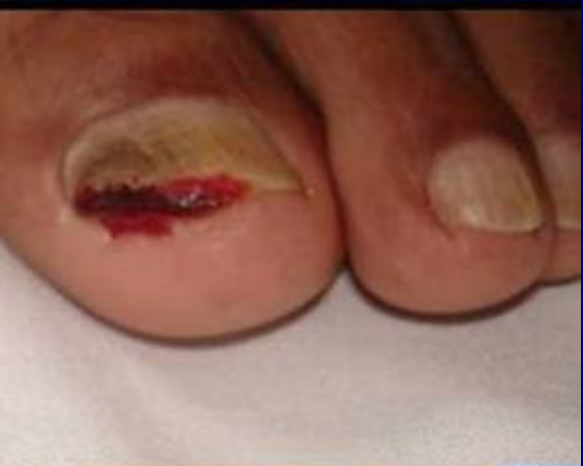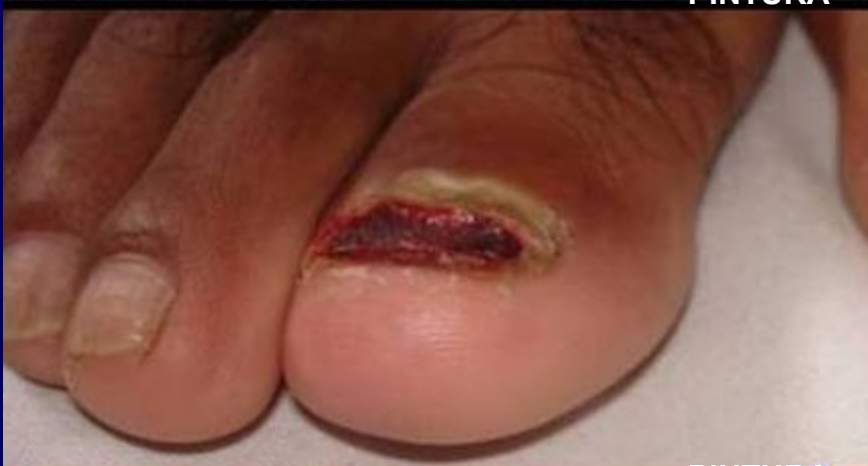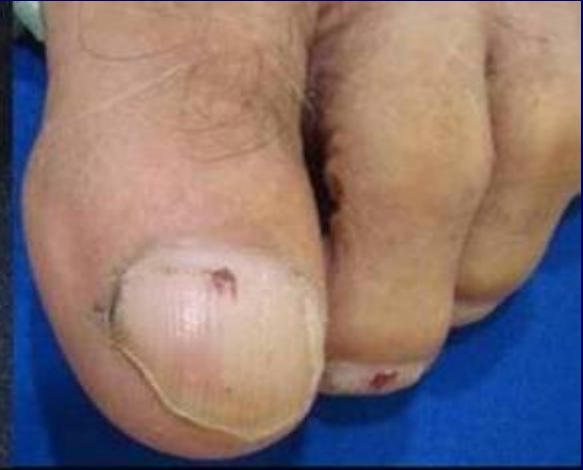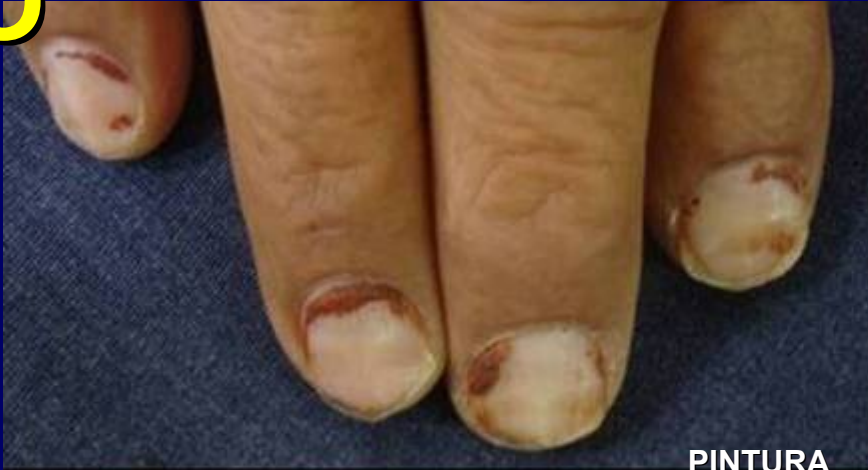ROJO



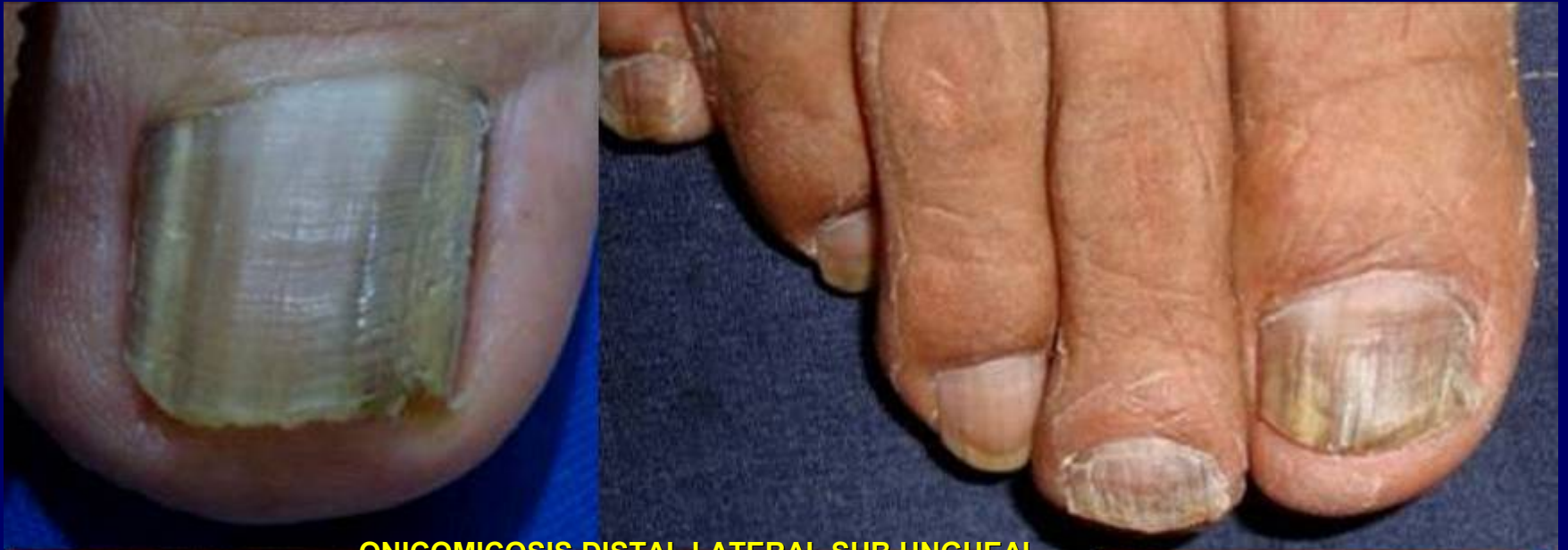MICROHEMATOMAS



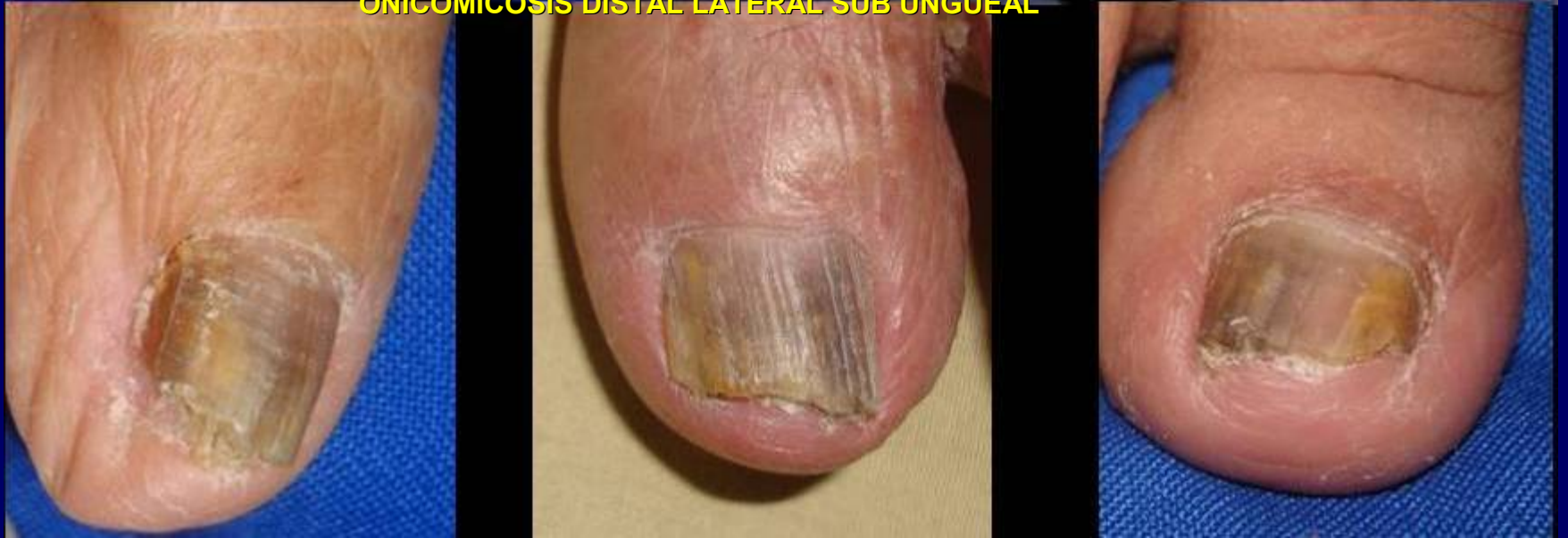ROJO



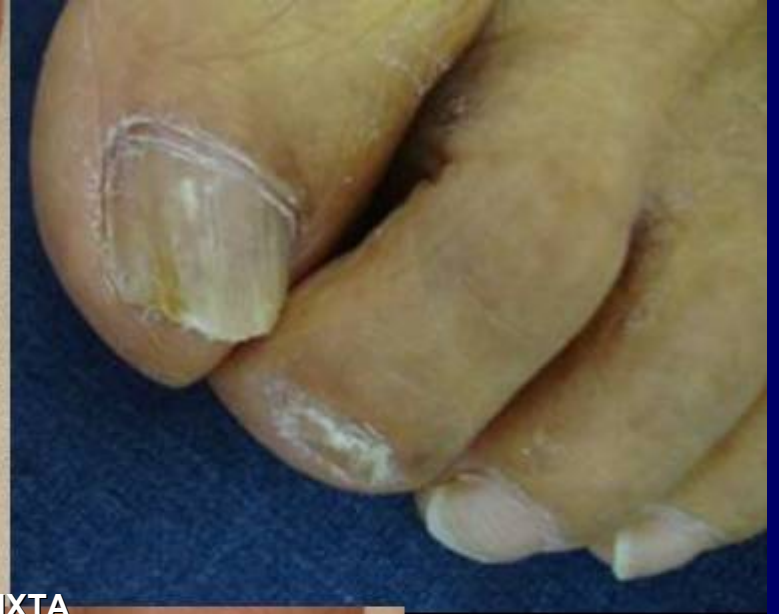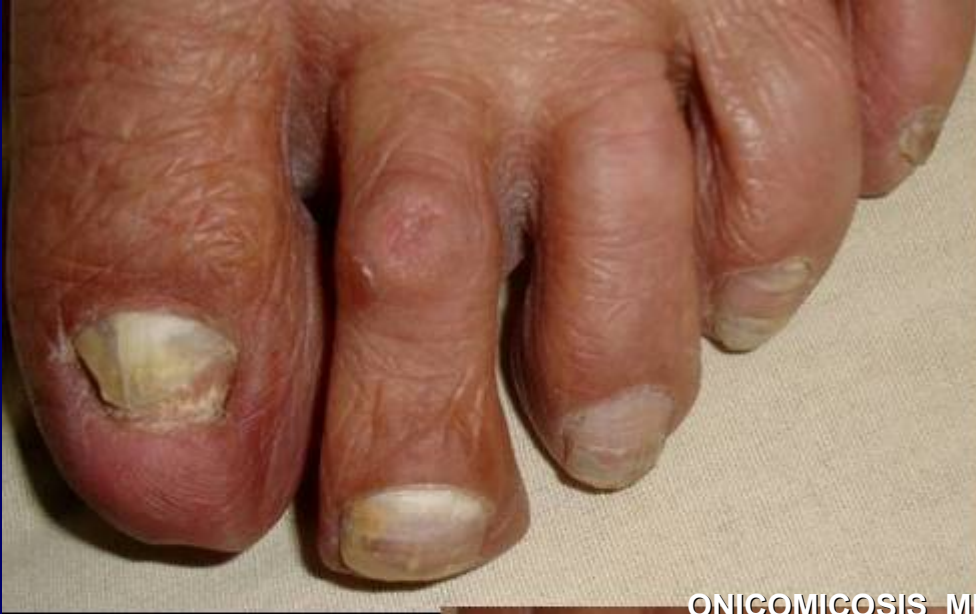AMARILLO NEGRUZCO



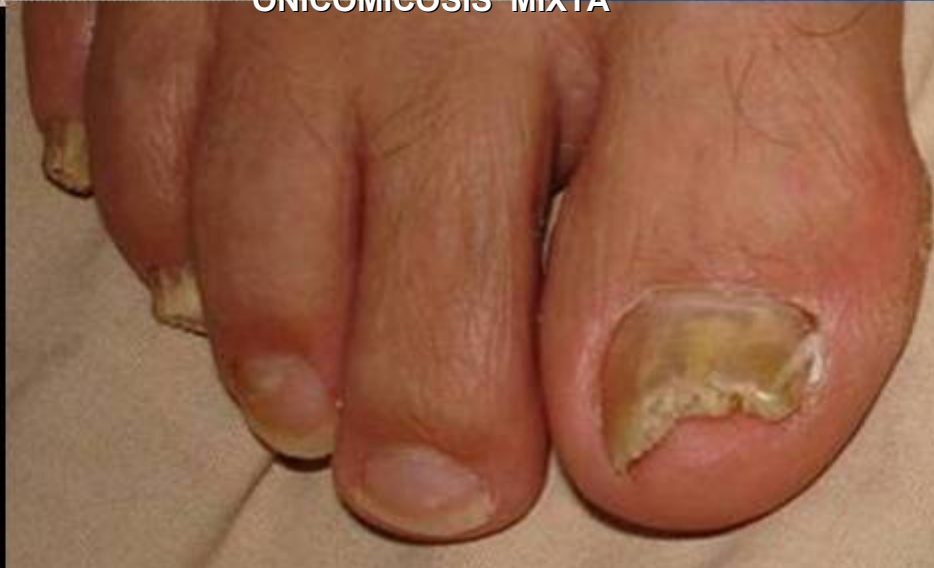ONICOMICOSIS DISTAL LATERAL SUB UNGUEAL



BLANCO AMARILLENTO

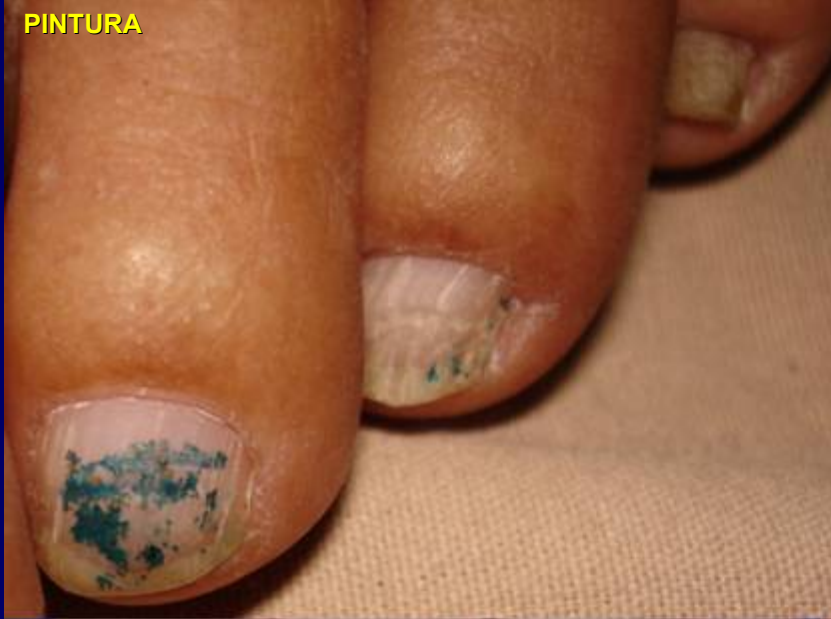

ONICOMICOSIS MIXTA

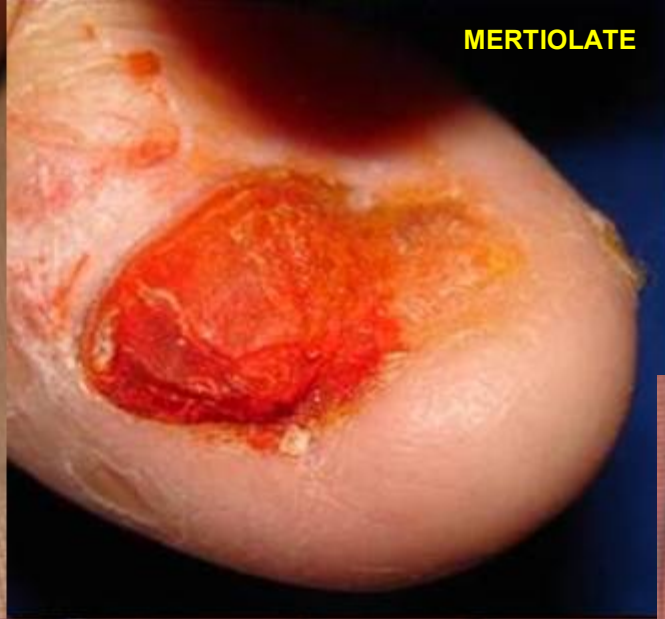

VARIOS COLORES

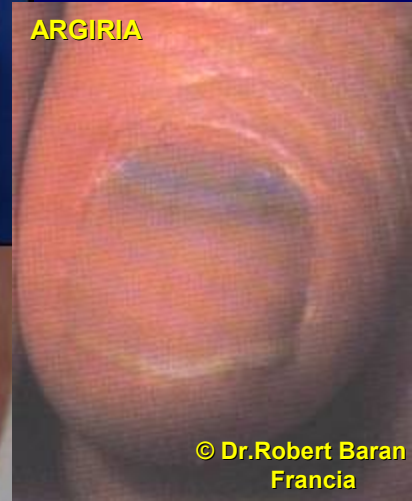
PINTURA



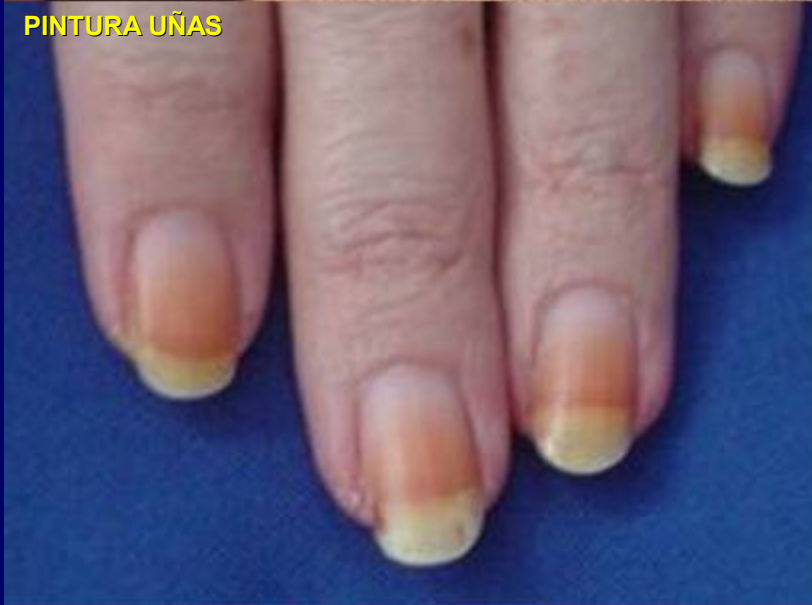MERTIOLATE



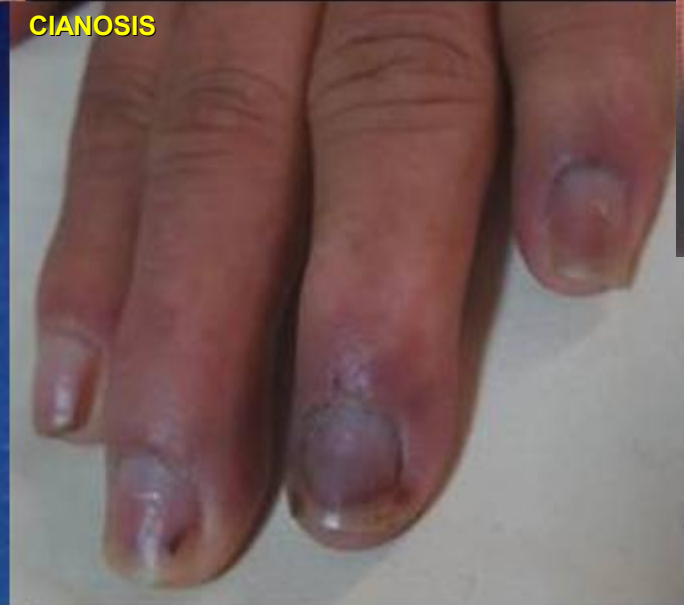ARGIRIA



PINTURA UÑAS



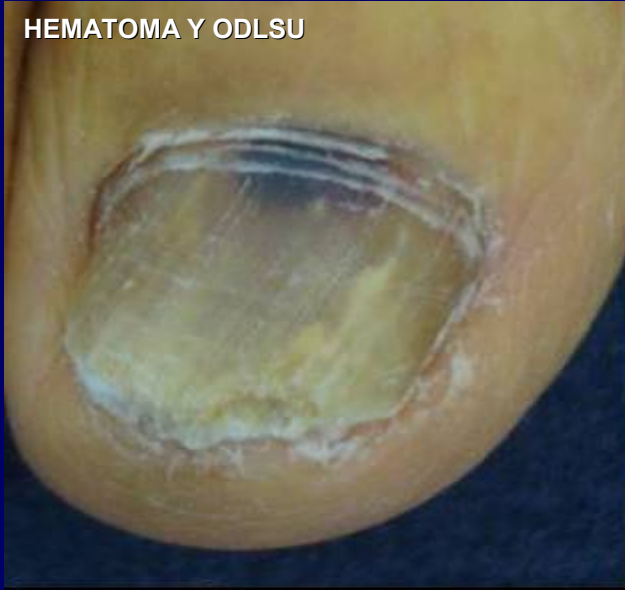CIANOSIS



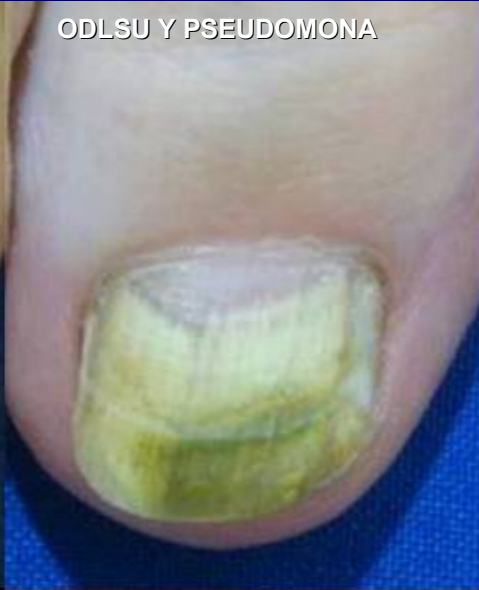© Dr.Robert Baran
Francia

VARIOS COLORES

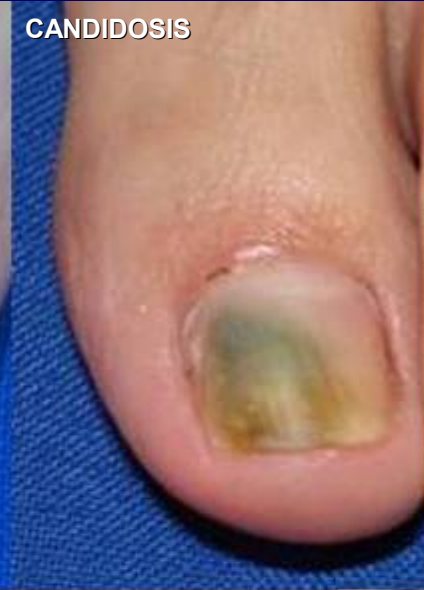HEMATOMA Y ODLSU



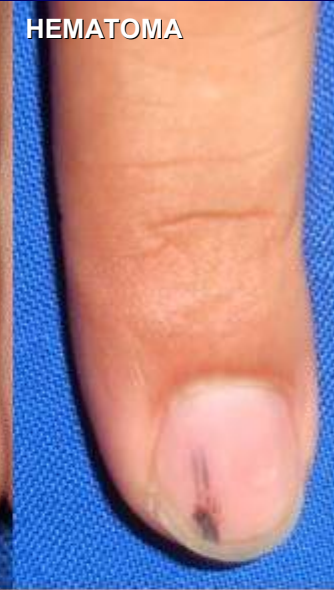ODLSU Y PSEUDOMONA



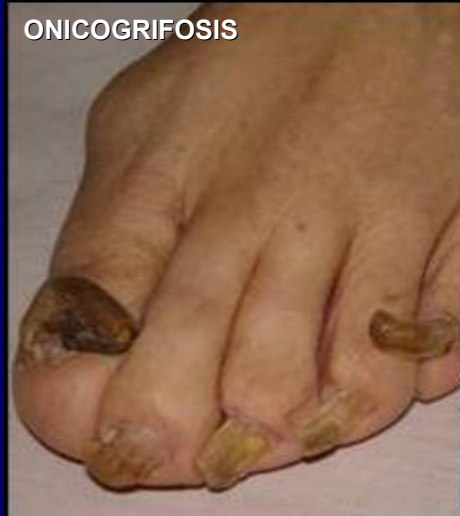CANDIDOSIS



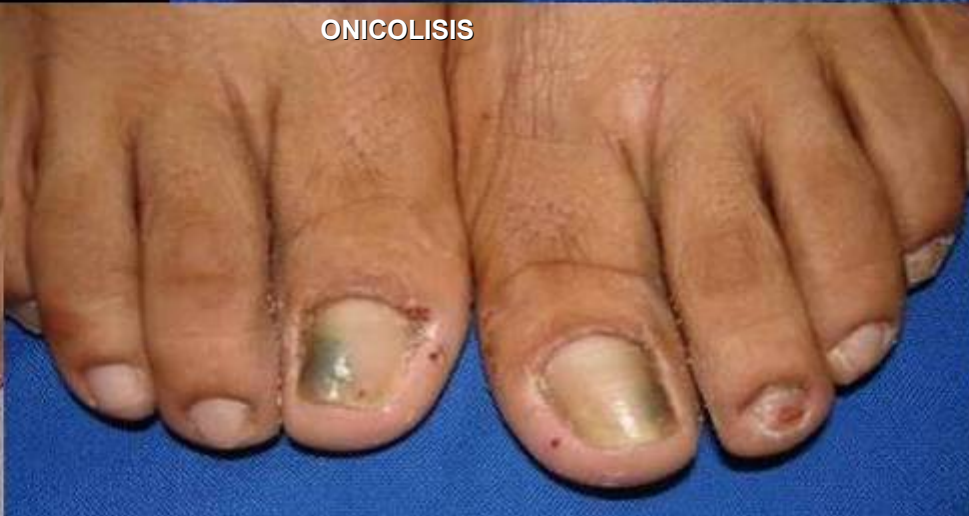HEMATOMA



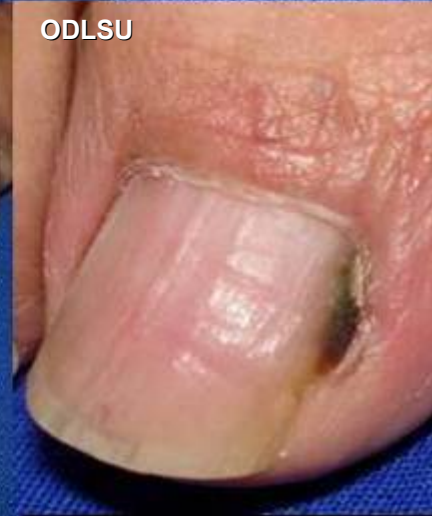ONICOGRIFOSIS



ONICOLISIS



ODLSU



GRACIAS