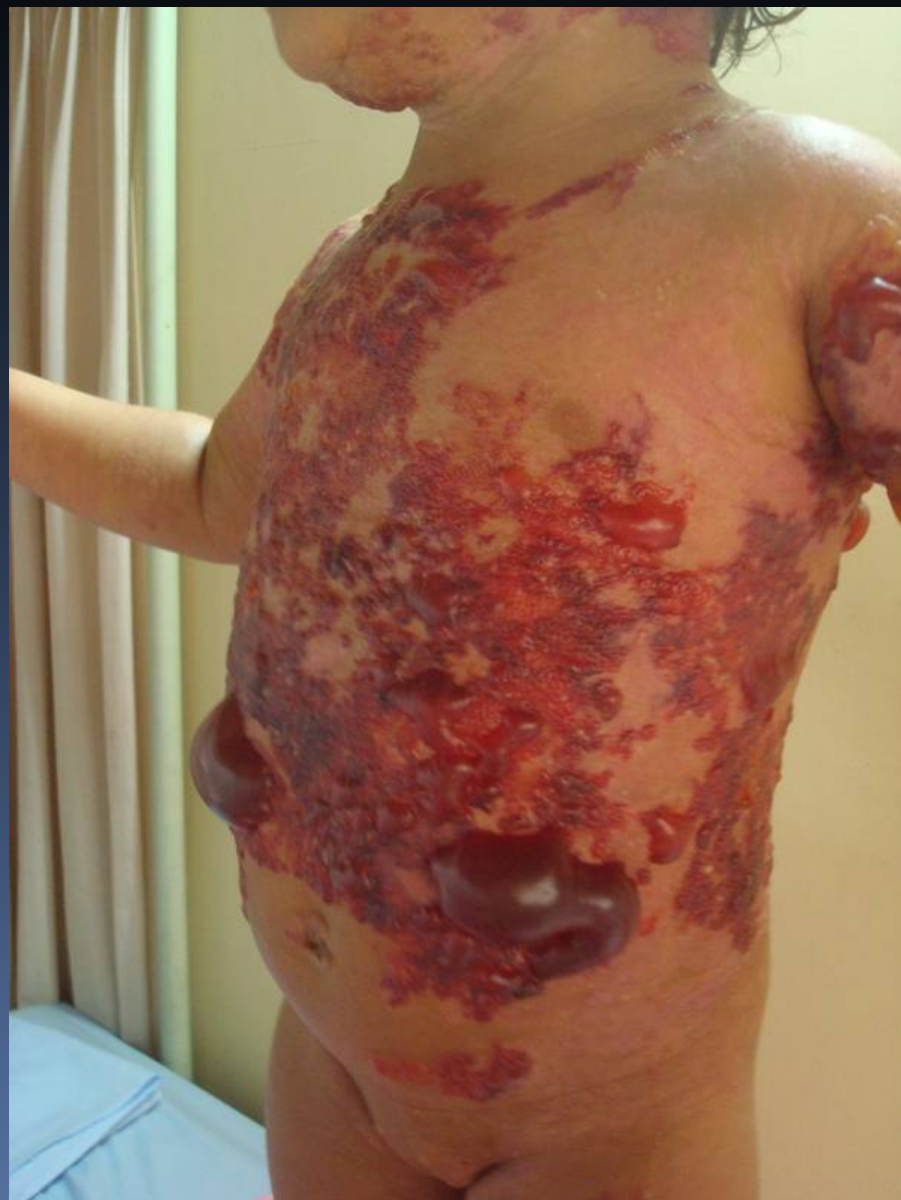
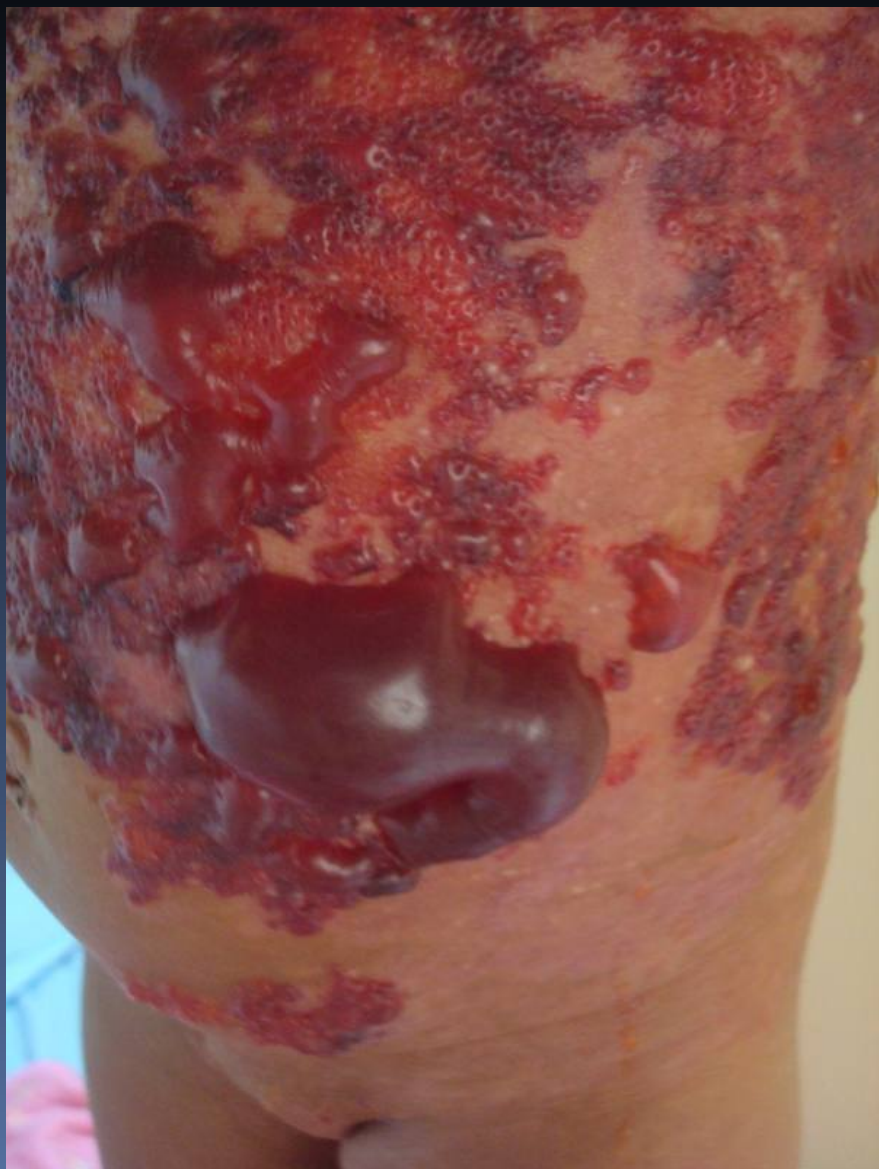
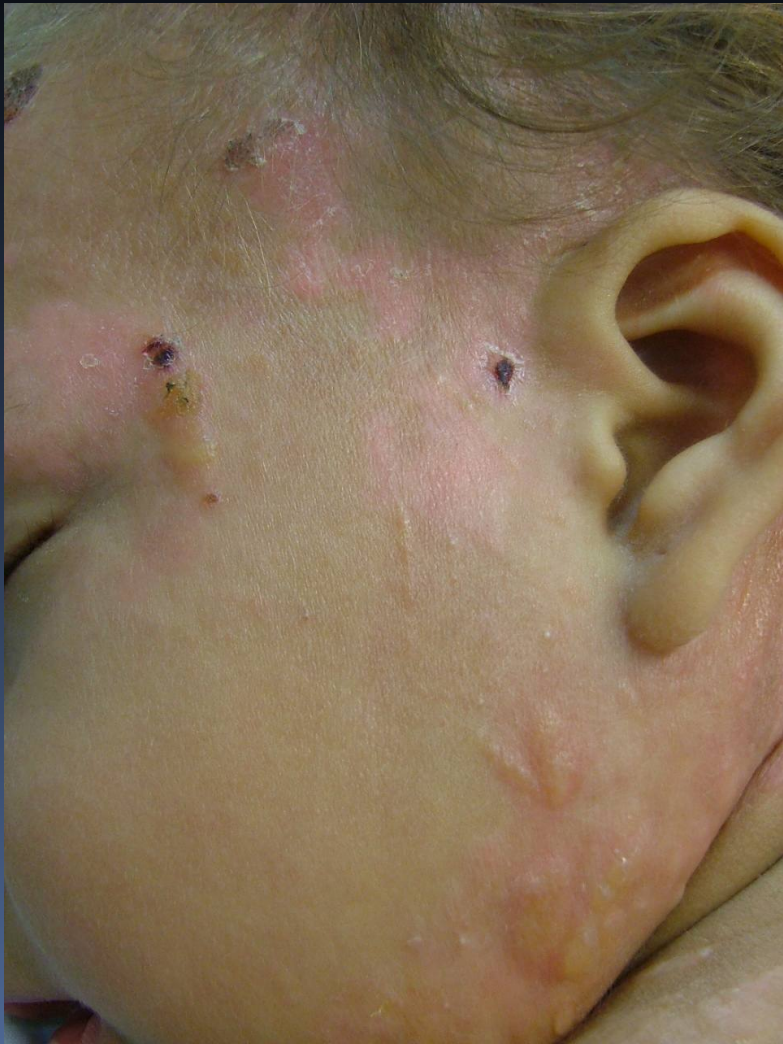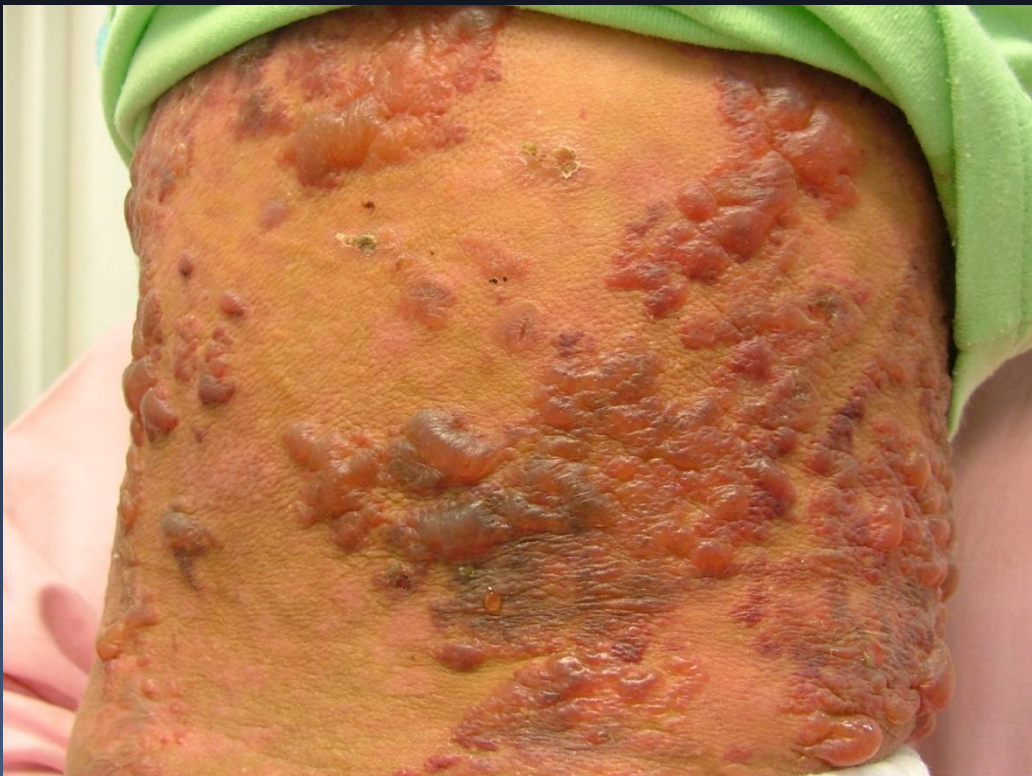CASO CLINICO

- **Nombre:** N.G.T.P
- **Edad:** 2 años
- **Natural y Procedente:** Bucaramanga
- **Informantes:** Sus padres
- **Motivo de consulta:** “Ampollas en la piel”





CASO CLINICO

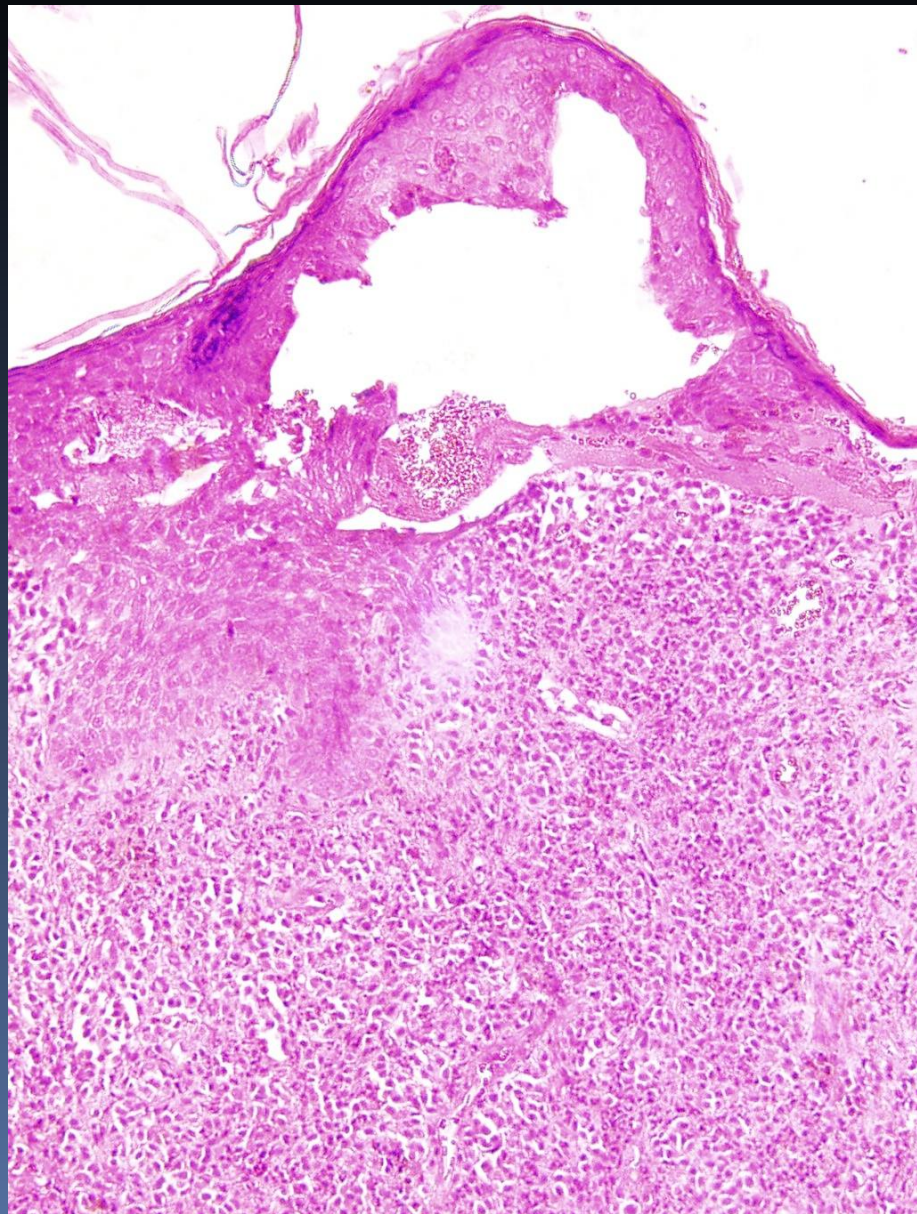
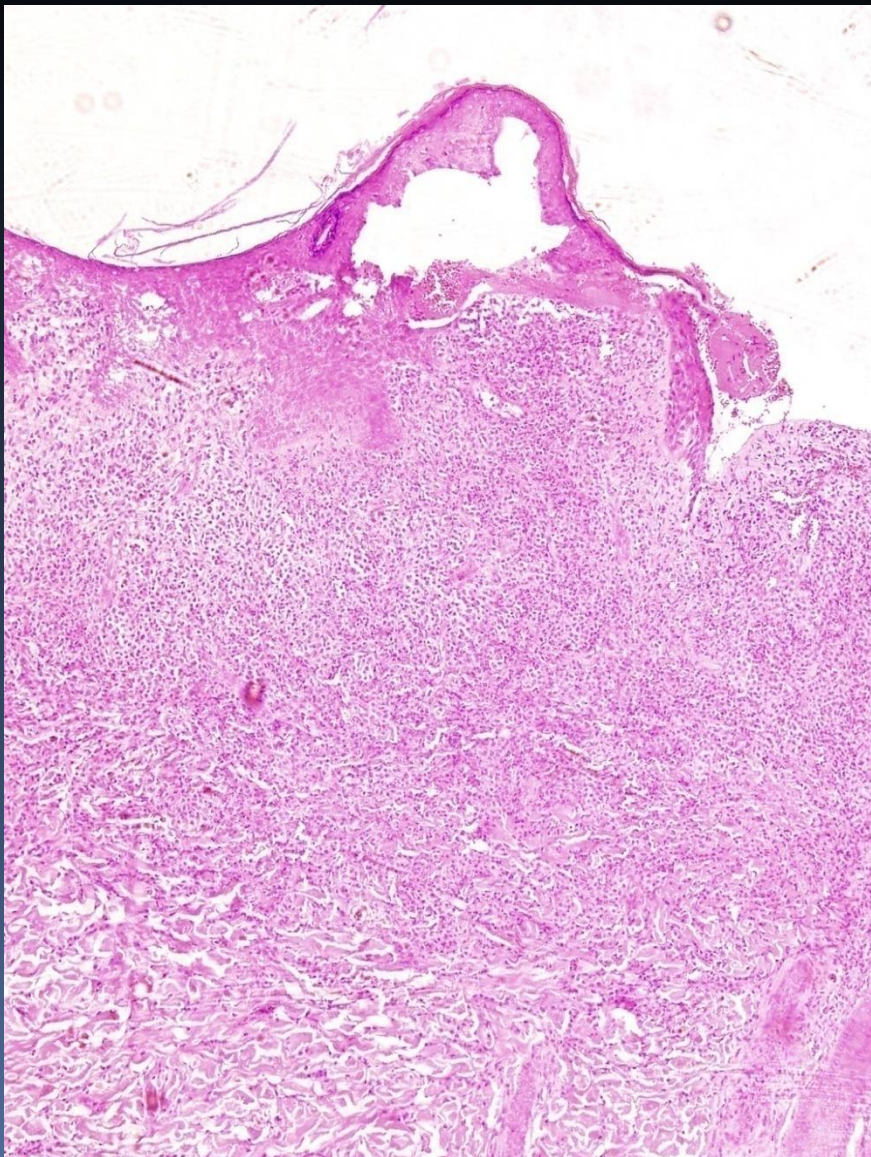
DIAGNÓSTICOS

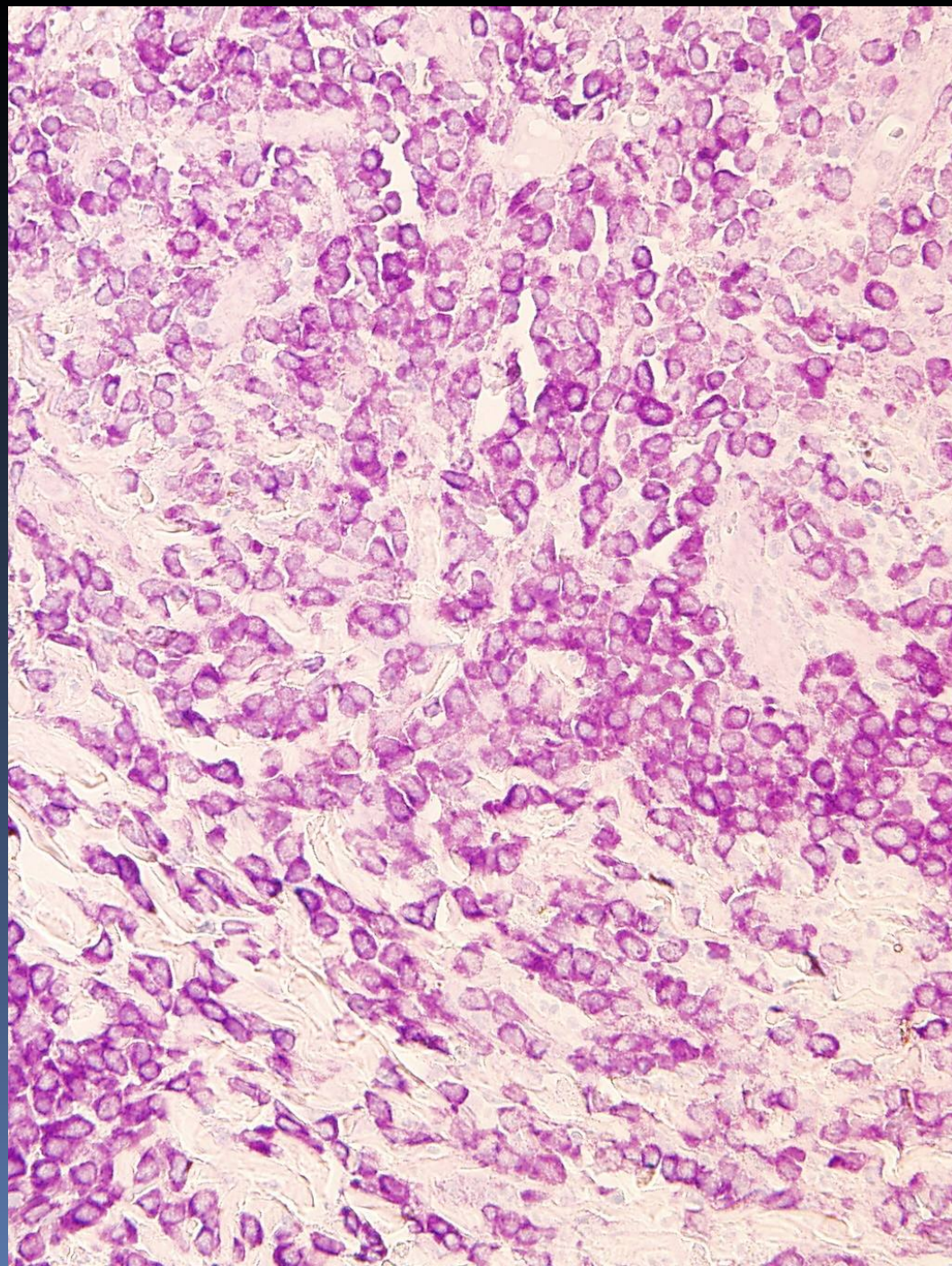
- Mastocitosis ampollosa
- Enfermedad linear IgA
- Enfermedad de Duhring
- Impétigo ampolloso

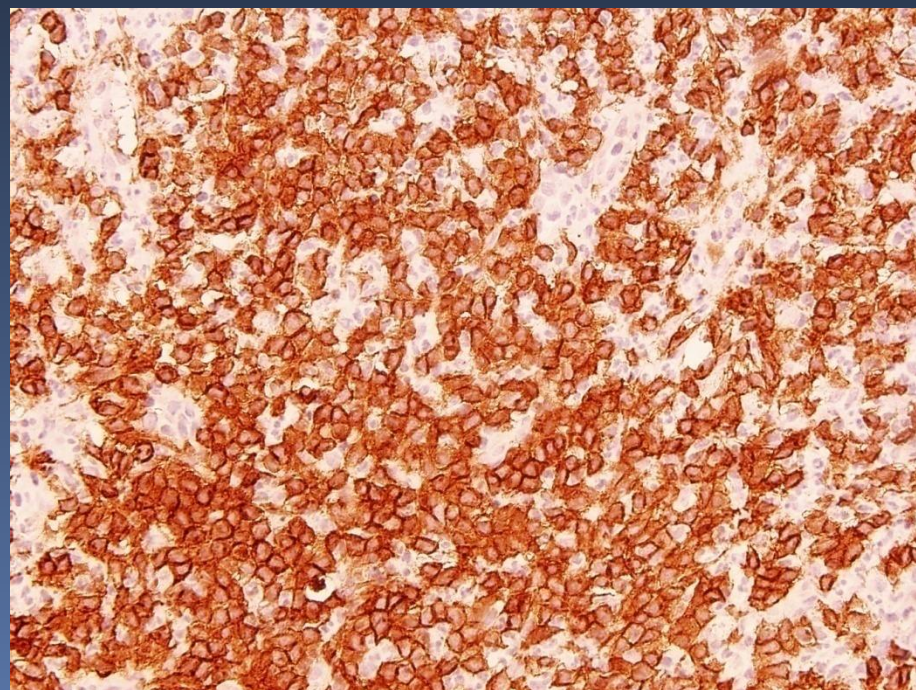
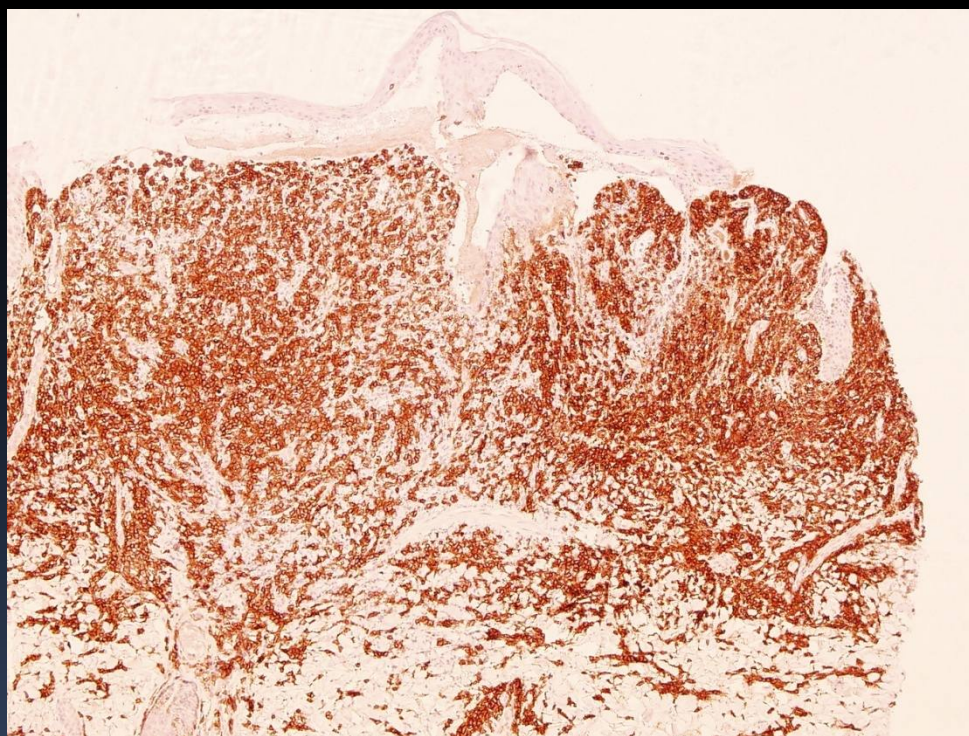
CASO CLINICO

LABORATORIO

- Cuadro hemático muestra anemia importante (Hb: 10, Hto: 32)
- Eosinófilos de 400
- VCM: 60, anisocitosis, microcitosis
- Hierro sérico total: 14 (22-135)
- VSG:21
- Ig E:2 (6-100)







CASO CLINICO

- Paciente evoluciona muy irregular
- Aumento de la anemia
- Deterioro de su estado general
- Prurito muy intenso
- Decidimos iniciar Imatinib Mesilato (Glivec®) 100 mgs/día



