



Interconsulta de alto impacto en Dermatología

***Dra E.Cubilla;Dr A.Guzman;Dra A.Gonzalez;Dra G.Mendoza;Dr L.Celias; Dr G.Aguilar
Servicio de Dermatología-HCIPS***

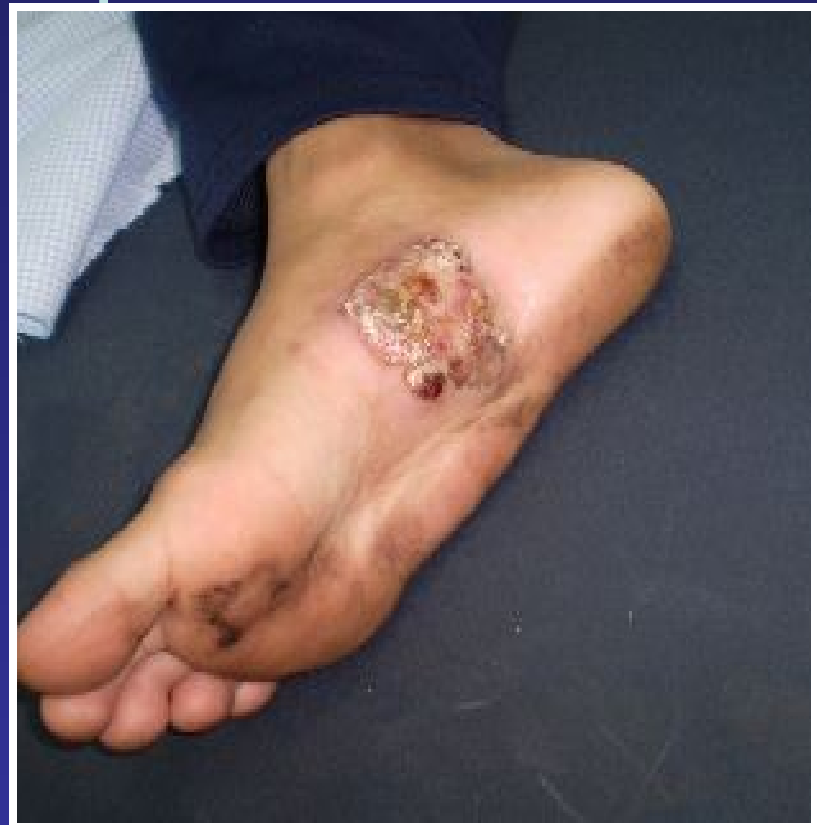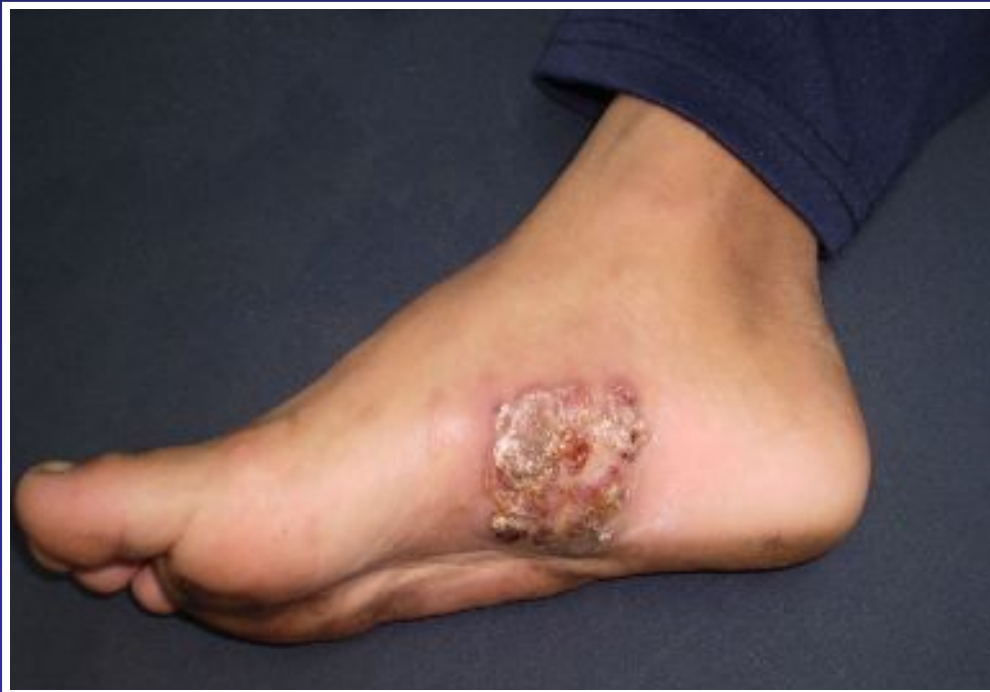Caso clínico

- ❖ Adolescente
- ❖ Masculino
- ❖ 13 años
- ❖ Procedente de Asunción (barrio marginal)
- ❖ **APP:** Desnutrición calórico proteica importante.
- ❖ M C: Traumatismo con piedra en planta de pie.



Caso clínico

- ❖ Tumefacción eritematosa, localizada al arco plantar interno del pie derecho, de aspecto granulomatoso, cubierta de costras melicéricas;
- ❖ Drena material purulento por múltiples orificios
- ❖ La lesión es dolorosa y causa impotencia funcional
- ❖ Evolución: 8 meses



Diagnósticos presuntivos

- ❖ **Micetoma**
- ❖ **Actinomicosis**
- ❖ **Botriomicosis**

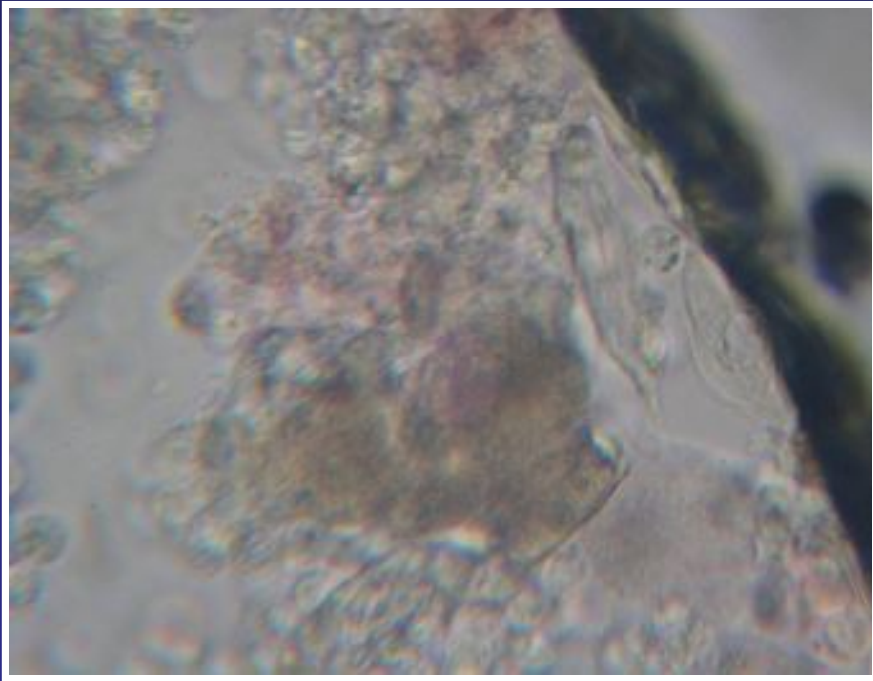
Plan de estudio

- ❖ **Biopsia cutánea**
- ❖ **Frotis y cultivo de las lesiones para hongos, gérmenes comunes y atípicos**
- ❖ **Radiografía de pie derecho y tórax.**
- ❖ **Hemograma y química general.**

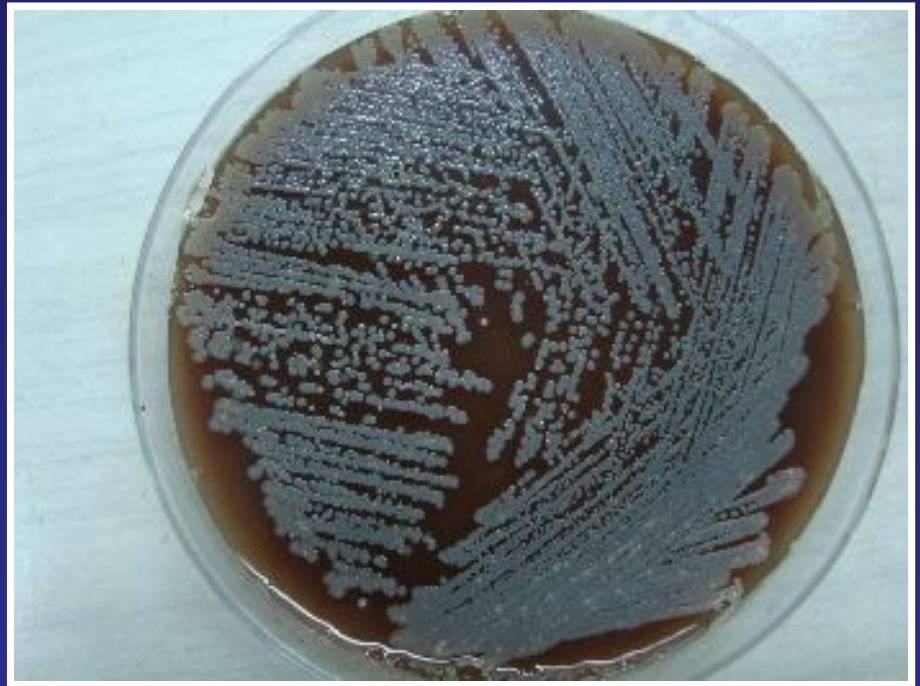
Métodos auxiliares de Dx

- ❖ **Hemograma: anemia**
- ❖ **Rx de pie derecho y tórax: normales**
- ❖ **VDRL: negativo**
- ❖ **Test de Elisa para HIV: negativo.**
- ❖ **Química general: normal, salvo perfil proteico con hipoalbuminemia**

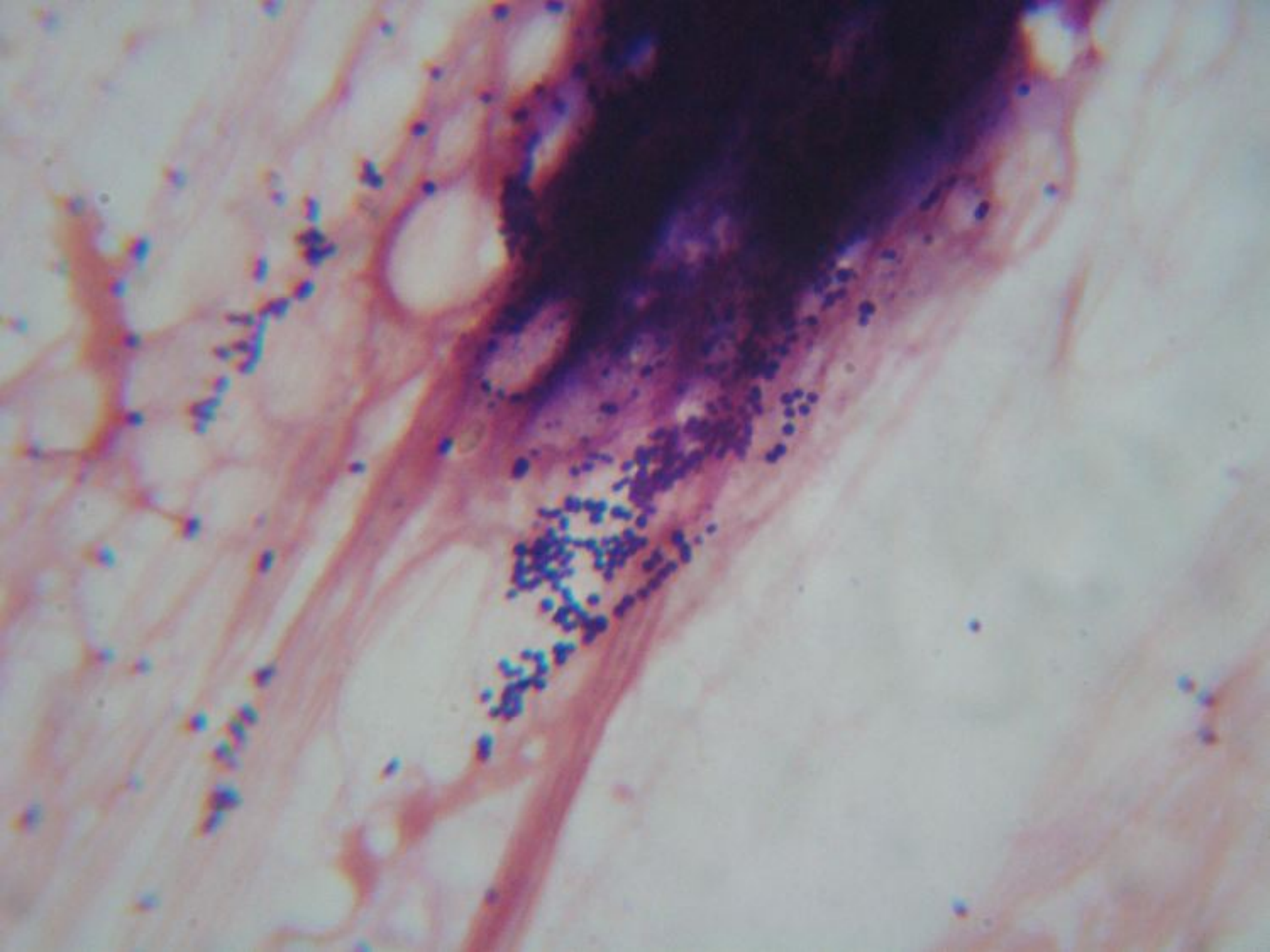
Estudios microbiológicos

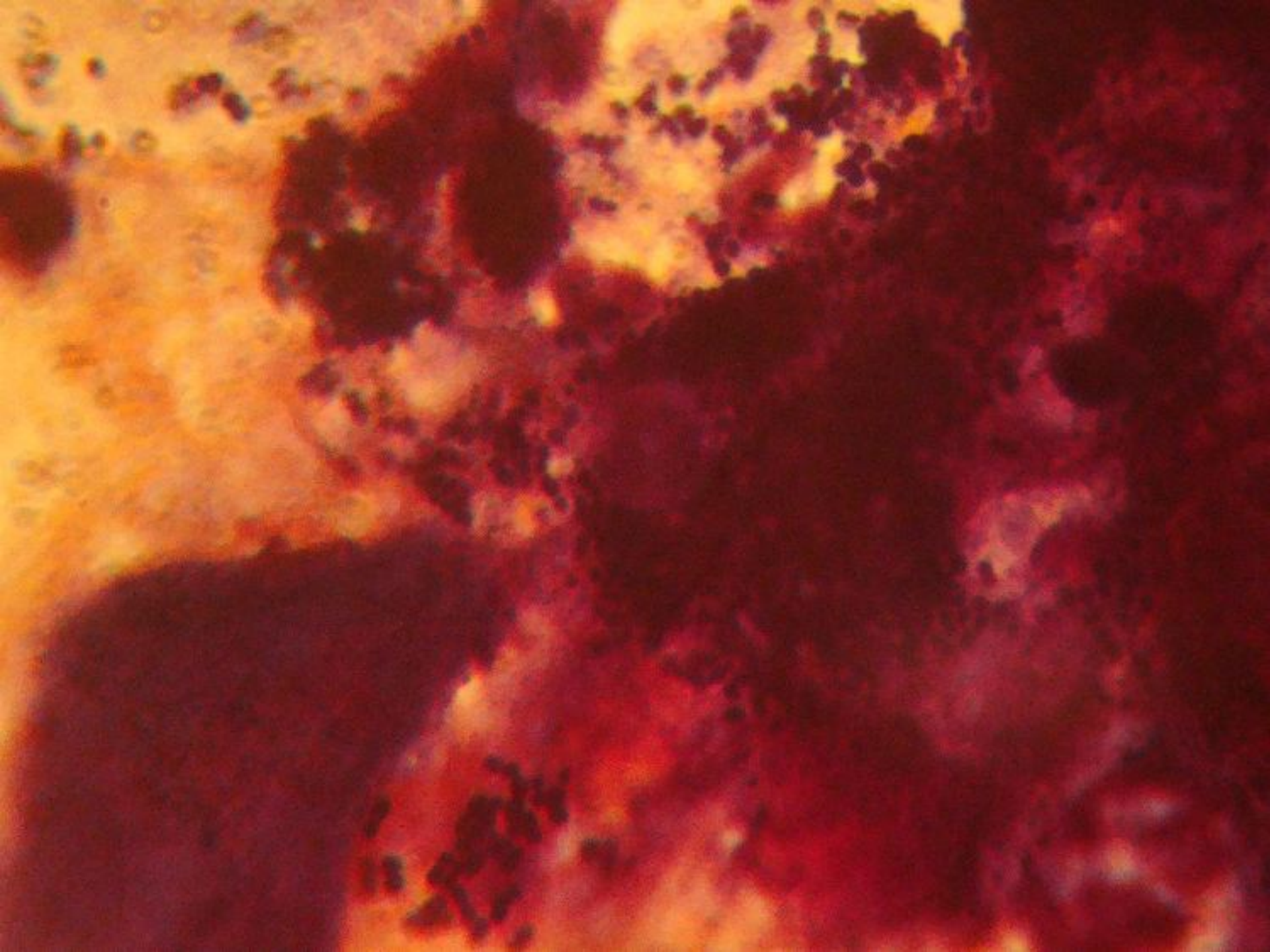


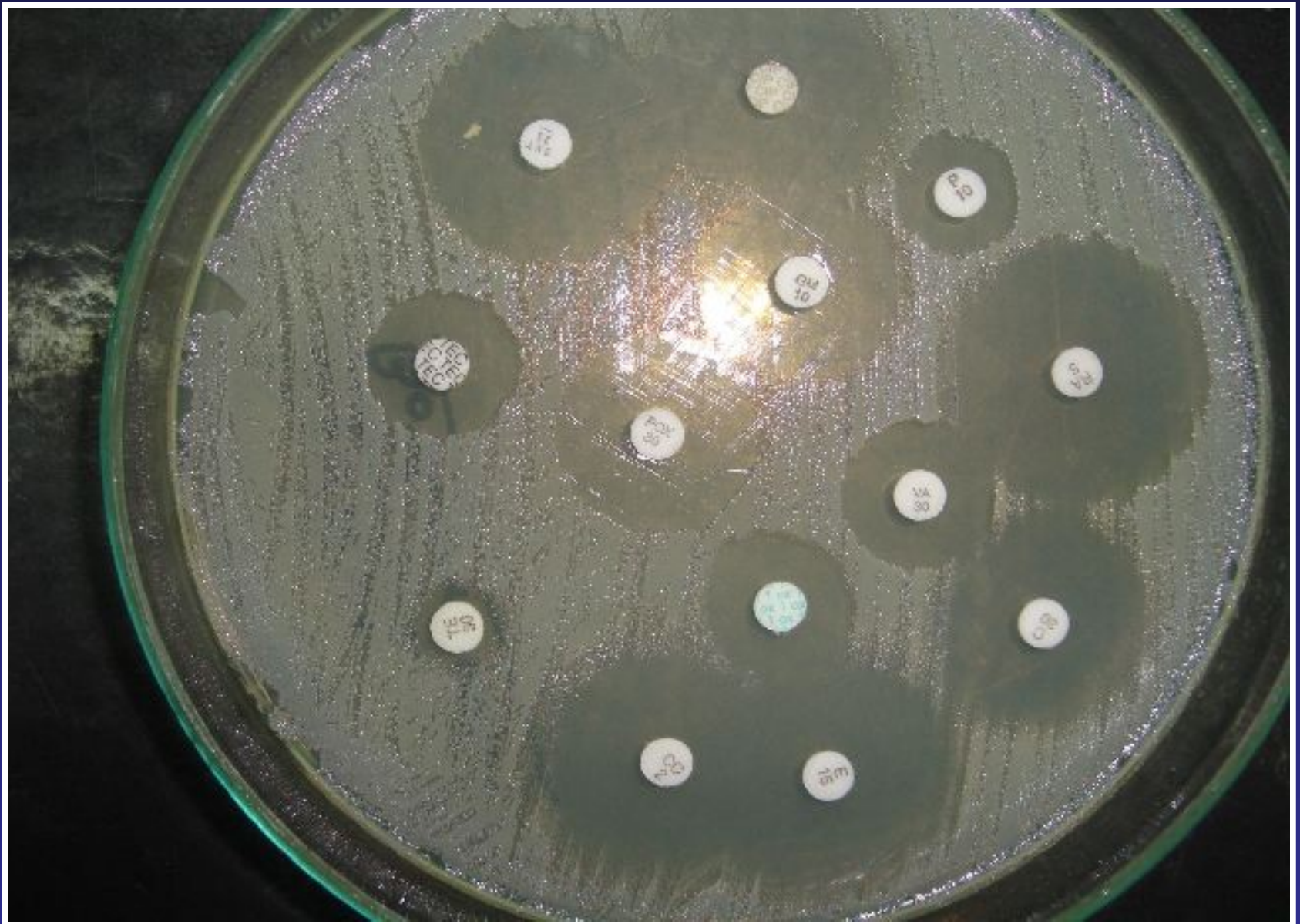
Examen en fresco



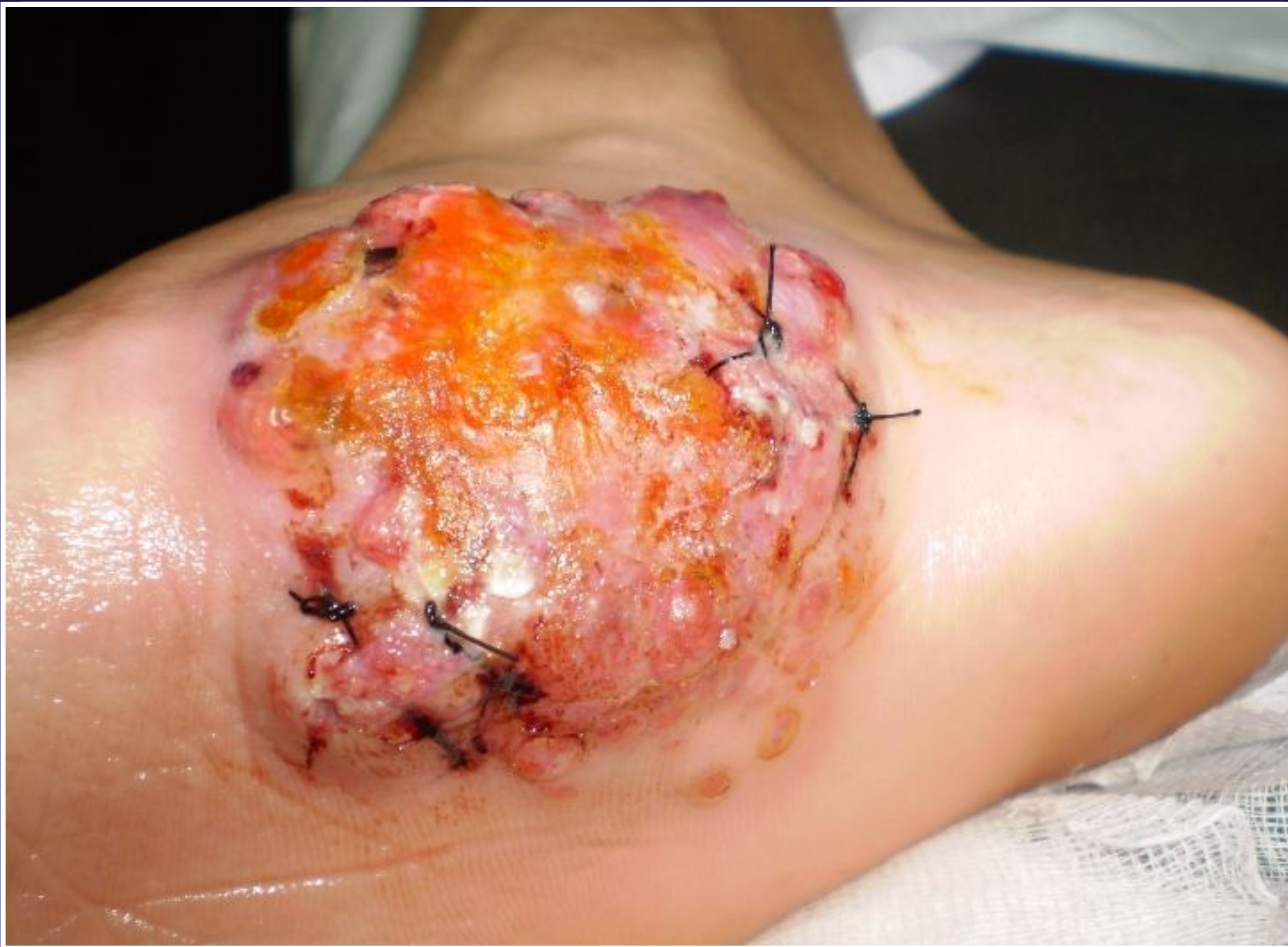Placa de cultivo: *Staphilococcus*



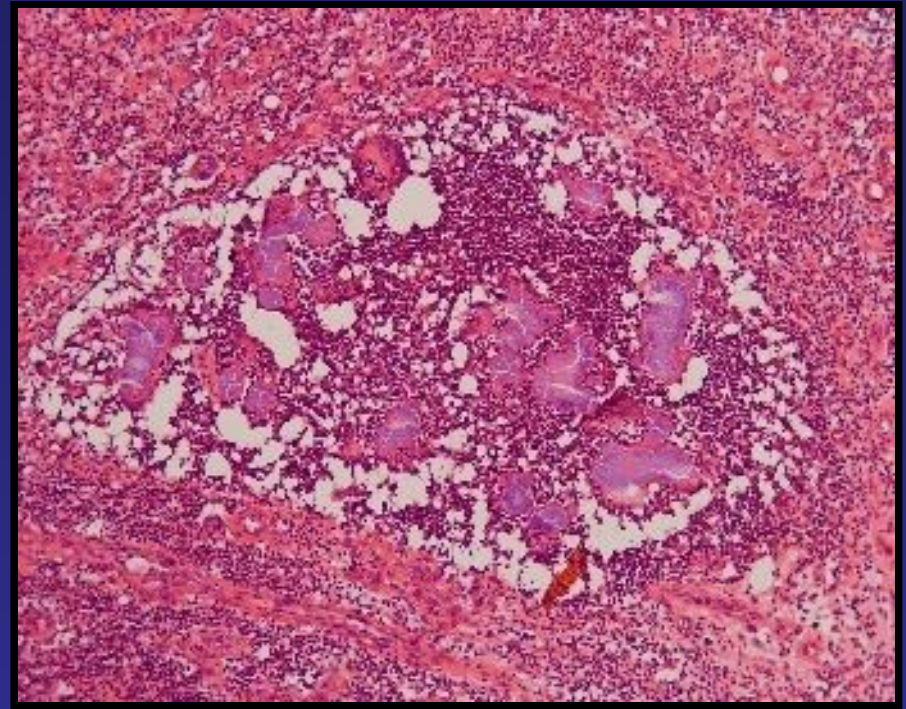
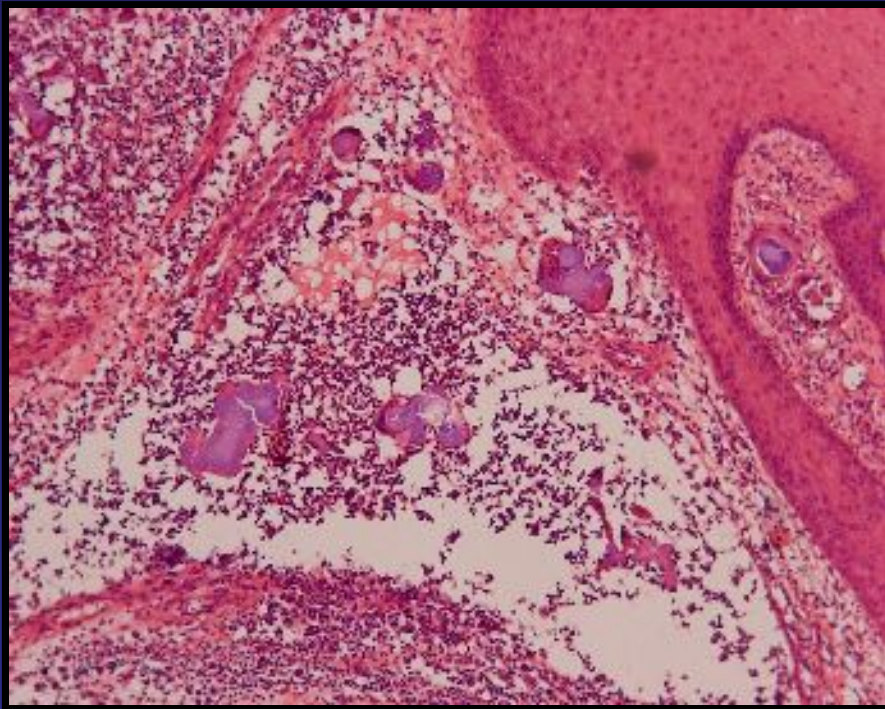


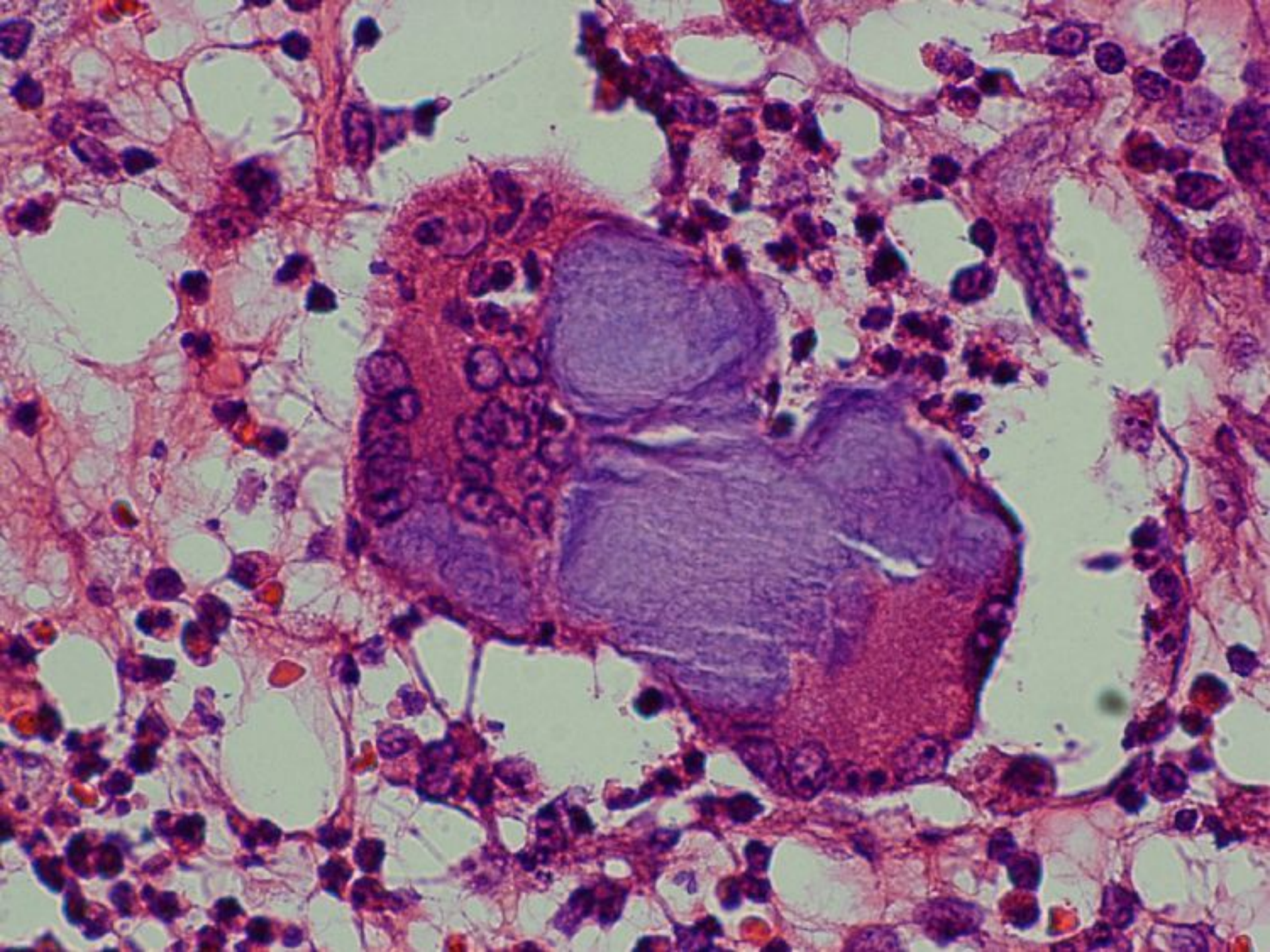


ANTIBIOGRAMA



Anatomía Patológica





Diagnostico

- Botriomicosis

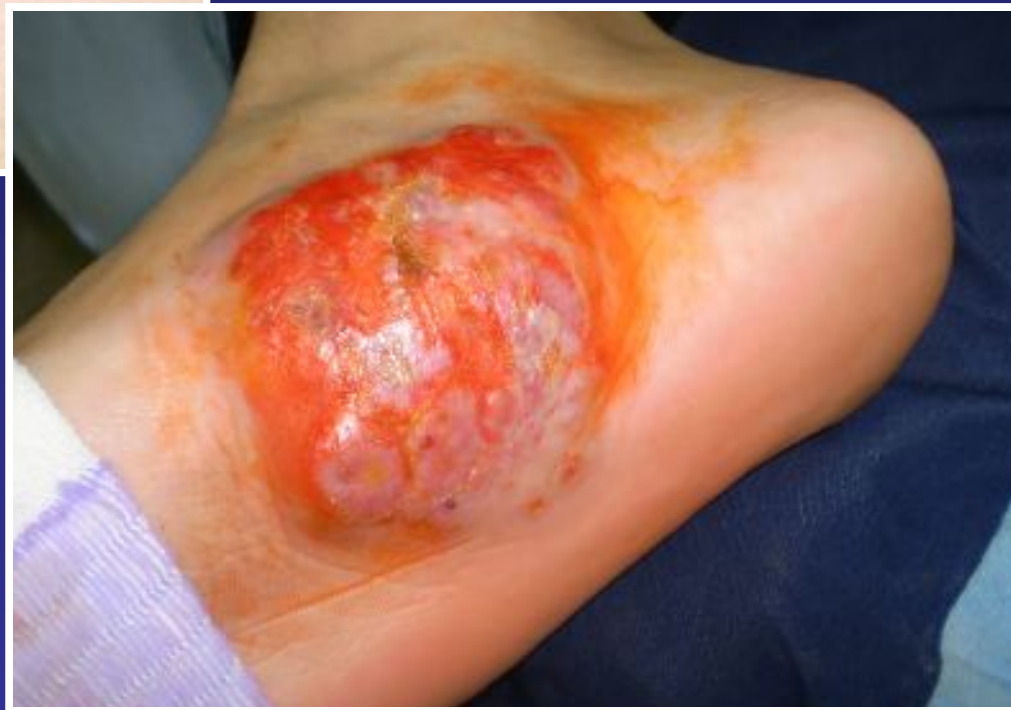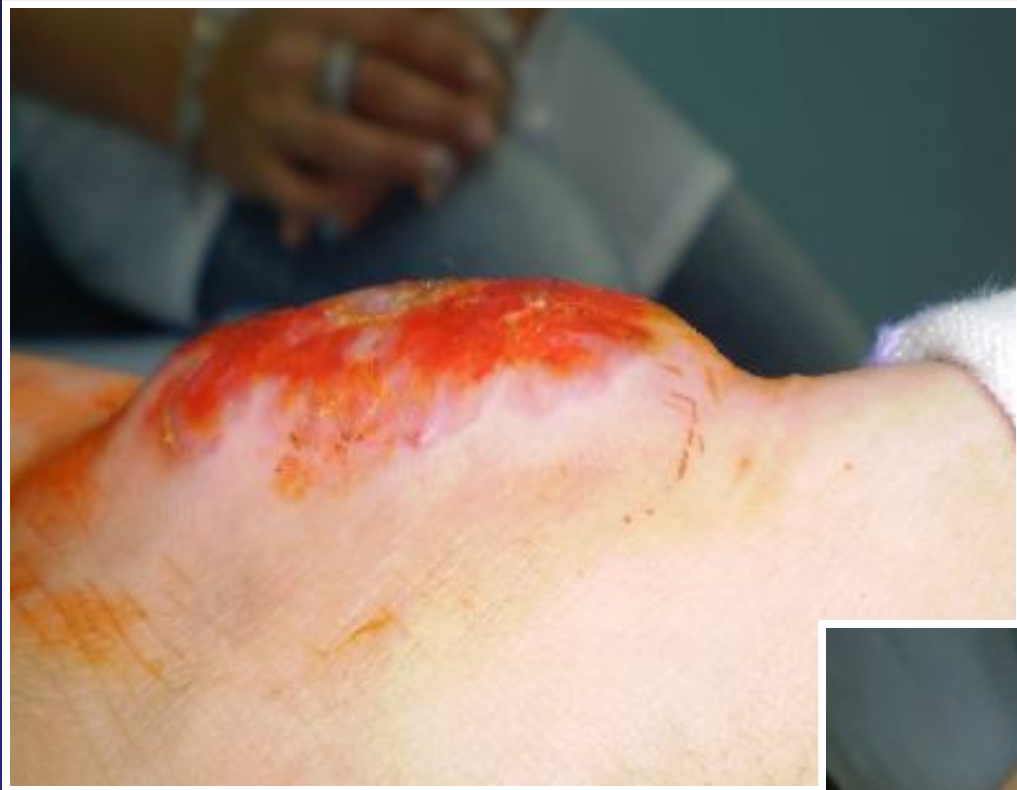TRATAMIENTO

- ❖ **TMT-SMX**
- ❖ **Eritromicina**
- ❖ **Gentamicina**
- ❖ **Dicloxacilina**
- ❖ **Cefalexina**
- ❖ **Penicilina benzatinica**
- ❖ **Clindamicinas**
- ❖ **Quinolonas**

Tratamiento

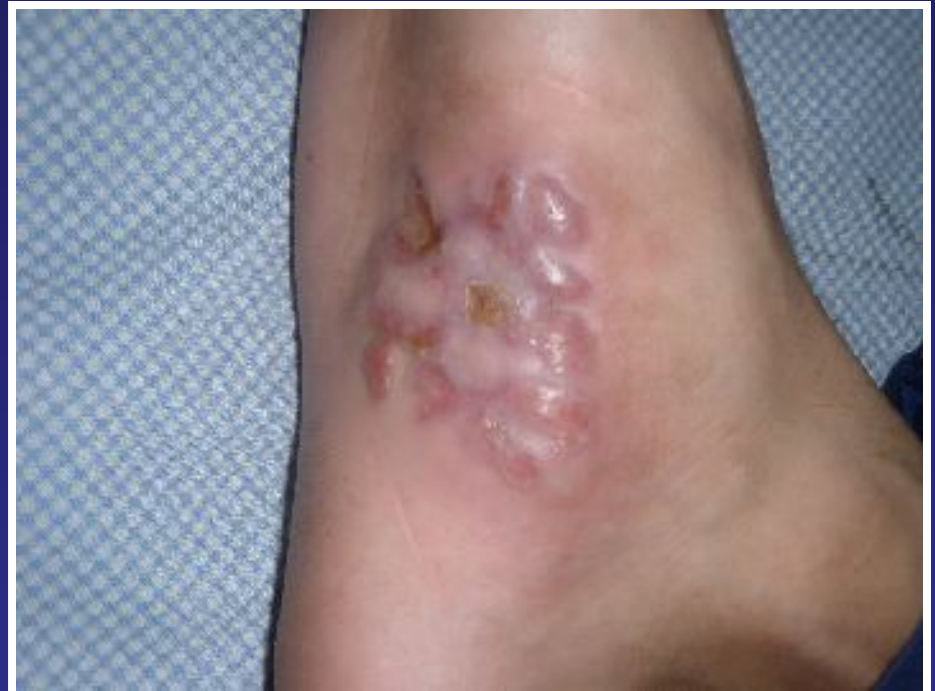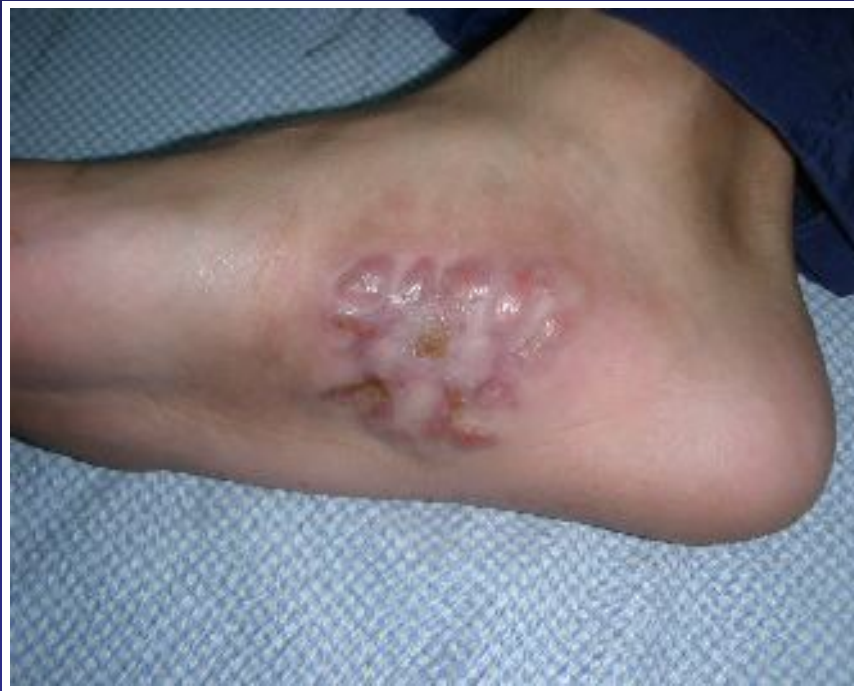- ❖ **Trimetoprim - sulfametoxazol 80-160 mg cada 12 hs.**
- ❖ **Curaciones diarias: solución fisiológica y antibióticos tópicos**
- ❖ **Suplementos dietarios.**
- ❖ **Reposos relativo.**

Evolución



Control al mes

Evolución clínica



A los 3 meses de tratamiento

Motivos de Presentación

- ❖ Patología infrecuente
- ❖ Subdiagnosticada
- ❖ Altamente recidivante
- ❖ Buena respuesta al tratamiento

