


# **Interconsultas de alto impacto en dermatología bucal pediátrica:**

**Dr. Antonio Guzmán**


**Facultad de Odontología Pierre Fauchard**

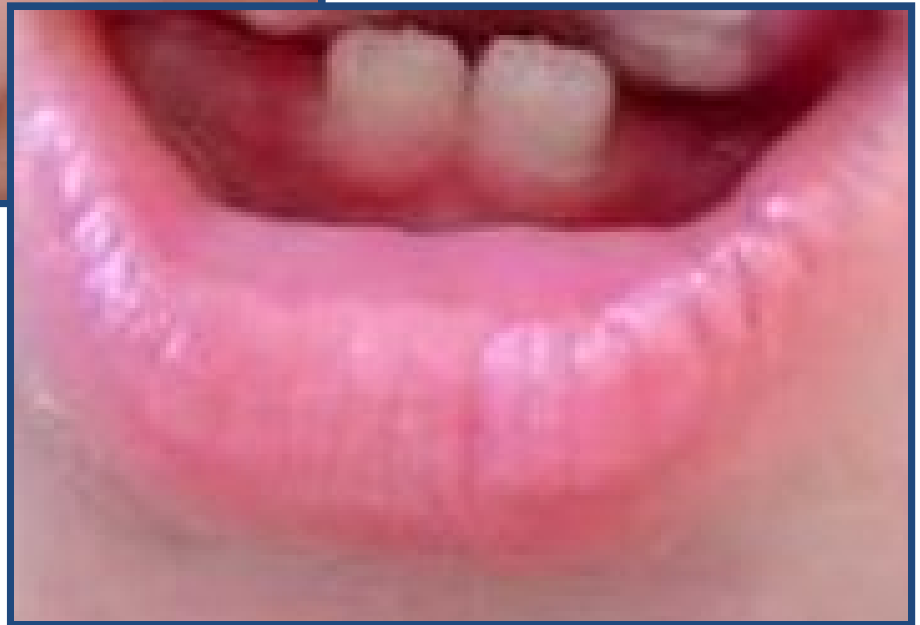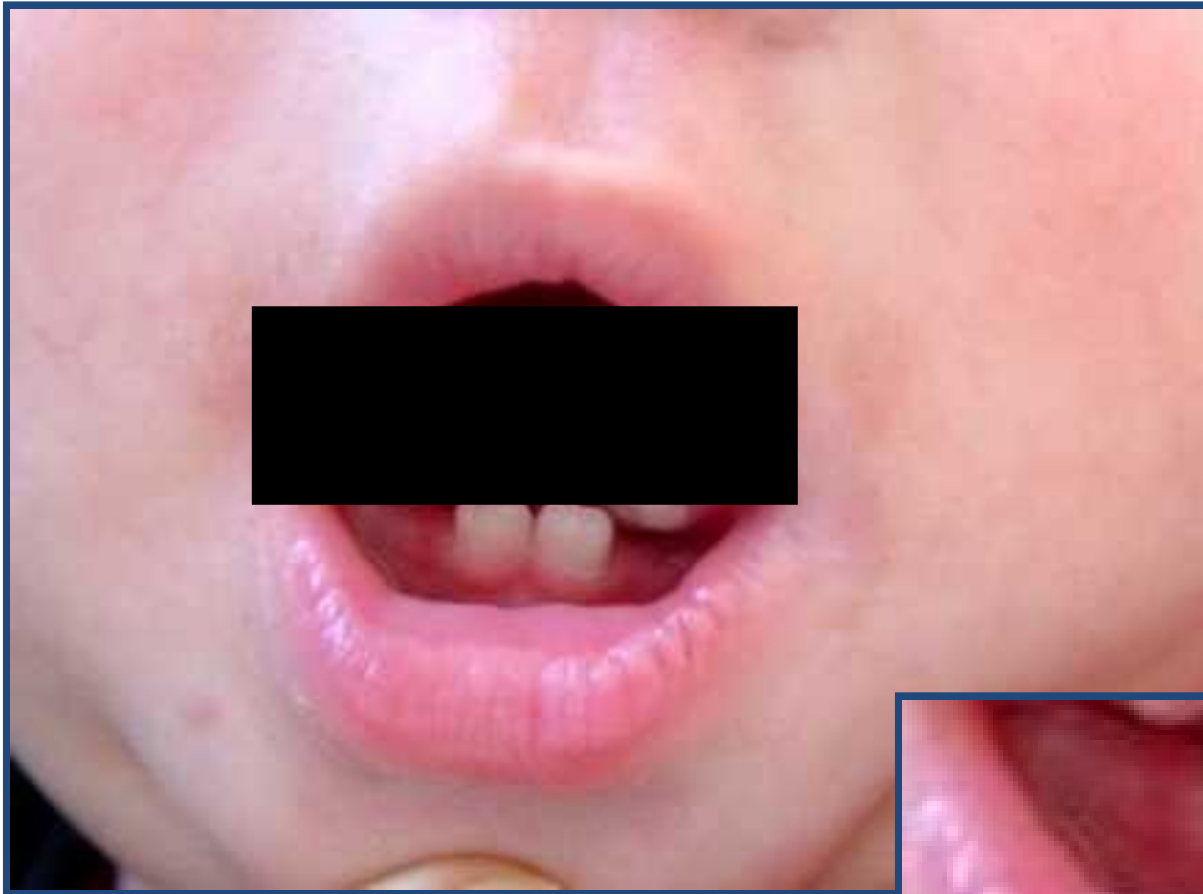**Universidad Autónoma del Paraguay**

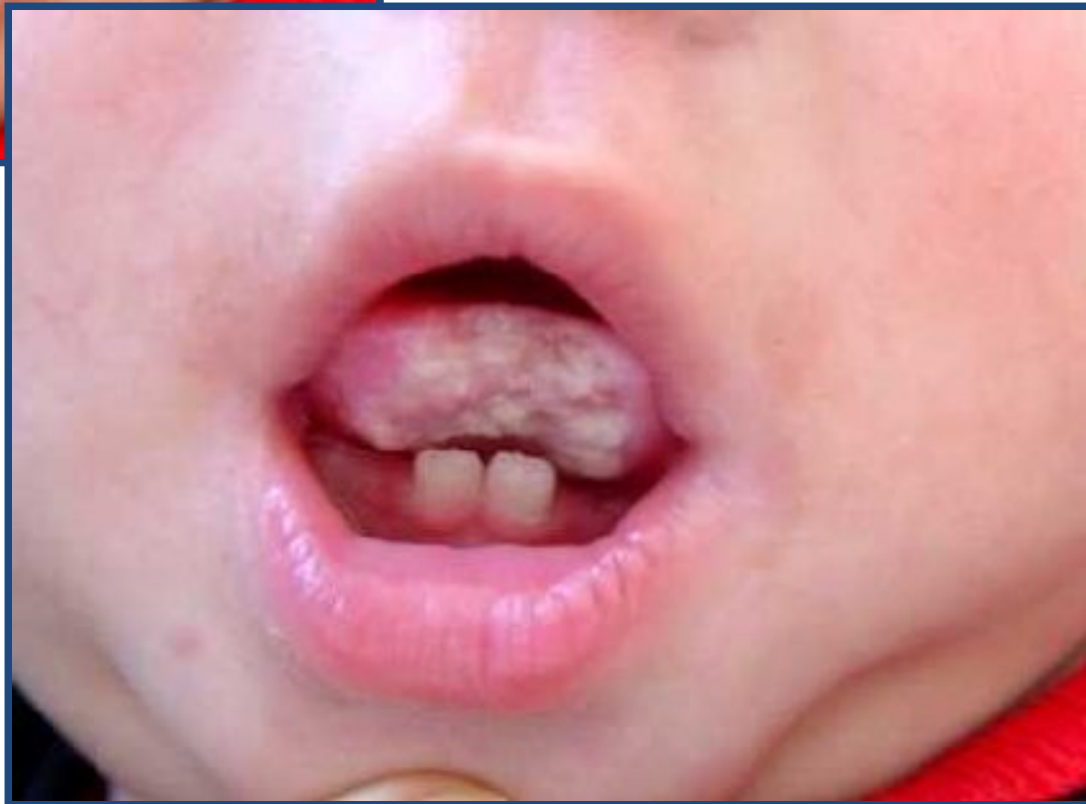
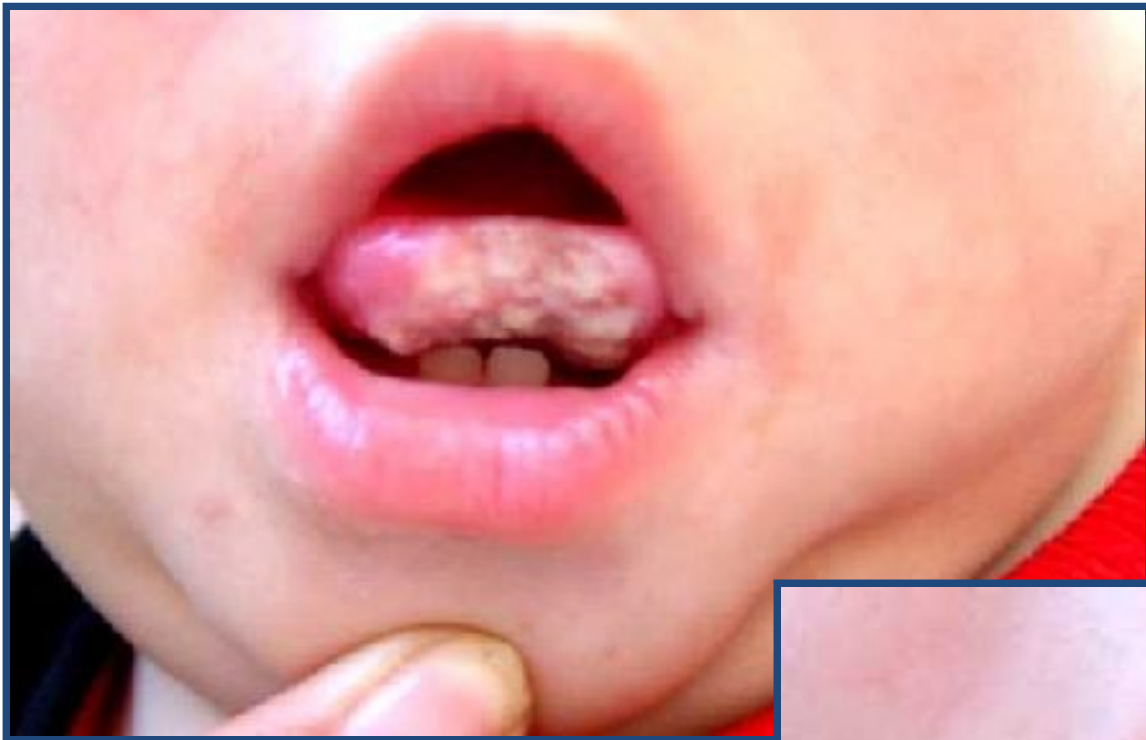
# Historia clínica

- Masculino
- 6 meses de edad
- Producto de primer embarazo
- Parto eutócico y a término
- Presenta 2 incisivos centrales inferiores al nacer
- Remitió dermatólogo pediátra

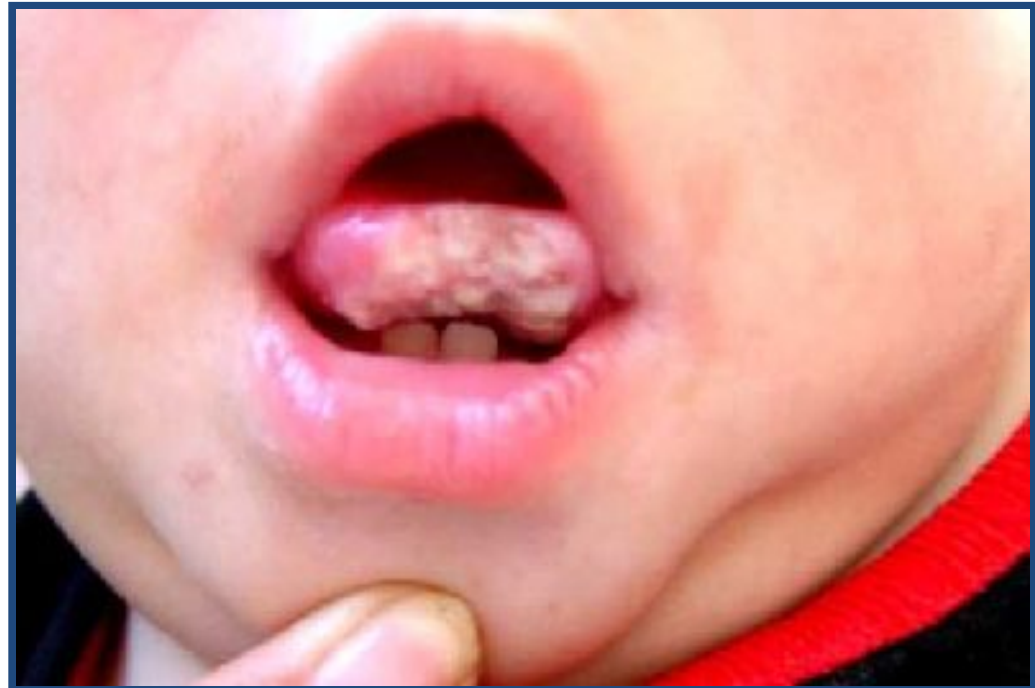





# Examen dental


- **Arcada mandibular: 2 incisivos centrales deciduales bien adheridos a hueso alveolar**
- **Bordes filosos**
- **Sin movilidad**



# Diagnóstico de úlcera

1. Afta mayor
2. Sífilis primaria
3. Linfoma de células B
4. Granuloma eosinófilo

**1. UEMO: úlcera eosinofílica  
de mucosa oral**



# Diagnóstico dental

## 1. Dientes natales

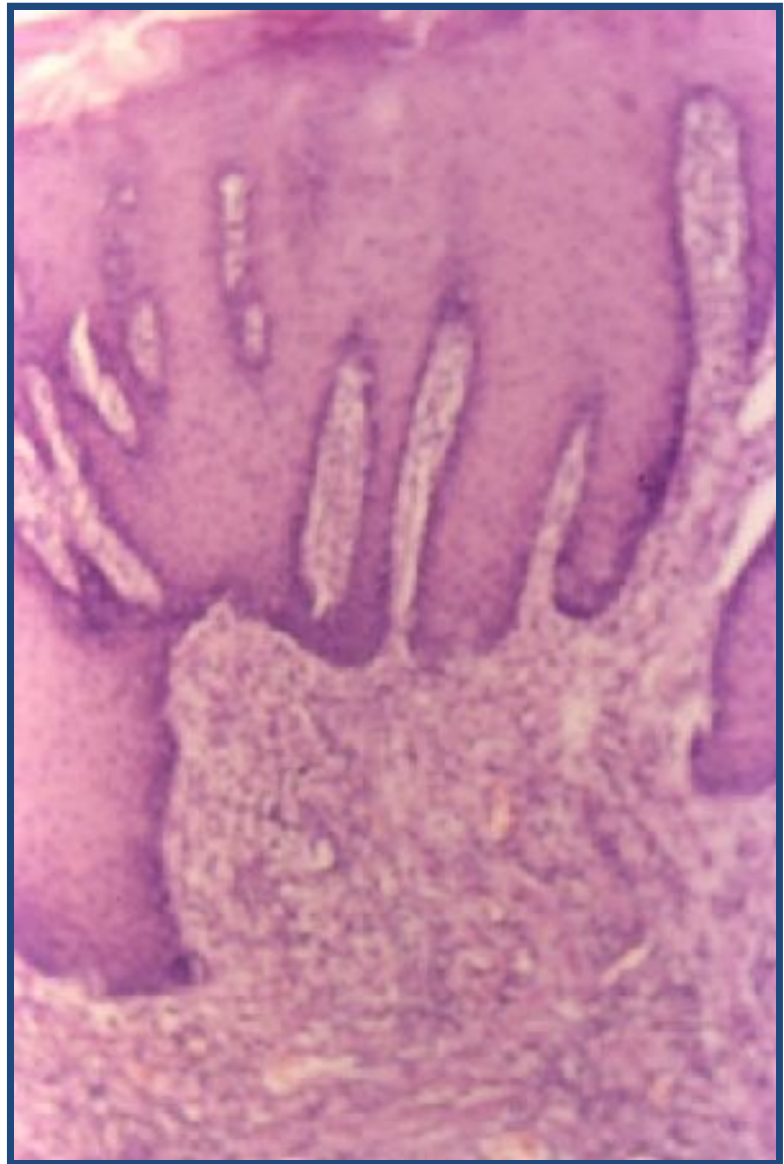
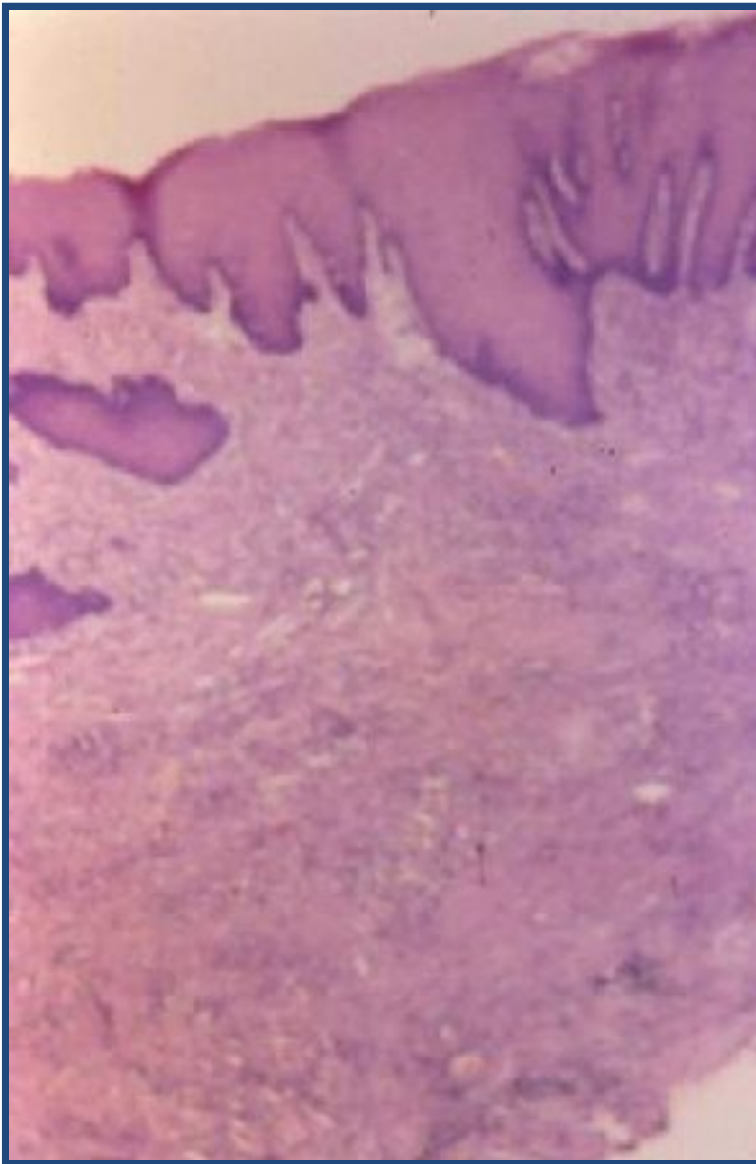
1. Dientes supernumerarios

2. Dientes temporarios precoces

3. Dientes de Hutchinson

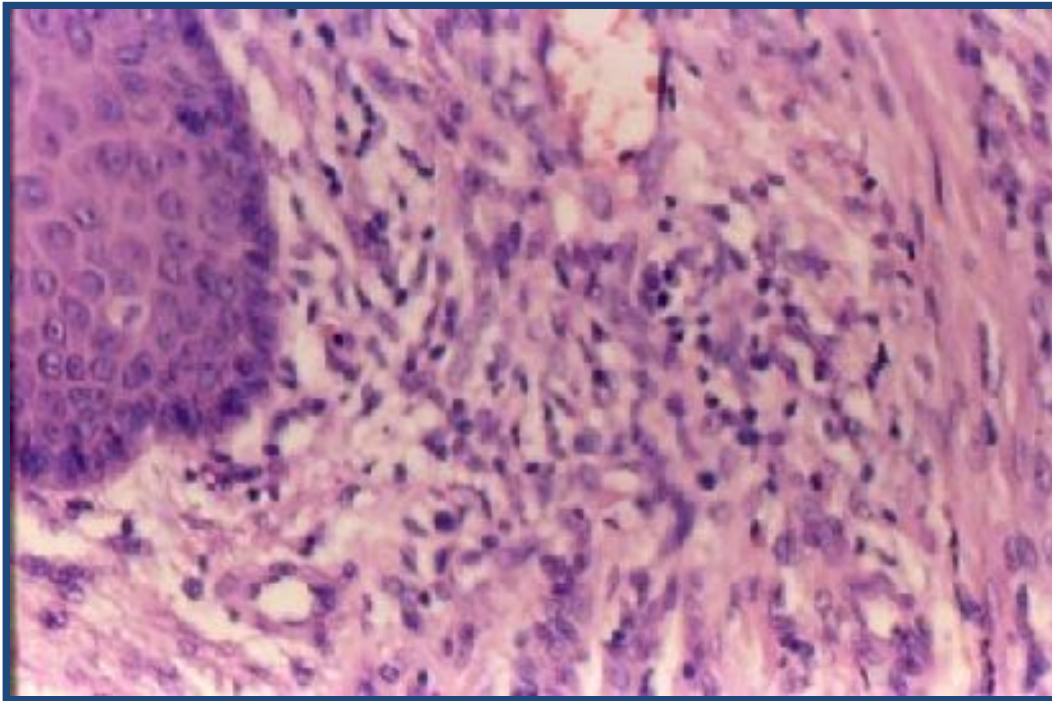
4. Dientes neonatales





- Epitelio plano estratificado, acantosis
- Hiperplasia pseudoepiteliomatosa



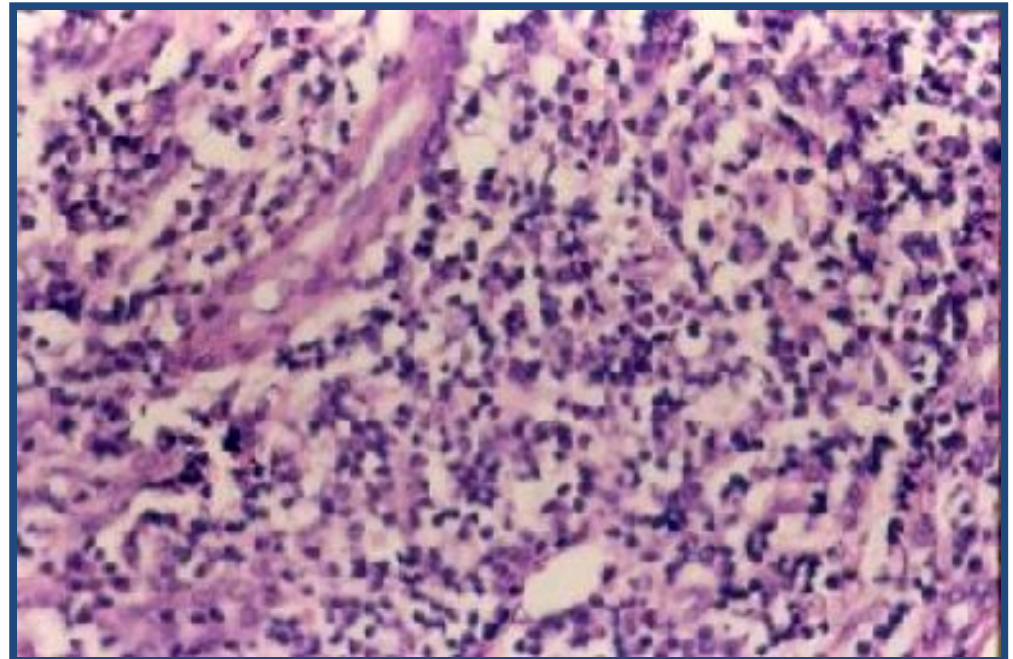


## **Infiltrado**

- **Linfocitos**
- **Plasmocitos**
- **PMN**
- **Eosinófilos**
- **Histiocitos**

## **Capilares:**

- **Congestión**
- **Dilatación**
- **Hiperplasia**
- **Tumefacción**



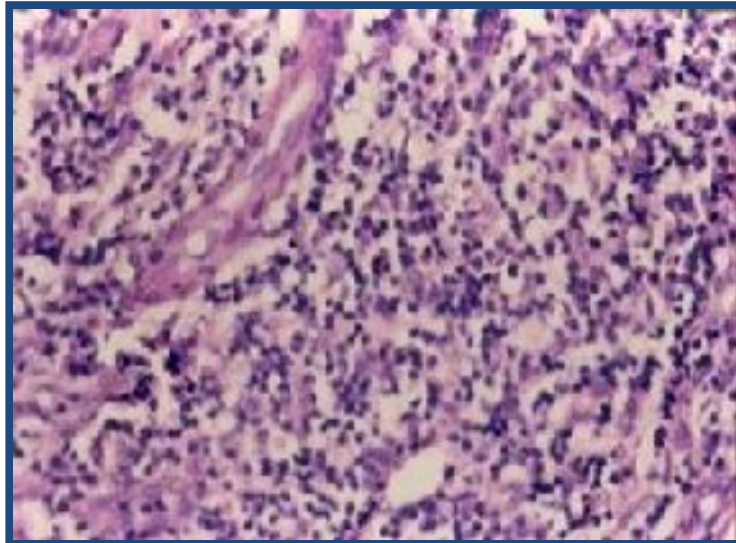
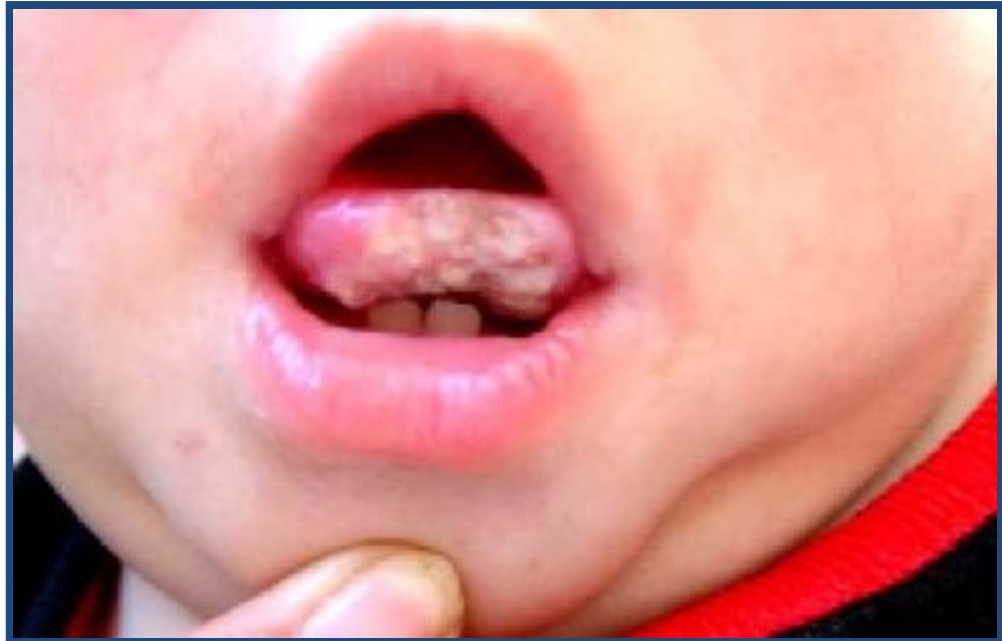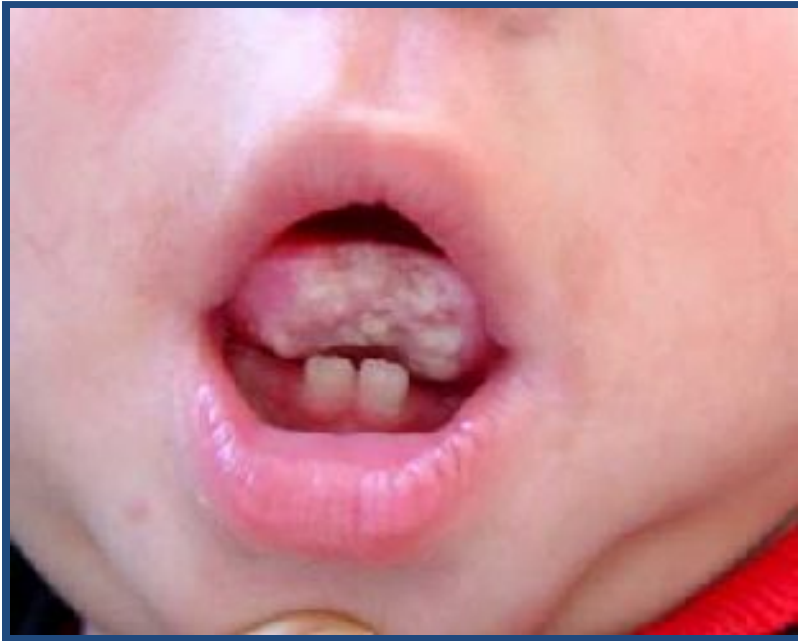# Diagnóstico histológico

1. Afta mayor
2. Hiperplasia angiolinfoide con eosinofilia (E. de Kimura)
3. Linfoma T no Hodgkin.  
CD 30 + (Ki-1)
4. Granuloma eosinófilo

**1. UEMO**



# ***Afta de Riga Fede***



# Terapéutica de la UEMO


## 1. Corticoterapia intralesional

1. Limpieza de lesión con H<sub>2</sub>O<sub>2</sub> de 10 vol.  
1:3 en agua

1. Corticoterapia tópica

2. Escisión quirúrgica

3. Cura espontánea



# Terapia de dientes natales

## 1. Pulido de bordes incisales

1. Cobertura con capuchón acrílico

2. Evolución hacia caída espontánea

3. Fijación adecuada

4. Extracción

