

INFORME DE INMUNOHISTOQUIMICA

Nº: 1708-2009

Fecha: 11 / 12 / 09

Edad: 15 años

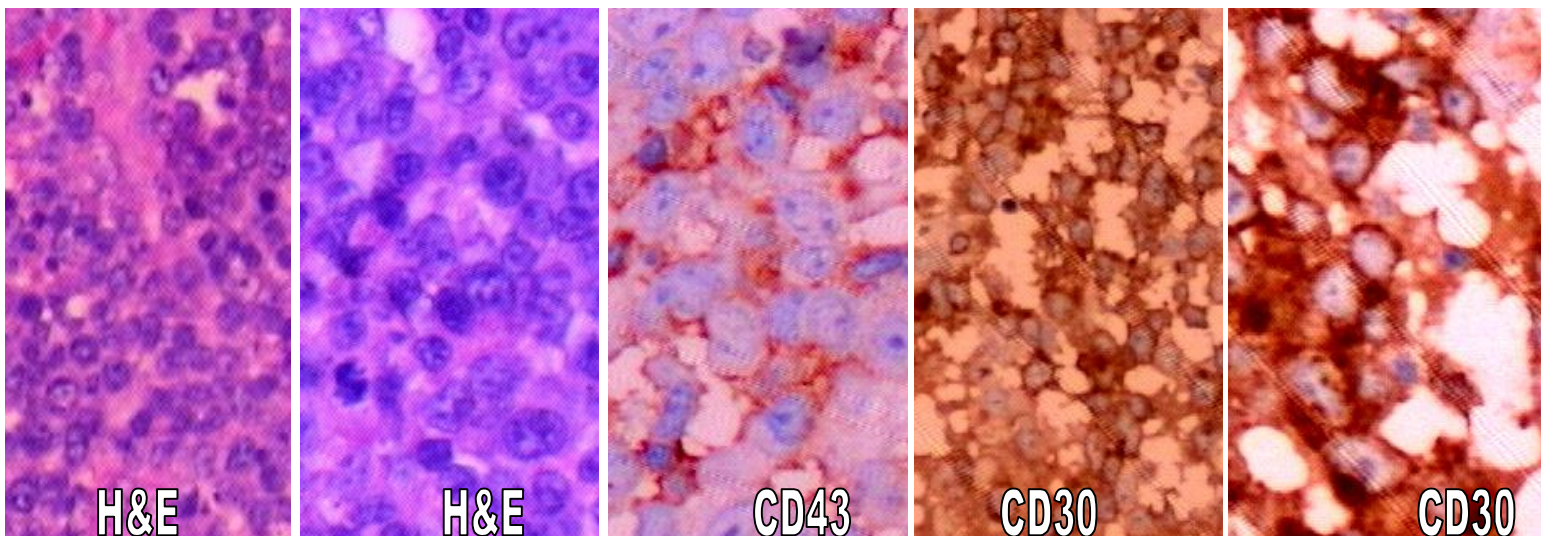
Solicitante: Dr. Marisela Acosta / Rolando Hernández Pérez

DESCRIPCIÓN MACROSCÓPICA:

Se reciben dos bloques de parafina y dos láminas histológicas identificados con el N° 2156-09, procedentes del Laboratorio de Anatomía Patológica de la Unidad de Histopatología y Citodiagnóstico (UNHICIT) Barinas, Edo. Barinas.

DESCRIPCIÓN INMUNOHISTOQUIMICA:

Mediante la técnica de Avidina-Estreptavidina y utilizando el método de recuperación de antígenos se realizó la investigación de CD30, EMA, CD3, Antígeno Leucocitario Común (ALC), CD20, CD45ro, CD99, CD43 y TDT. Se observó inmunomarcaje en las células neoplásicas con CD30 y CD43. CD20 y ALC inmunomarcaron los linfocitos B reactivos. El resto de los anticuerpos resultaron negativos. Se utilizaron controles adecuados.



Diagnóstico:

Lesión en pabellón auricular izquierdo:

INFILTRACIÓN POR LINFOMA ANAPLÁSICO DE CÉLULAS GRANDES T

DRA. ANNEE RINCÓN
Médico Patólogo

DR. JORGE GARCIA TAMAYO
Médico Patólogo

15 / 12 / 09