

RECONSTRUCCIÓN QUIRÚRGICA CARCINOMA BASOCELULAR ANGULO INTERNO DE OJO.

Dr. Ricardo González Díaz.

Cirujano Oncólogo

Dr. Avelino Figueira.

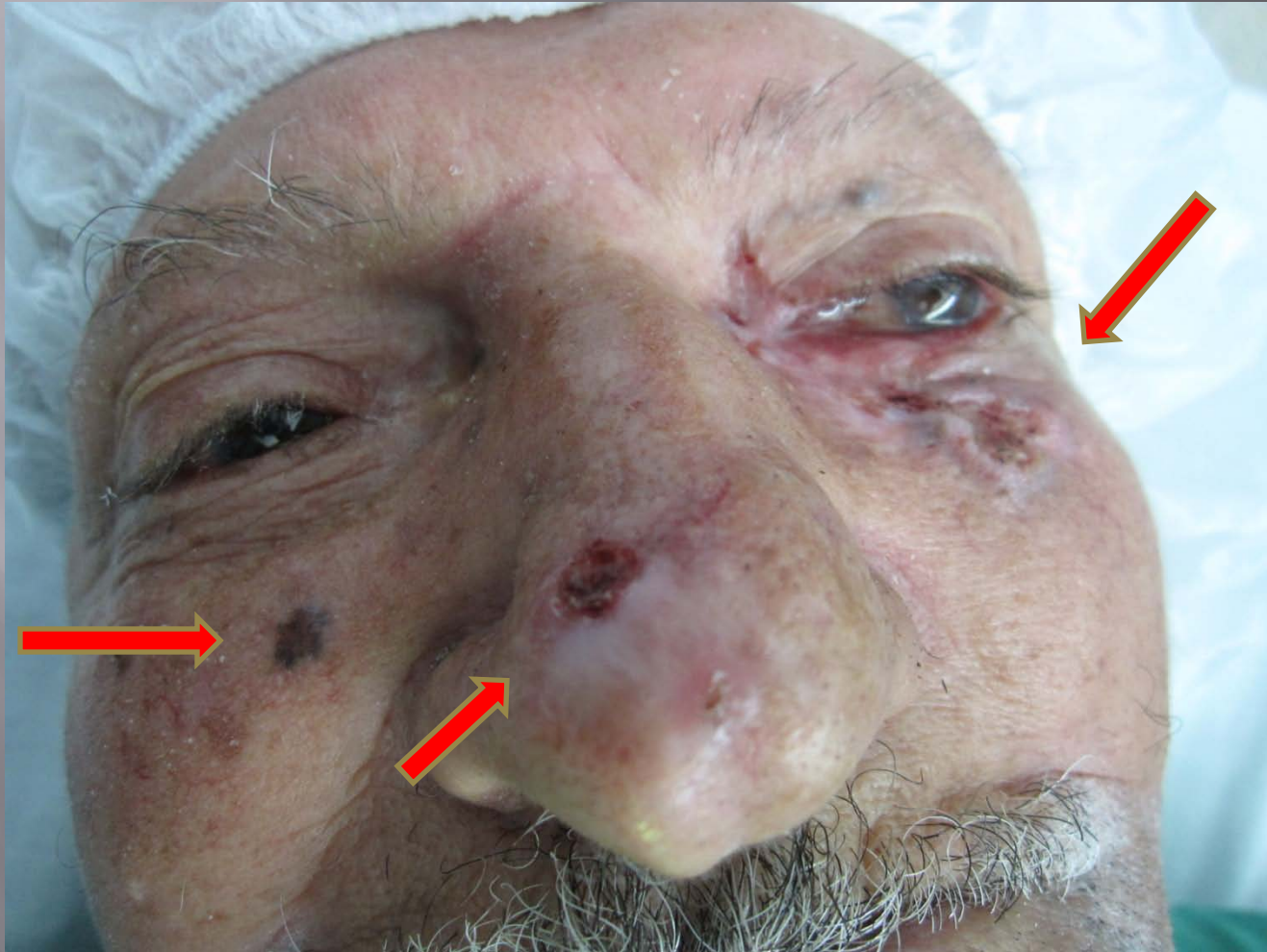Cirujano Oncólogo

Dra. Hilda Ramos Zerpa.

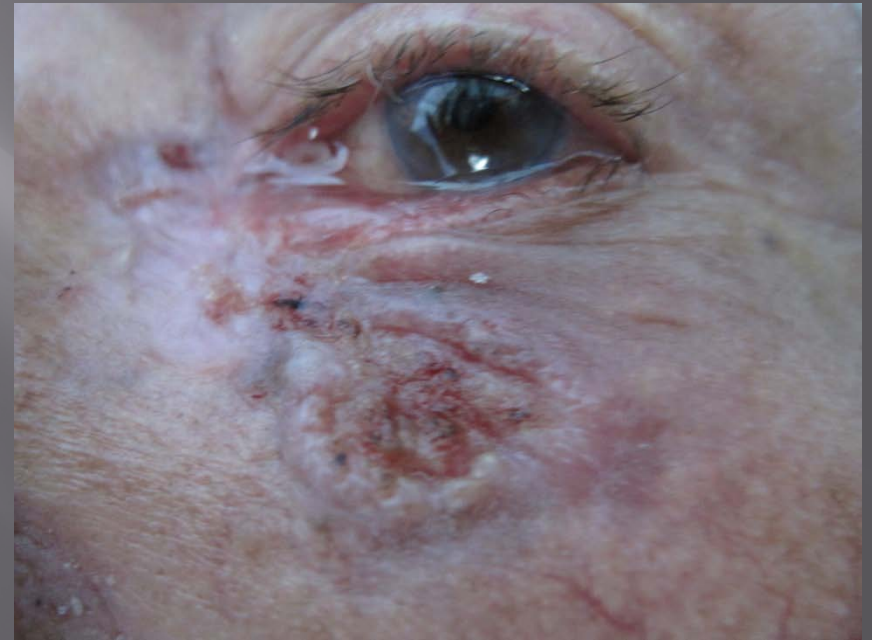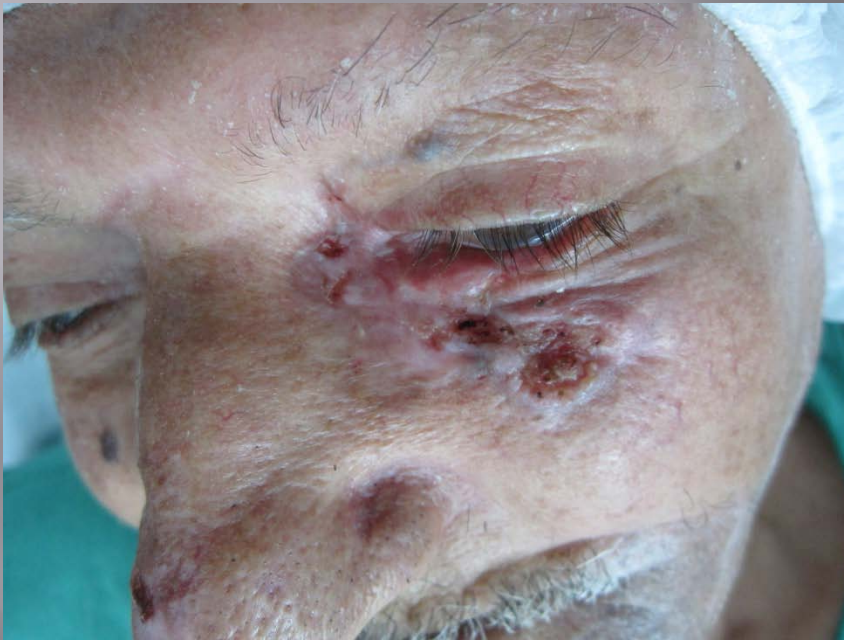Dermatólogo.

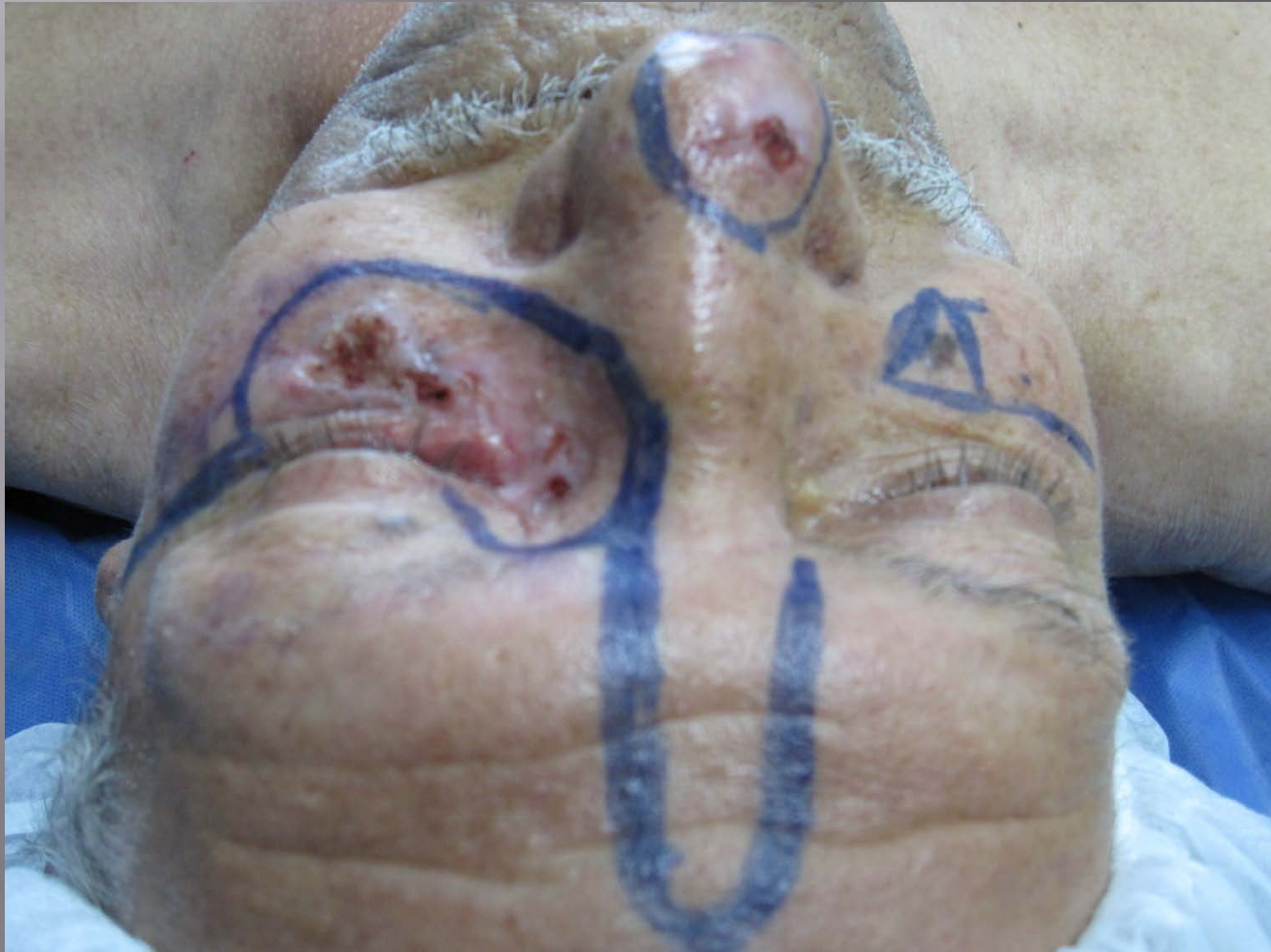

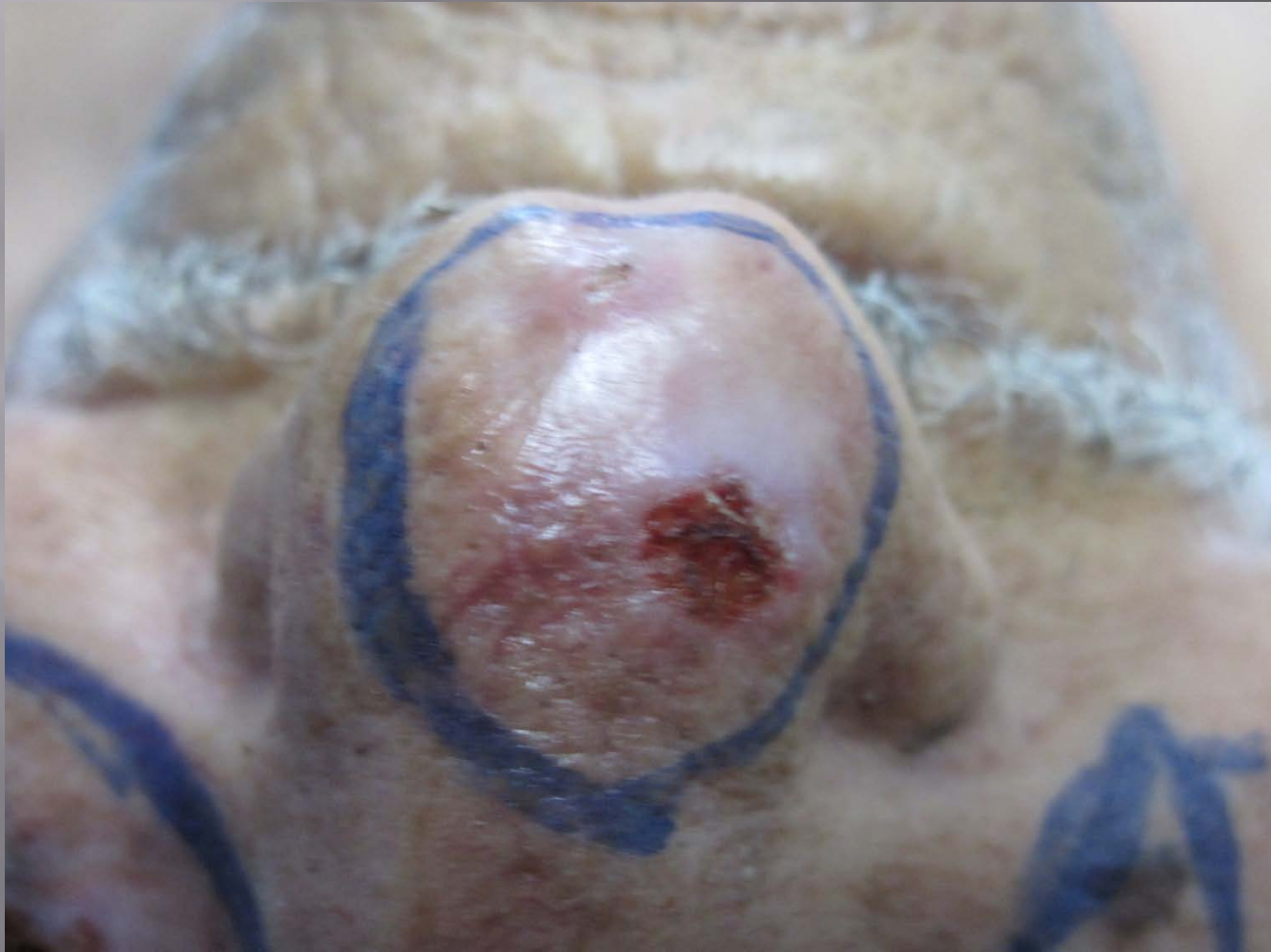- ▣ Se trata de paciente masculino, de 72 años de edad, natural de Siria y procedente de Bejuma . Edo Carabobo.
- ▣ Consulta por la presencia de 3 tumores de piel en cara, uno localizado en ángulo interno del ojo comprometiendo párpado superior e Inferior y región malar izquierda con aéreas ulceradas.
- ▣ Otro localizado en punta nasal y el tercero en región malar derecha .
- ▣ Años de evolución

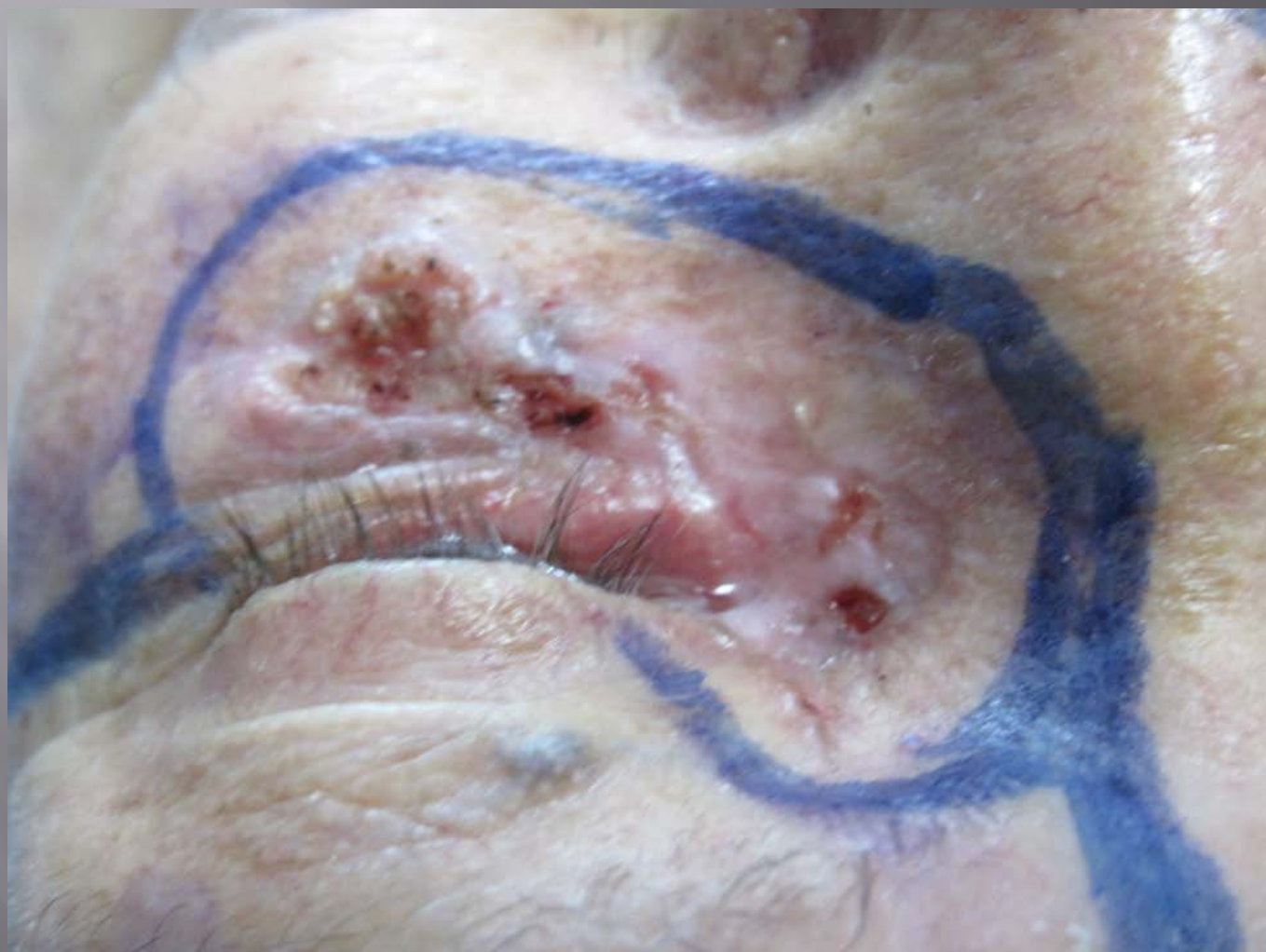


Tumoración de ángulo Interno de Ojo izquierdo, abarca párpado superior, Inferior y región malar

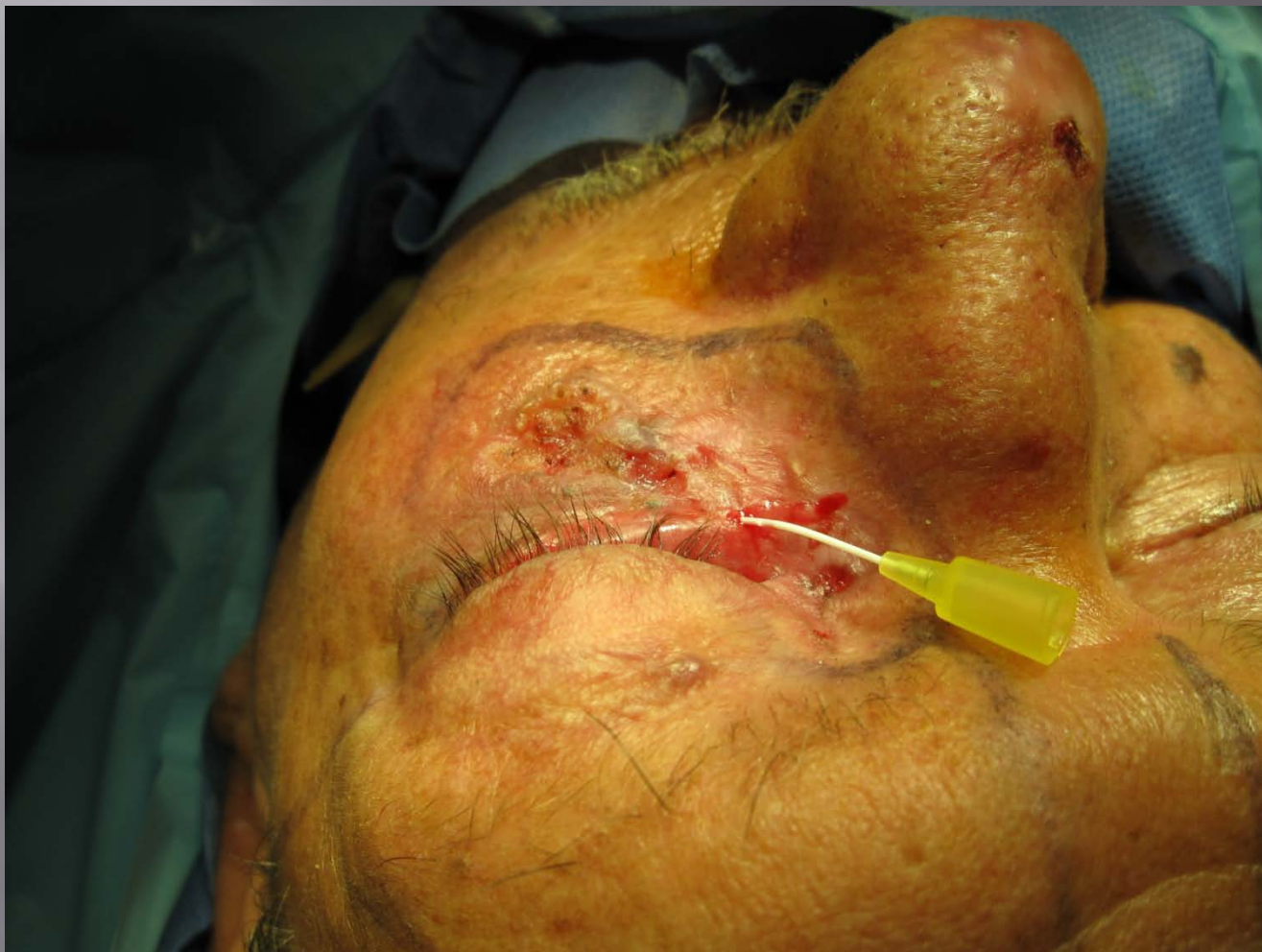

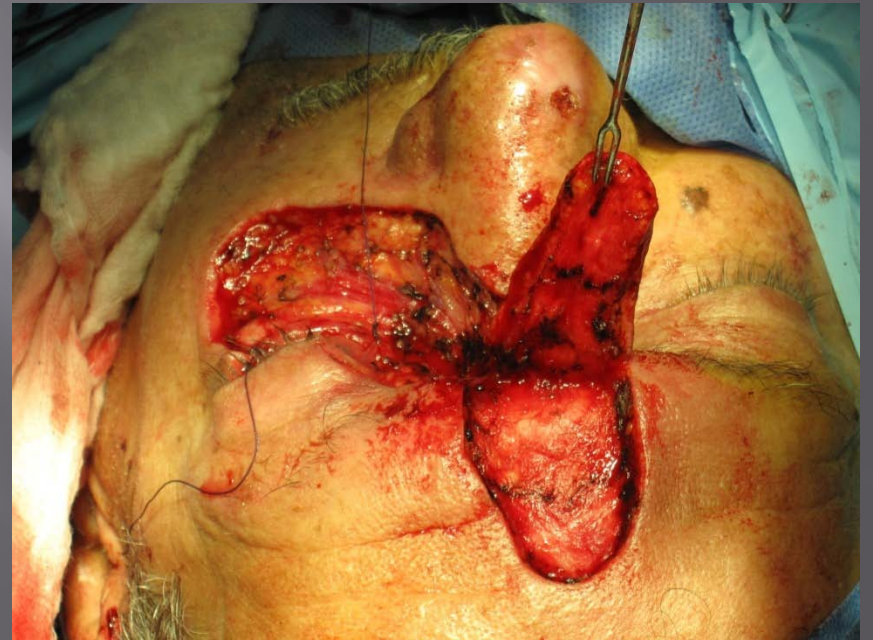
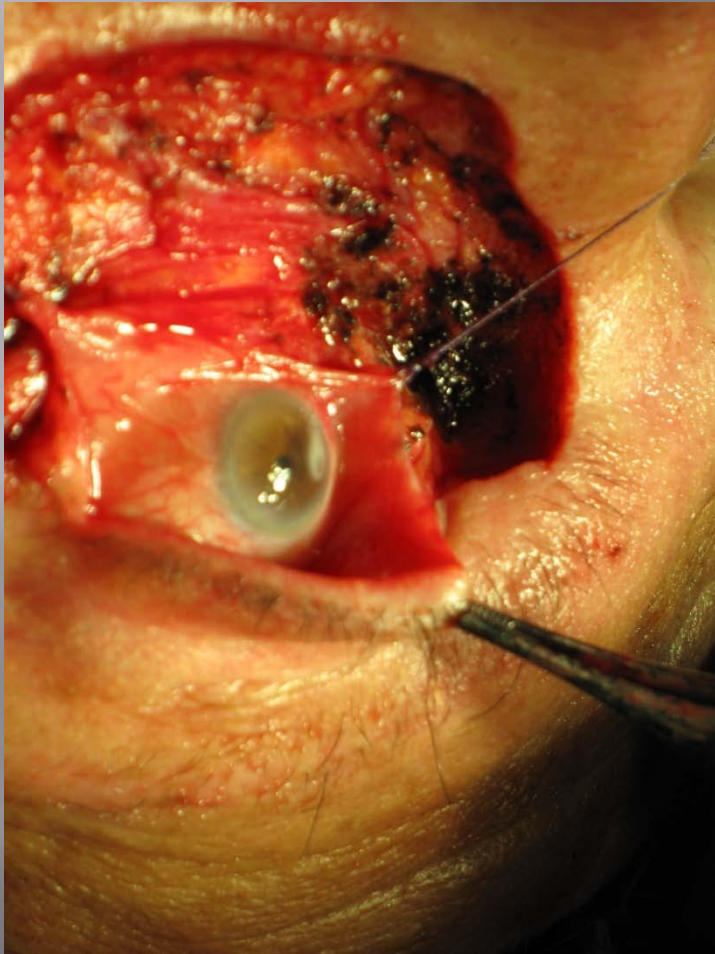



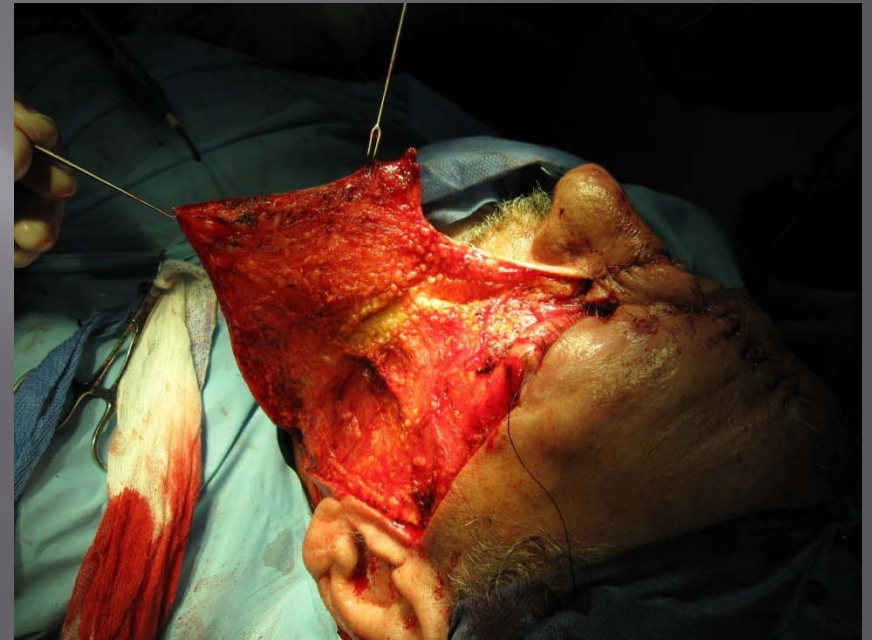
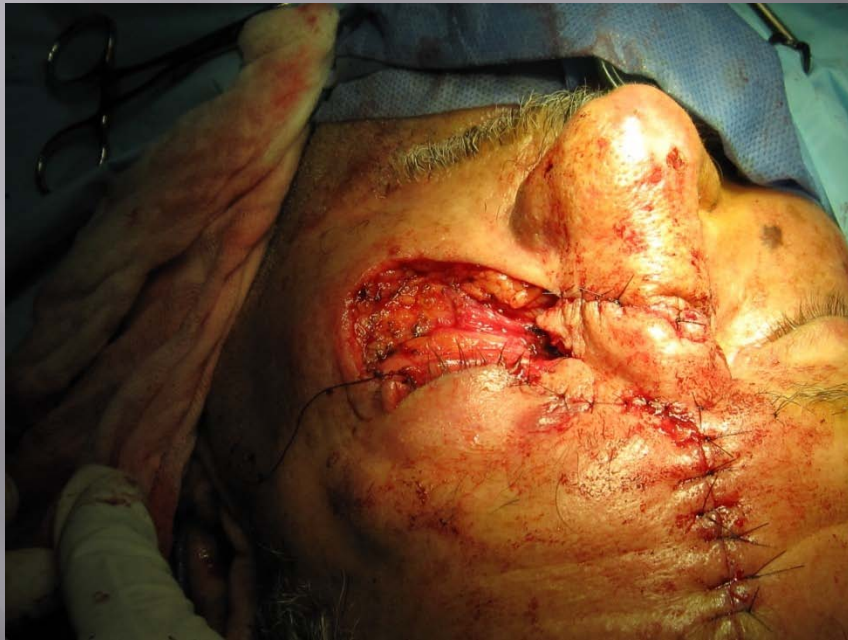

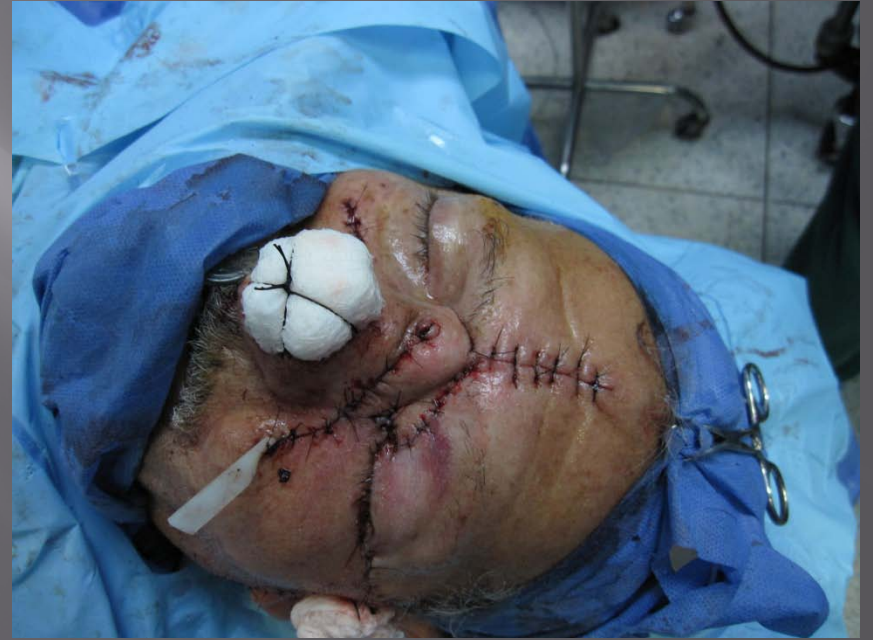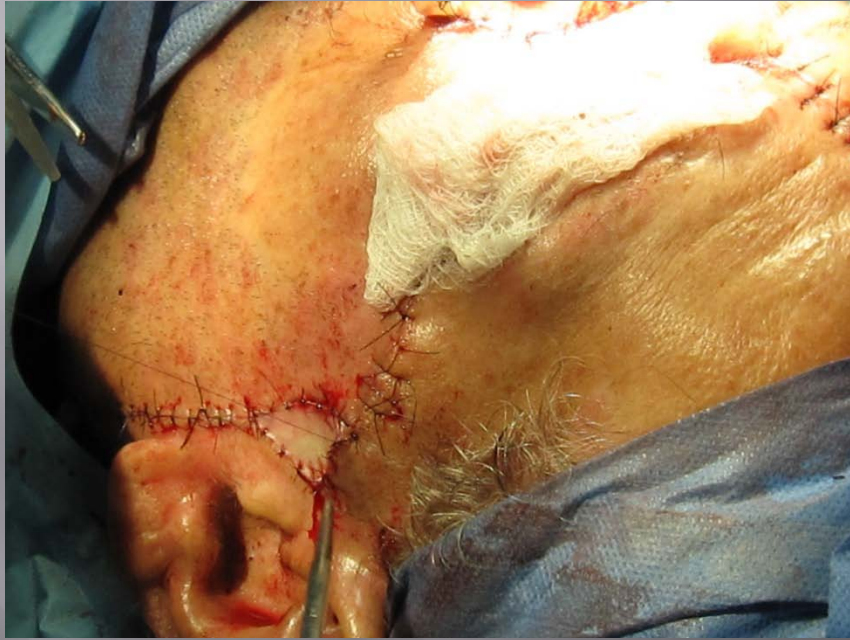Canalización de conducto Lagrimal









Segundo Tiempo reconstruccion del Parpado.

(correccion de ectropion)

