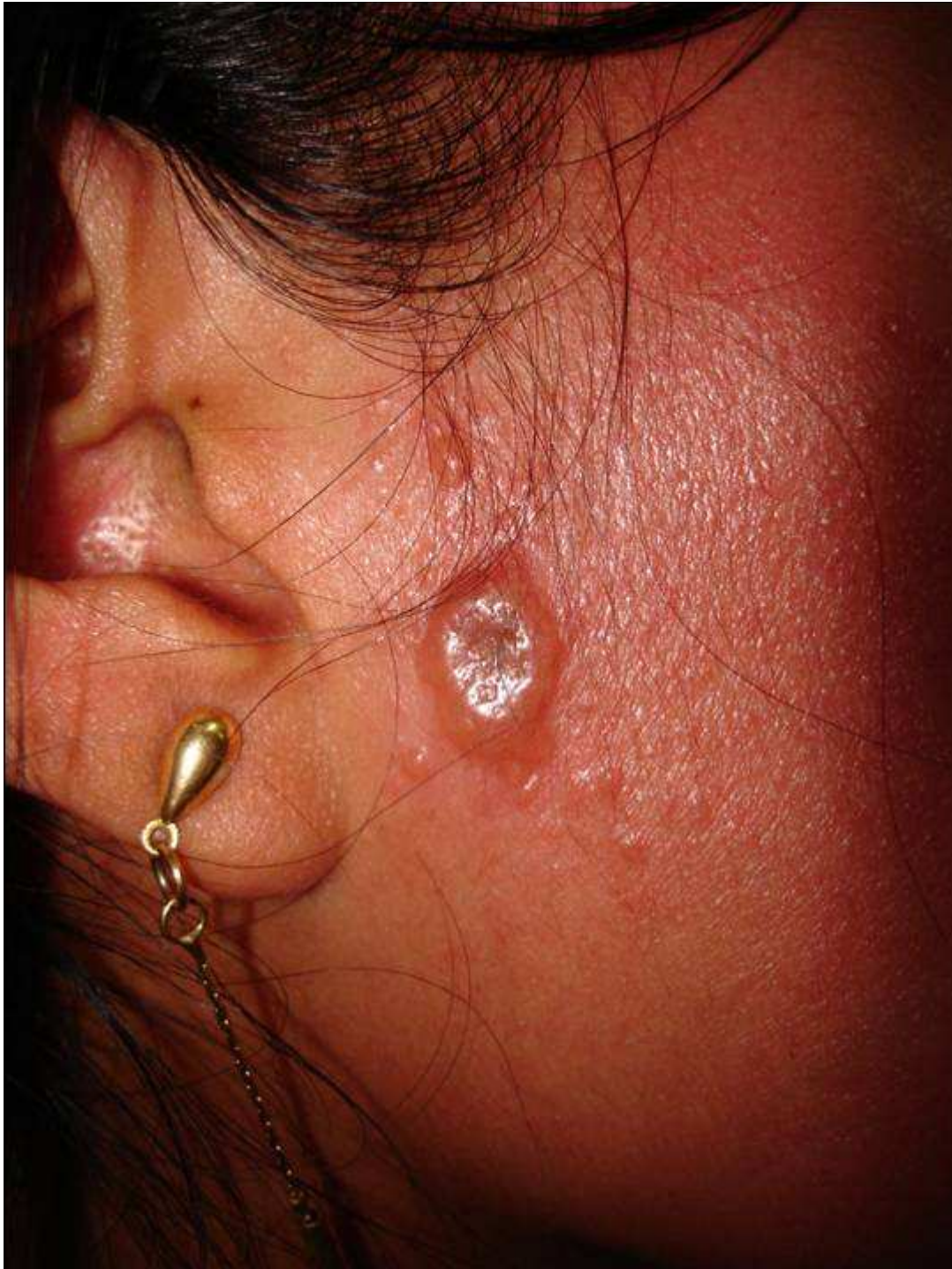

CASOS CLINICOS



Dra. Patricia Chang
Servicio Dermatología
Hospital General Enfermedades IGSS



CASO 1

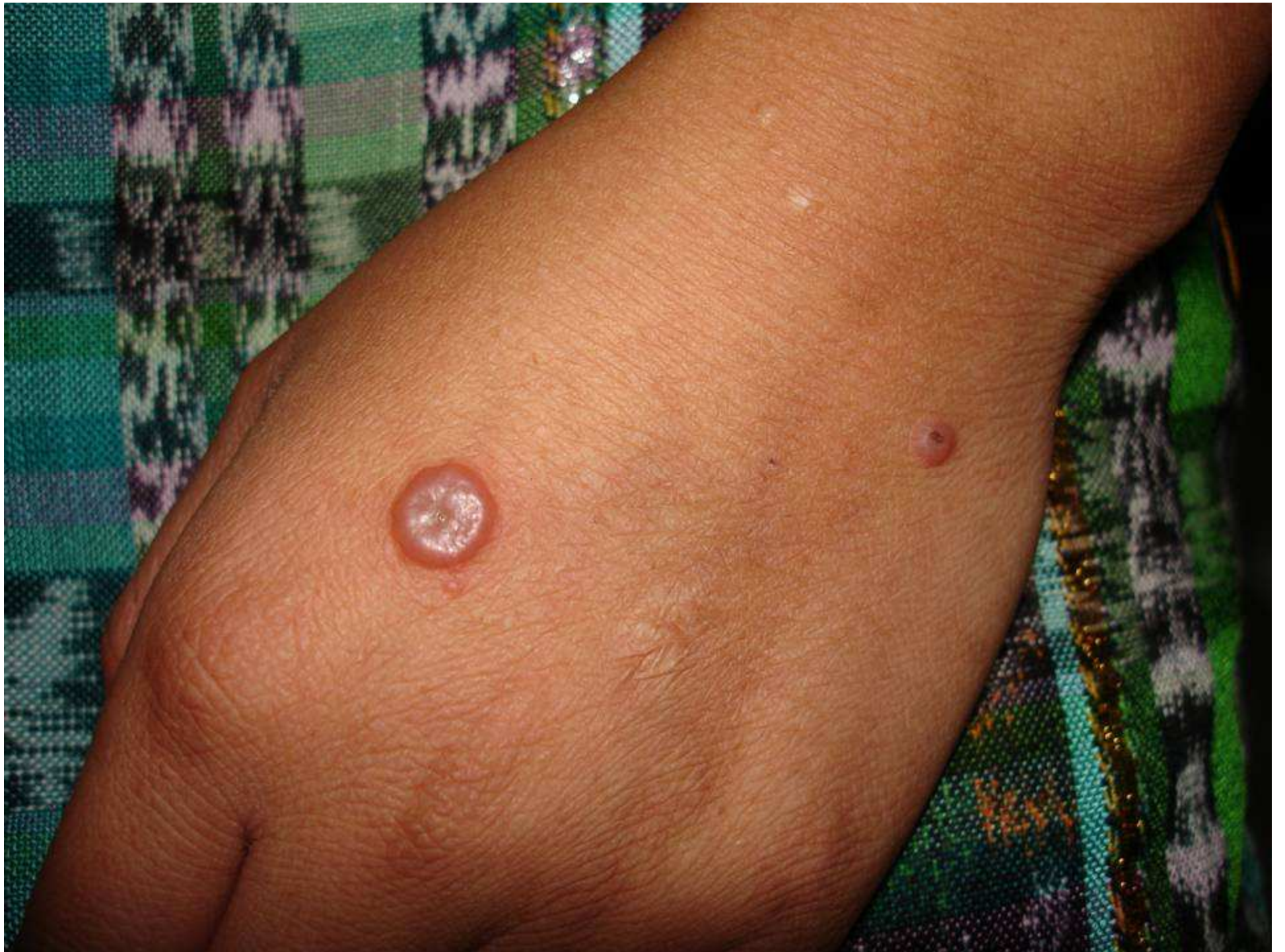➤ **FEMENINA**

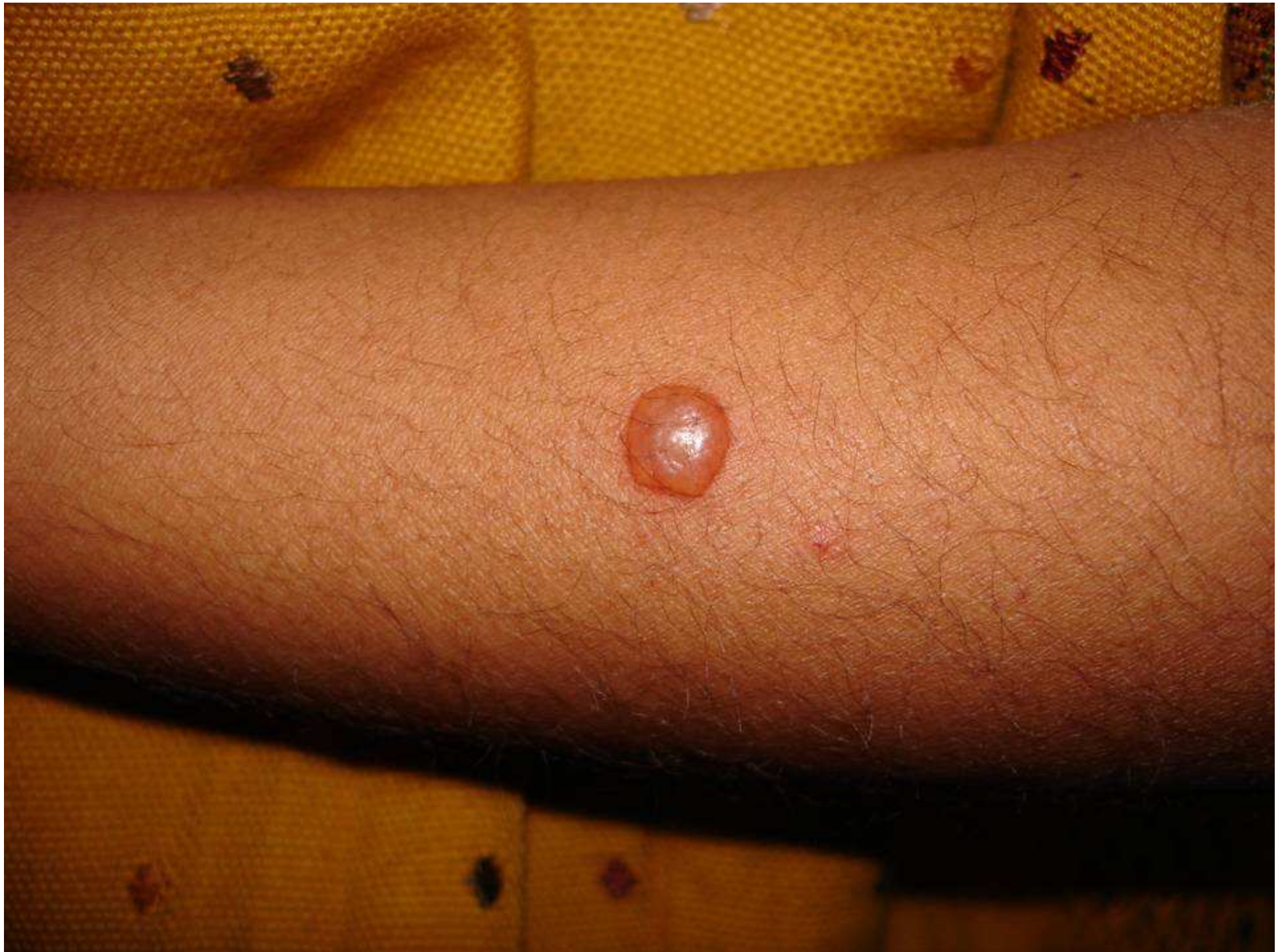➤ **22 AÑOS**

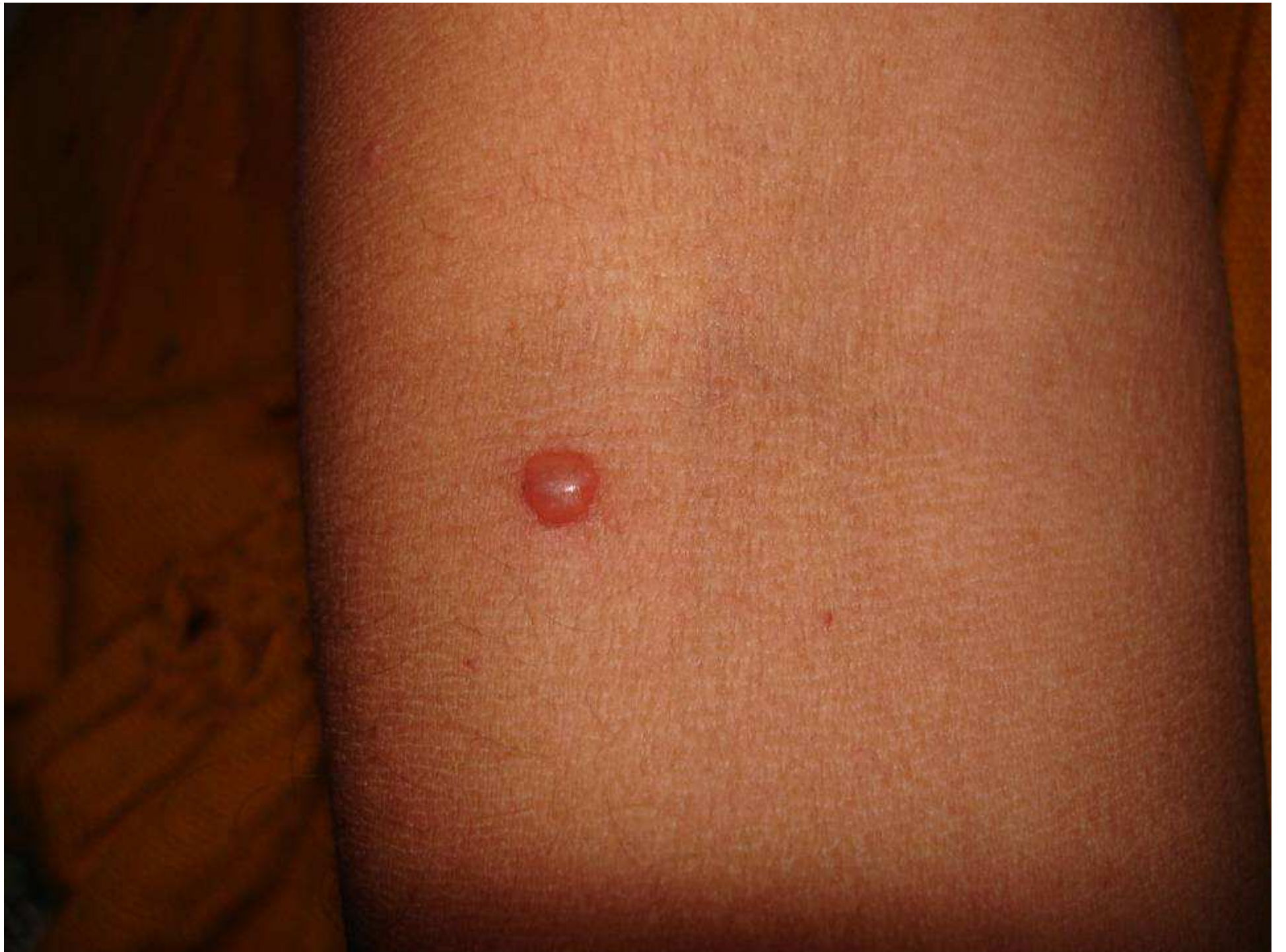➤ **CON ANEMIA HEMOLITICA
TRATADA CON PREDNISONA
75 mg /DIA E INMUNOGLOBU
LINA 20 gr/ DIA POR 5 DIAS.**

➤ **DERMATOSIS DISEMINADA
A PIEL CABELLUDA, REGION
PREAURICULAR DERECHA Y
MIEMBROS SUPERIORES CONSTI
TUIDA POR VESÍCULAS, DURAS,
ALGUNAS UMBILICADAS SOBRE
PIEL SANA. RESTO DEL EXAMEN
FISICO DENTRO DE LIMITES NORMA
LES.**

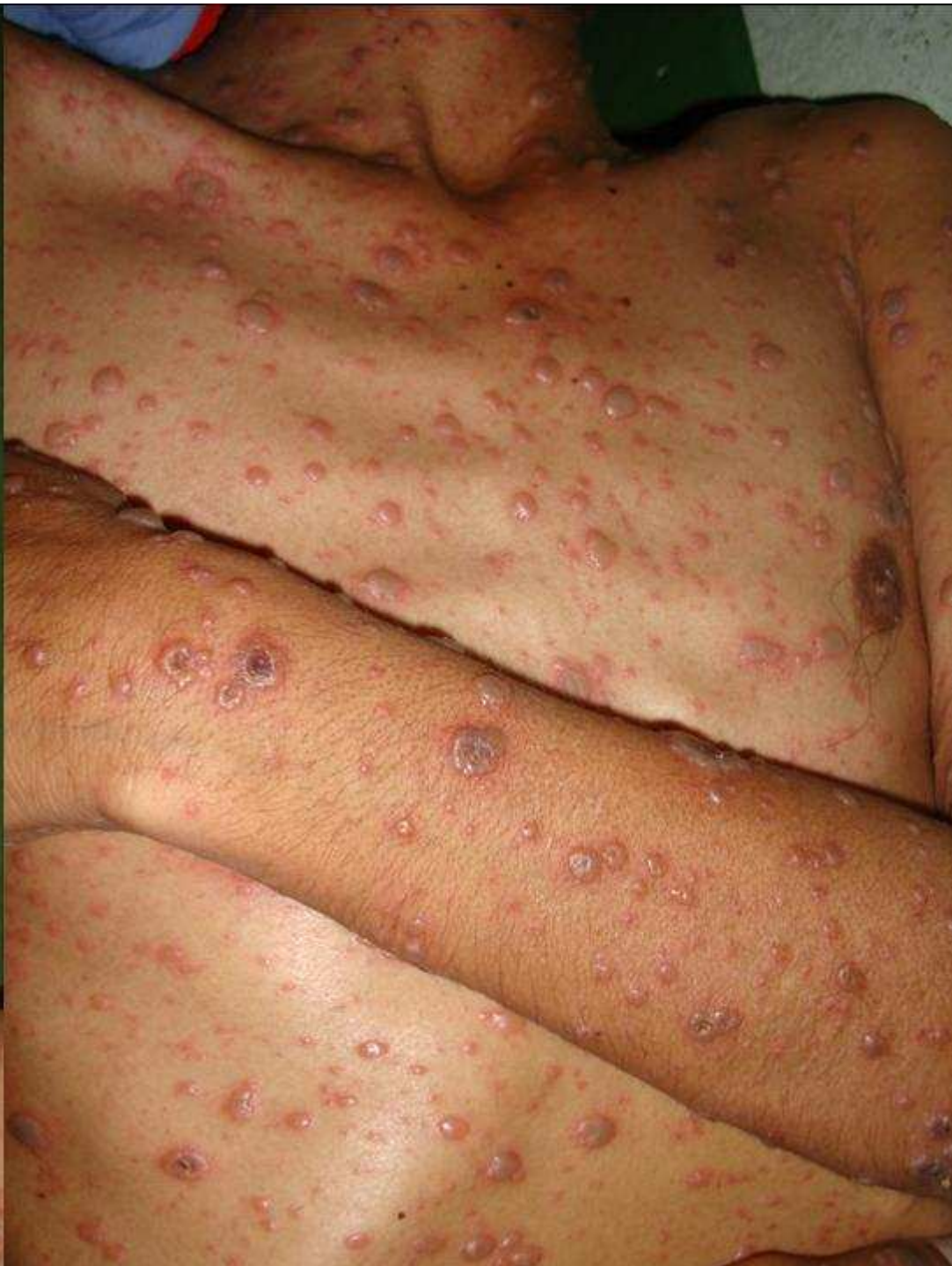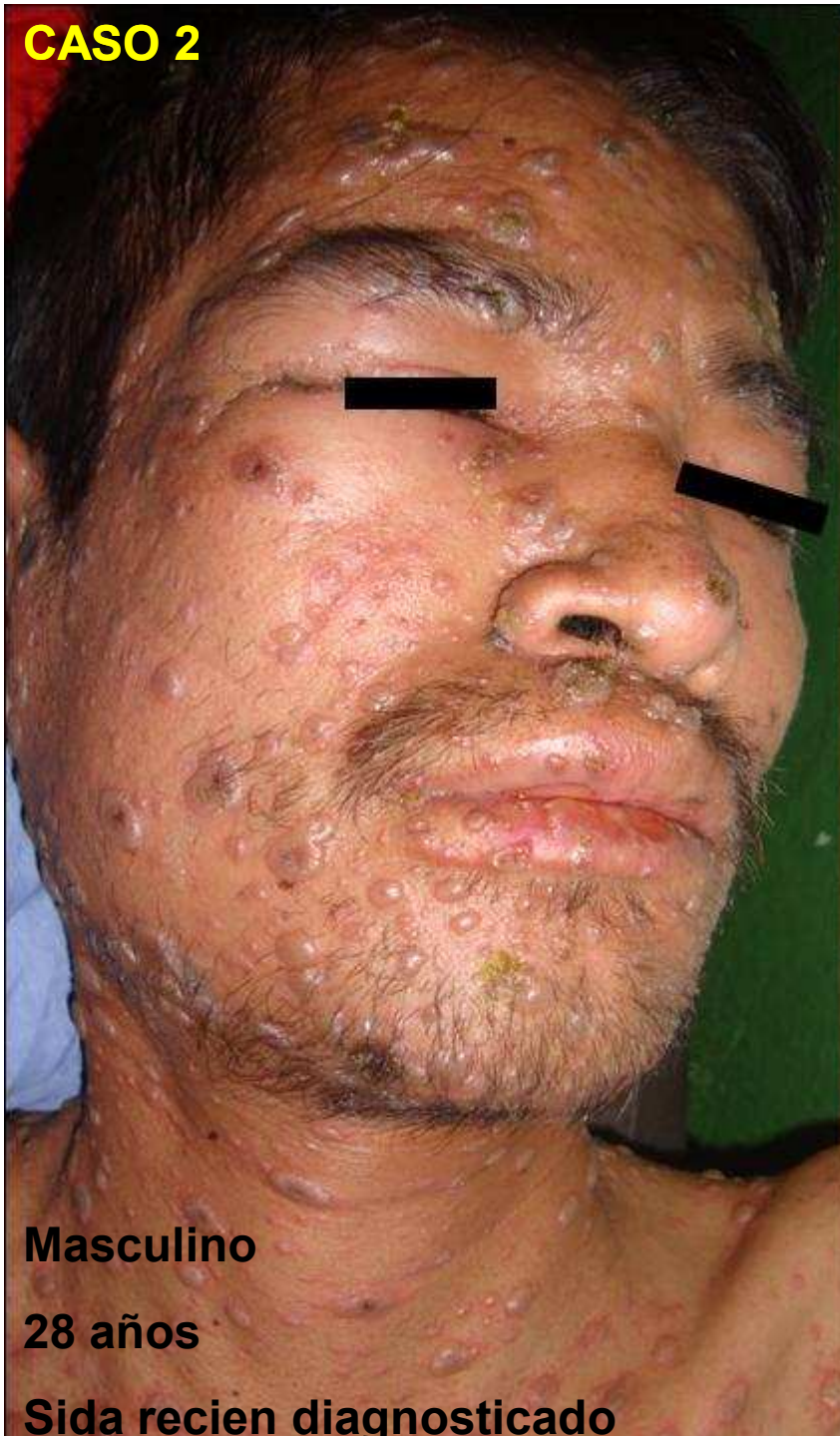➤ **EVOLUCION DOS DIAS.**







CASO 2

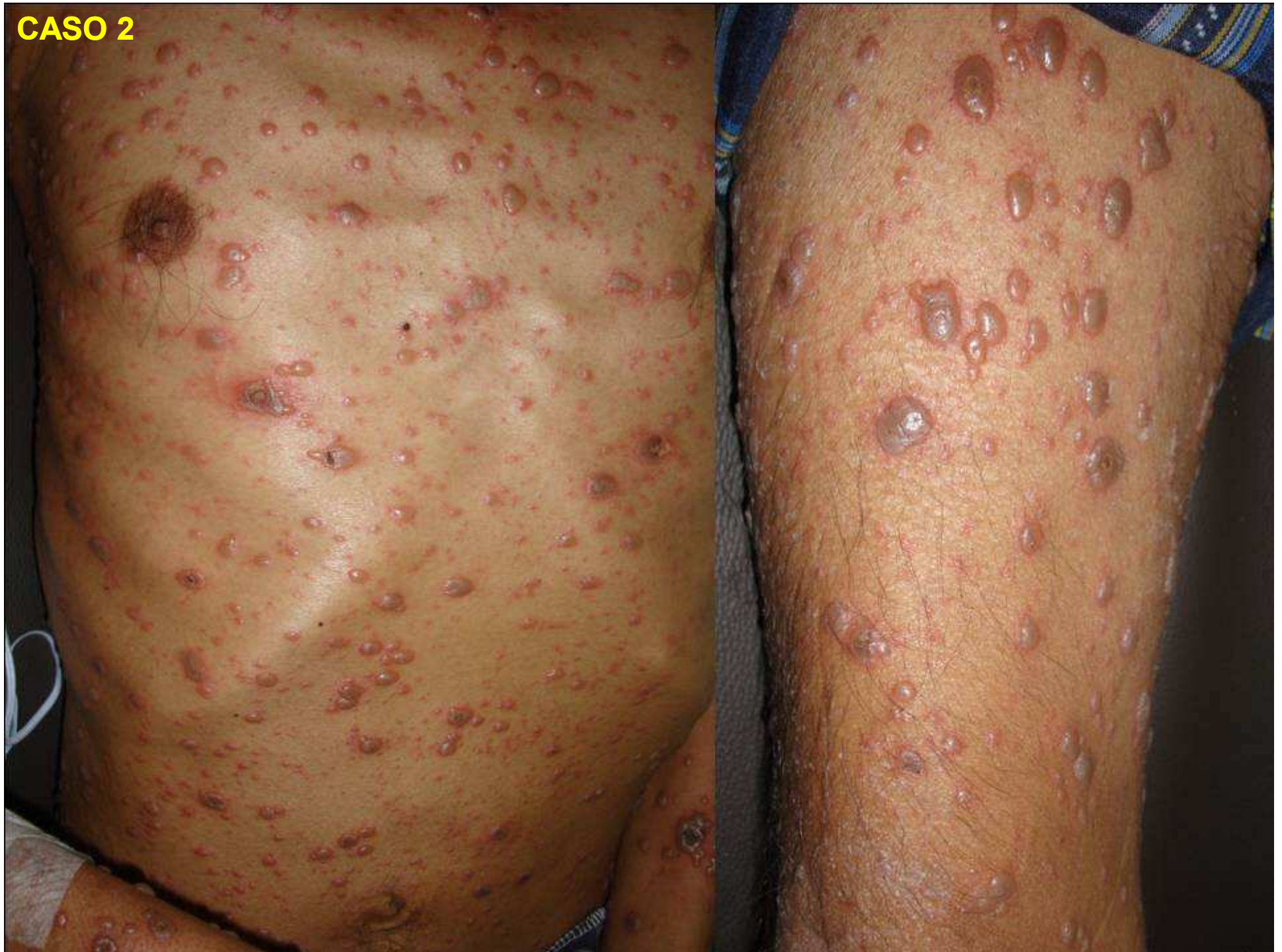

Masculino

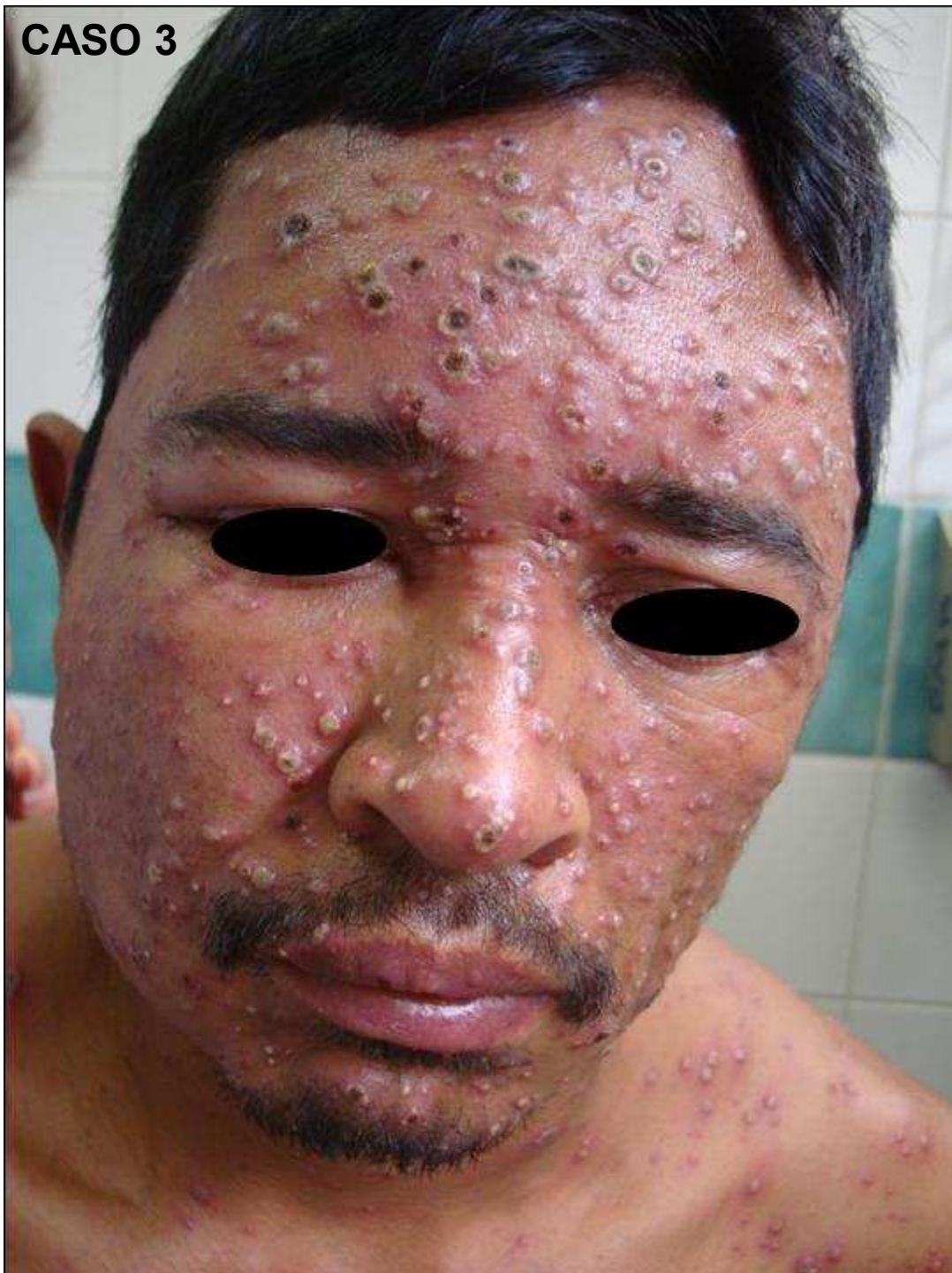28 años

Sida recién diagnosticado

CASO 2



CASO 3


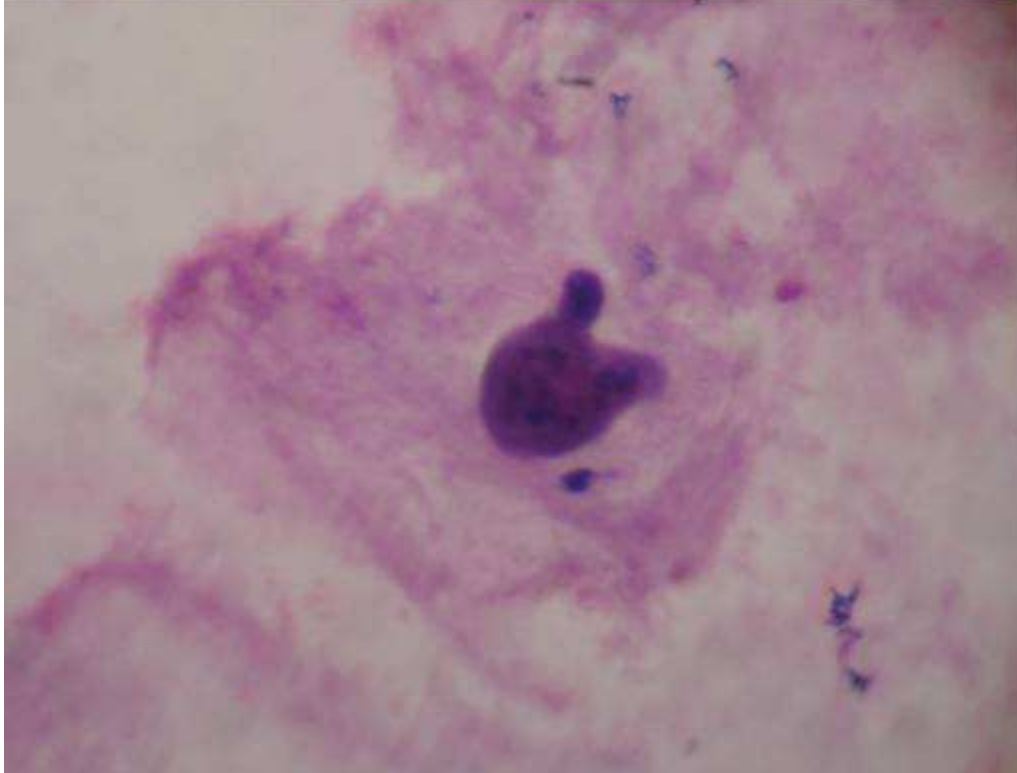
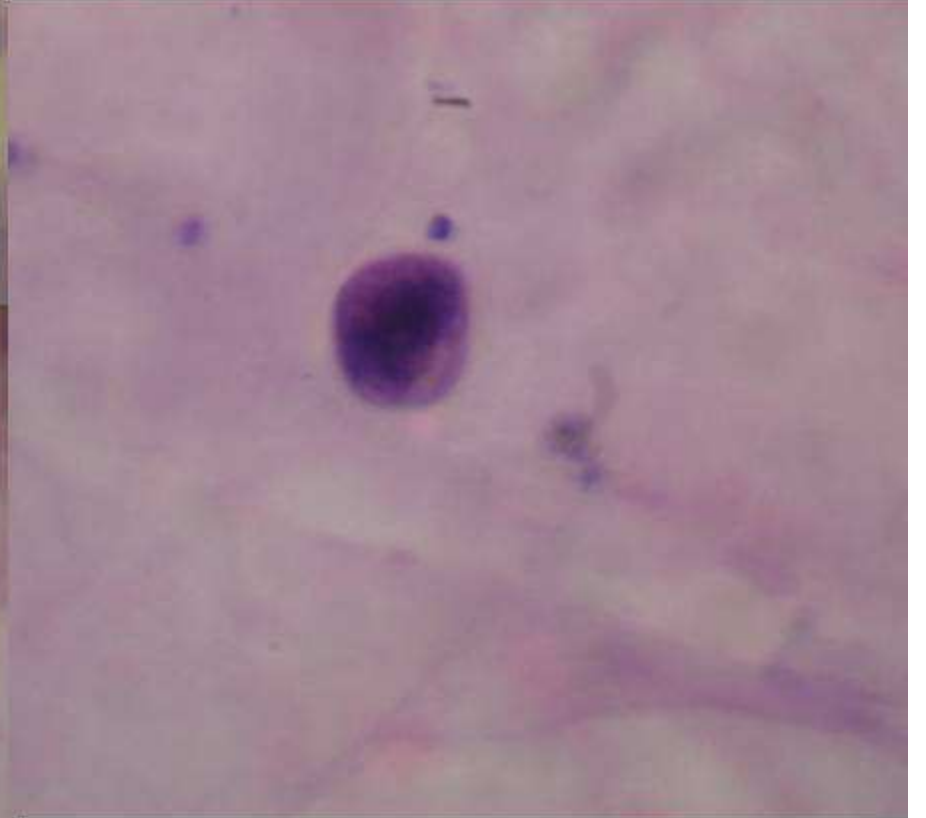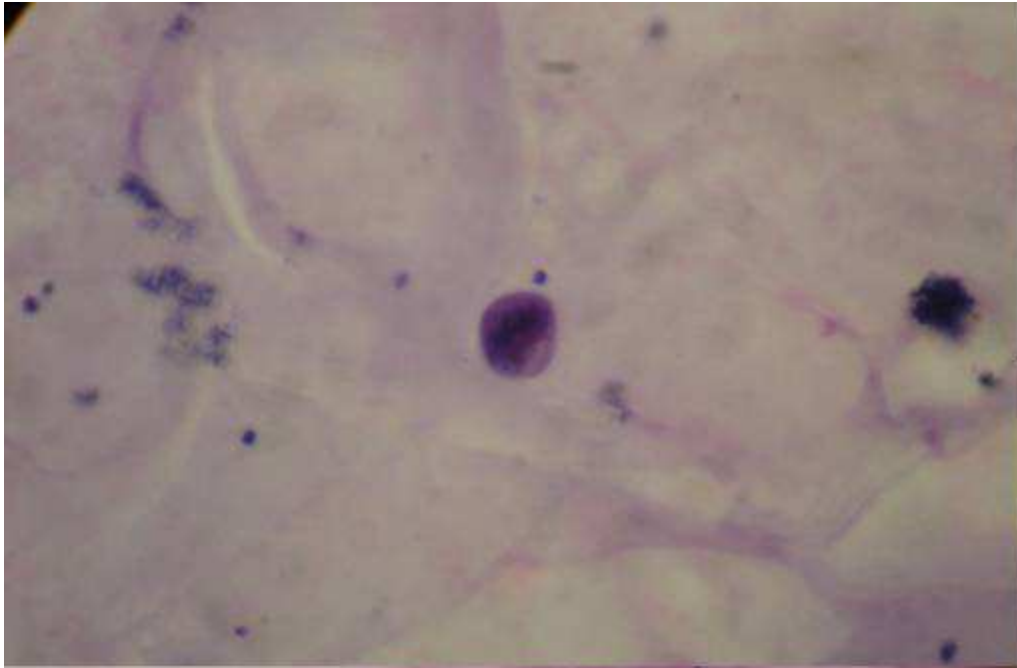



MASCULINO

30AÑOS

2 DIAS DE EVOLUCION

PRUEBA VIH NEGATIVA



VARICELA ATÍPICA