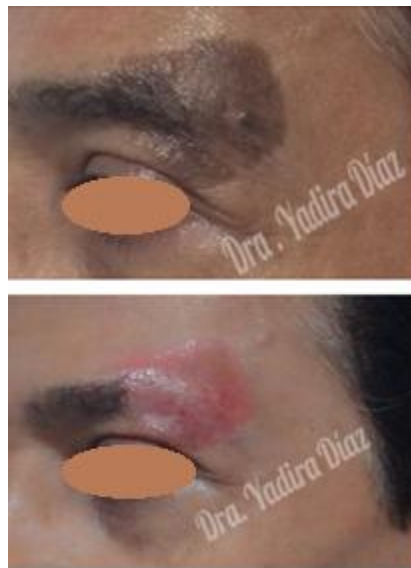

Erbium – Yag

Opción terapéutica con **excelentes resultados**

(Tratamiento y resultado del caso de como lo trataría usted? **ED.380**)



Resumen del caso (publicado en la edición 380)

Paciente masculino de 63 años de edad, con macula hiperpigmentada de 5 años de evolución, que creció progresivamente, localizada en región supraciliar Izquierda, sobre la cual se desarrolla lesión queratósica de un año de evolución (foto N°1), se tomó una primera biopsia, que reportó Lentigo Solar, el paciente retorna a la consulta un año después y se decide por seguridad tomar nueva biopsia sobre el área queratósica (foto N°2), la cual reporta **Queratosis Seborreica**, quedando como diagnóstico **Queratosis Seborreica sobre lentigo solar**

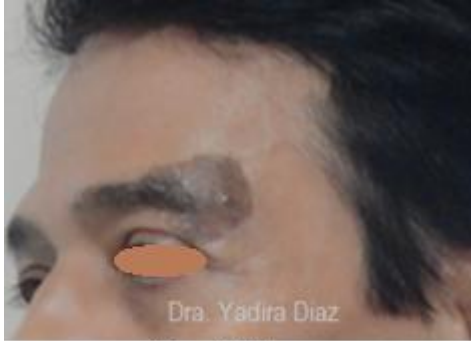

Foto N°1

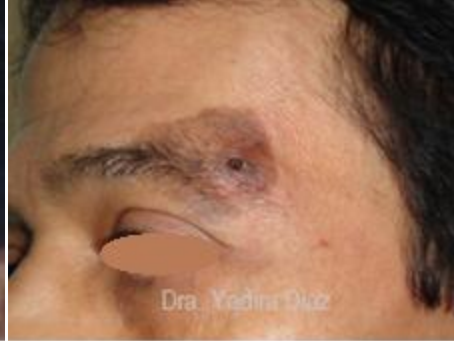

Foto N°2

Tratamiento y resultado

Paciente con diagnóstico de **Queratosis Seborreica sobre Lentigo Solar**, dos biopsias previas, se decide tratamiento con **Erbium – Yag 2940 nm (sp /450mJ/3mm/7 hz)** una sola sesión (foto N°3) y se le explica que habrá pérdida temporal del pelo de la ceja (fotoN°5)

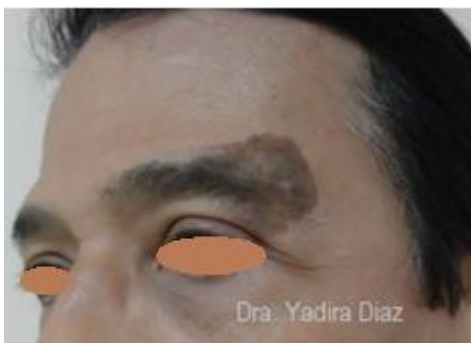

Foto N°1
Antes

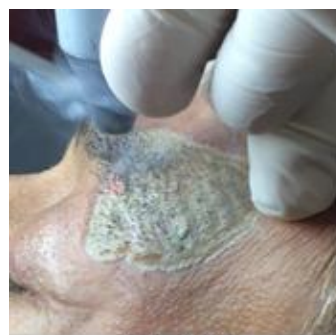


Foto N°3
Durante el Tratamiento

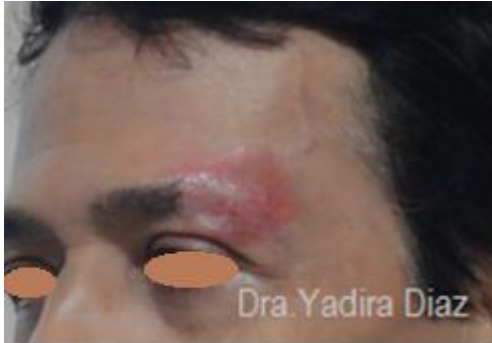

Foto N°4
Inmediatamente Después

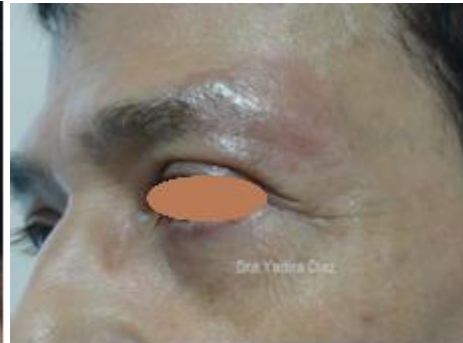

Foto N°5
Un Mes Después

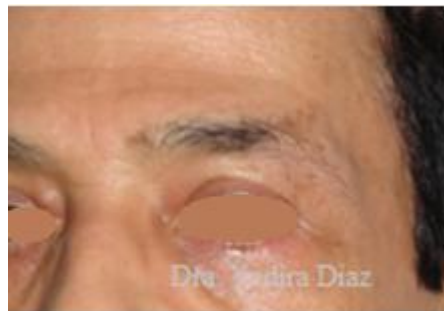

Foto N°6
Seis Meses Después

En la foto N°5 se aprecia recuperación parcial del pelo de la ceja, el cual será completo en pocos meses (foto N°6)

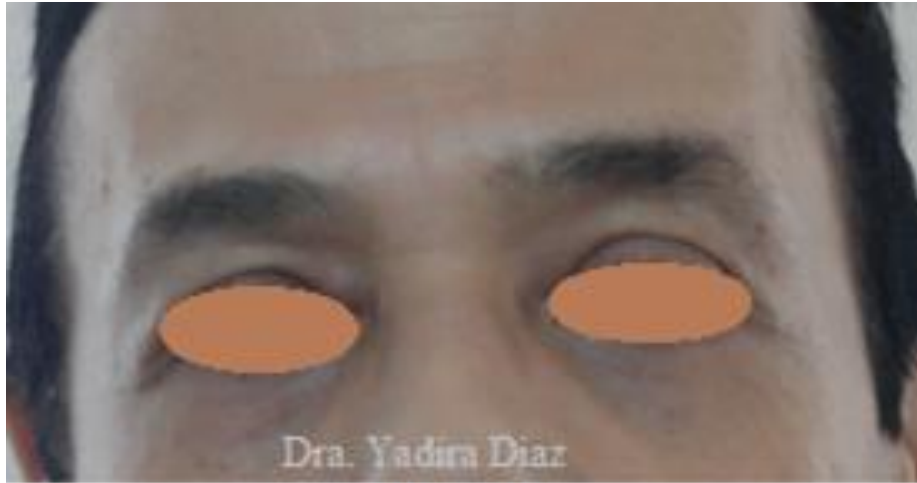

Foto N°7
Recuperacion Completa de la Ceja

Comentario: En primer lugar, lo importante de hacer biopsia en lesiones que recuerdan Lentigo Maligno Melanoma (LMM) y en muchos casos en diferentes áreas de la lesión, por seguridad. En segundo lugar que a pesar de existir diferentes modalidades terapéuticas para esta lesión, el láser de Erbium-Yag es una alternativa con excelente resultado.

Dra. Yadira Díaz Reinoso

Dermatólogo

Post- grado de Dermatología en el Instituto de Dermatología Prof. Rubén David Azulay, Hospital Santa Casa, Río de Janeiro Brasil.

Dermatología Estética y Correctiva en el Servicio de Dermatología Hospital de Clínica José de San Martín (División Cosmiatría) Dr. Alejandro Cordero, Buenos Aires Argentina.

Actualmente Dermatólogo y Director Médico del **Centro Dermato – Estético y Laser Dermágen**, Maracay – Edo. Aragua – Venezuela.

www.dermagen.com.ve